

Thoracic Surgeon



Χειρουργός  
Θώρακος

www.kleontas.com

Δρ Αθανάσιος Κλέωντας

BSc, MD, MSc(ET), MSc(MHSC), Dr(Med)Sc, BTS

Ερμού 73, Θεσσαλονίκη, ΤΚ 54623, Ελλάδα,

e-mail: info@kleontas.com

Ιστότοπο: www.kleontas.com

www.thoracomed.gr

κιν.: +30 6936202500

Τηλ.: +30 2310271339

Επιστημονικός Υπεύθυνος  
Β' Τμήματος Χειρουργικής Θώρακος  
Ιατρικό Διαβαλκανικό Κέντρο Θεσσαλονίκης  
Ασκληπιού 10, Πυλαία, ΤΚ 55535, Ελλάδα  
Τηλ.: +30 2310400000



Εξατομικευμένες  
Υπηρεσίες Θωρακοχειρουργικής

Personalized  
Thoracic Services

Dr Athanasios Kleontas

BSc, MD, MSc(ET), MSc(MHSC), Dr(Med)Sc, BTS

73 Ermou, Thessaloniki, ZC 54623, Greece

e-mail: info@kleontas.com

web: www.kleontas.com

www.thoracomed.gr

mobile: +30 6936202500

Tel.: +30 2310271339

Scientific Director  
2nd Department of Thoracic Surgery  
European Interbalkan Medical Center  
Asclipiou 10, Pilea, ZC 55535, Greece  
Tel.: +30 2310400000

Scientific Director



Επιστημονικός  
Διευθυντής

www.galinos.gr

## Ιατρικό Ενημερωτικό Σημείωμα

Όνοματεπώνυμο Ασθενούς:

Ηλικία: 65 ετών

ΑΜΚΑ:

Κλινική: Β' Χειρουργική Κλινική Θώρακος Ιατρικού Διαβαλκανικού Κέντρου

Ημερομηνία Εισαγωγής: 14.01.2022

Ημερομηνία Επέμβασης: 14.01.2022

Ημερομηνία Εξιτηρίου: 19.01.2022

### Ιατρική Ομάδα

Χειρουργός Θώρακος: Δρ Αθανάσιος Κλέωντας

Χειρουργός Θώρακος: Δρ Χρήστος Αστερίου

Χειρουργός Θώρακος: Δρ Ανδρέας Ευσταθίου

Αναισθησιολόγος: Δρ Ιωάννης Κολεονίδης

Ογκολόγος: Δρ Κωνσταντίνος Μποτσόλης

Επεμβατικός Πνευμονολόγος: Δρ Δημήτριος Οικονόμου

Καρδιολόγος: Δρ Κωνσταντίνος Παπαδόπουλος

Παθολογοανατόμος: Δρ Δημήτριος Μινωτάκης

**Παρούσα Νόσος:** Ο ασθενής παραπέμφθηκε με διαγνωσμένο αδενοκαρκίνωμα του πνεύμονα εντοπιζόμενο στον δεξιό μέσο λοβό του πνεύμονα μετά από εισαγωγική συστηματική χημειοθεραπεία για θωρακοχειρουργική διερεύνηση κι αντιμετώπιση.

**Ατομικό Ιστορικό:** Αιμαγγειοβλάστωμα παρεγκεφαλίδας (χειρουργηθέν 10.07.1996), ταχυαρρυθμία-βραδυαρρυθμία

Σύμφωνα με το άρθρο 5 του Ν.3418/2005, όπως τροποποιήθηκε από το άρθρο 6 του Ν.3627/2007:

«τα ιατρικά πιστοποιητικά και γνωματεύσεις έχουν το ίδιο κύρος και την ίδια νομική ισχύ ενώπιον όλων των αρχών και υπηρεσιών, ανεξάρτητα από το αν εκδίδονται από ιατρούς που υπηρετούν σε Ν.Π.Δ.Δ. ή Ν.Π.Ι.Δ. ή ιδιώτες ιατρούς.»

Thoracic Surgery  
Scientific Director



Επιστημονικός  
Υπεύθυνος

Θωρακοχειρουργικής  
www.iatriko.gr

Expert Team  
Thoracic Services



Εξειδικευμένη Ομάδα  
Θωρακοχειρουργικής  
www.thoracomed.gr

ESTS  
Regent



ESTS  
Εκπρόσωπος  
www.ests.org

Thoracic Surgeon



Χειρουργός  
Θώρακος

www.kleontas.com

Δρ Αθανάσιος Κλέωντας

BSc, MD, MSc(ET), MSc(MHSC), Dr(Med)Sc, BTS

Ερμού 73, Θεσσαλονίκη, ΤΚ 54623, Ελλάδα,

e-mail: info@kleontas.com

Ιστότοποι: www.kleontas.com

www.thoracomed.gr

κιν. : +30 6936202500

Τηλ.: +30 2310271339

Επιστημονικός Υπεύθυνος  
Β' Τμήματος Χειρουργικής Θώρακος  
Ιατρικό Διαβαλκανικό Κέντρο Θεσσαλονίκης  
Ασκληπείου 10, Πυλαία, ΤΚ 55535, Ελλάδα  
Τηλ.: +30 2310400000



Εξατομικευμένες  
Υπηρεσίες Θωρακοχειρουργικής

Personalized  
Thoracic Services

Dr Athanasios Kleontas

BSc, MD, MSc(ET), MSc(MHSC), Dr(Med)Sc, BTS

73 Ermou, Thessaloniki, ZC 54623, Greece

e-mail: info@kleontas.com

web: www.kleontas.com

www.thoracomed.gr

mobile: +30 6936202500

Tel.: +30 2310271339

Scientific Director  
2nd Department of Thoracic Surgery  
European Interbalkan Medical Center  
Asclipiou 10, Pilea, ZC 55535, Greece  
Tel.: +30 2310400000

Scientific Director



Επιστημονικός  
Διευθυντής

www.galinos.gr

Thoracic Surgery  
Scientific Director



Επιστημονικός  
Υπεύθυνος

Θωρακοχειρουργικής  
www.iatriko.gr

Expert Team  
Thoracic Services



Εξειδικευμένη Ομάδα  
Θωρακοχειρουργικής

www.thoracomed.gr

ESTS  
Regent



ESTS  
Εκπρόσωπος

www.ests.org

## Αρχικός απεικονιστικός έλεγχος

### Ολοσωματικό PET-CT (04.01.2022):

Συγκριτική ελάττωση του μεγέθους και της ενεργότητας του όγκου του δεξιού μέσου λοβού του πνεύμονα.

**ΚΕΦΑΛΗ - ΤΡΑΧΗΛΟΣ:** Δίχως εστιακά υπερμεταβολικά ευρήματα ύποπτα κακοήθειας.

Εικόνα κρανιοτομής ινιακά αριστερά με φωτοπενική απεικόνιση του υποκείμενου εγκεφαλικού παρεγχύματος, συσχέτιση με το ιστορικό.

**ΘΩΡΑΚΑΣ:** Εμμένουσα, έντονη μεταβολική δραστηριότητα (SUVmax 7,0 έναντι 8,6) δεικνύει η γνωστή πεοξεργασία στον μέσο λοβό, εντοπιζόμενη σε επαφή με τον μεσαύλιο υπεζωκότα και σε συνάφεια με το τραχειοβρογχικό του δέντρο.

Απουσία νέων υπερμεταβολικών ευρημάτων από το πνευμονικό παρέγχυμα και το μεσοθωράκιο.

Επανελέγχονται ολιγάριθμα οζίδια ολίγων χιλιοστών στην περιφέρεια του δεξιού πνεύμονα δίχως παθολογική πρόσληψη της <sup>18</sup>F-FDG.

**ΑΝΩ-ΚΑΤΩ ΚΟΙΛΙΑ:** Παρατηρείται φυσιολογική κατανομή της <sup>18</sup>F-FDG σε ήπαρ, σπλήνα, έντερο, νεφρούς και επινεφρίδια.

**ΜΥΟΣΚΕΛΕΤΙΚΟ:** Παρατηρείται φυσιολογική κατανομή της <sup>18</sup>F-FDG

**ΣΥΜΠΕΡΑΣΜΑ:** Εικόνα SD, απουσία νέων υπερμεταβολικών ευρημάτων, εμμένουσα έντονη μεταβολική δραστηριότητα δεικνύει η πεοξεργασία στον μέσο λοβό.

Λοιπά ως ανωτέρω.



Thoracic Surgeon



Χειρουργός Θώρακος

www.kleontas.com

## Δρ Αθανάσιος Κλέωντας

BSc, MD, MSc(ET), MSc(MHSC), Dr(Med)Sc, BTS

Ερμού 73, Θεσσαλονίκη, ΤΚ 54623, Ελλάδα,

e-mail: info@kleontas.com

Ιστότοποι: www.kleontas.com

www.thoracomed.gr

κιν. : +30 6936202500

Τηλ.: +30 2310271339

Επιστημονικός Υπεύθυνος  
Β' Τμήματος Χειρουργικής Θώρακος  
Ιατρικό Διαβαλκανικό Κέντρο Θεσσαλονίκης  
Ασκληπείου 10, Πυλαία, ΤΚ 55535, Ελλάδα  
Τηλ.: +30 2310400000



## Dr Athanasios Kleontas

BSc, MD, MSc(ET), MSc(MHSC), Dr(Med)Sc, BTS

73 Ermou, Thessaloniki, ZC 54623, Greece

e-mail: info@kleontas.com

web: www.kleontas.com

www.thoracomed.gr

mobile: +30 6936202500

Tel.: +30 2310271339

Scientific Director  
2nd Department of Thoracic Surgery  
European Interbalkan Medical Center  
Asclapiou 10, Pilea, ZC 55535, Greece  
Tel.: +30 2310400000

Εξατομικευμένες  
Υπηρεσίες Θωρακοχειρουργικής

Personalized  
Thoracic Services

Scientific Director



Επιστημονικός  
Διευθυντής

www.galinos.gr

Thoracic Surgery  
Scientific Director



Επιστημονικός  
Υπεύθυνος

Θωρακοχειρουργικής  
www.iatriko.gr

Expert Team  
Thoracic Services



Εξειδικευμένη Ομάδα  
Θωρακοχειρουργικής

www.thoracomed.gr

ESTS  
Regent



ESTS  
Εκπρόσωπος

www.ests.org

3D Volume 2

S 214

914360

DFOV 65,0 x 130,0 cm

Jan 04 2022

HD NIP No cut

R  
325

L  
325

No VOI

Σύμφωνα με το άρθρο 5 του Ν.3418/2005, όπως τροποποιήθηκε από το άρθρο 6 του Ν.3627/2007:  
«τα ιατρικά πιστοποιητικά και γνωματεύσεις έχουν το ίδιο κύρος και την ίδια νομική ισχύ ενώπιον όλων των αρχών  
και υπηρεσιών, ανεξάρτητα από το αν εκδίδονται από ιατρούς που υπηρετούν σε Ν.Π.Δ.Δ. ή Ν.Π.Ι.Δ. ή ιδιώτες ιατρούς.»

Thoracic Surgeon



Χειρουργός  
Θώρακος

www.kleontas.com

## Δρ Αθανάσιος Κλέωντας

BSc, MD, MSc(ET), MSc(MHSC), Dr(Med)Sc, BTS

Ερμού 73, Θεσσαλονίκη, ΤΚ 54623, Ελλάδα,

e-mail: info@kleontas.com

Ιστότοποι: www.kleontas.com

www.thoracomed.gr

κιν. : +30 6936202500

Τηλ.: +30 2310271339

Επιστημονικός Υπεύθυνος  
Β' Τμήματος Χειρουργικής Θώρακος  
Ιατρικό Διαβαλκανικό Κέντρο Θεσσαλονίκης  
Ασκληπιού 10, Πυλαία, ΤΚ 55535, Ελλάδα  
Τηλ.: +30 2310400000



## Dr Athanasios Kleontas

BSc, MD, MSc(ET), MSc(MHSC), Dr(Med)Sc, BTS

73 Ermou, Thessaloniki, ZC 54623, Greece

e-mail: info@kleontas.com

web: www.kleontas.com

www.thoracomed.gr

mobile: +30 6936202500

Tel.: +30 2310271339

Scientific Director  
2nd Department of Thoracic Surgery  
European Interbalkan Medical Center  
Asclapiou 10, Pilea, ZC 55535, Greece  
Tel.: +30 2310400000

Εξατομικευμένες  
Υπηρεσίες Θωρακοχειρουργικής

Personalized  
Thoracic Services

Scientific Director



Επιστημονικός  
Διευθυντής  
www.galinos.gr

Thoracic Surgery  
Scientific Director



Επιστημονικός  
Υπεύθυνος  
Θωρακοχειρουργικής  
www.iatriko.gr

Expert Team  
Thoracic Services

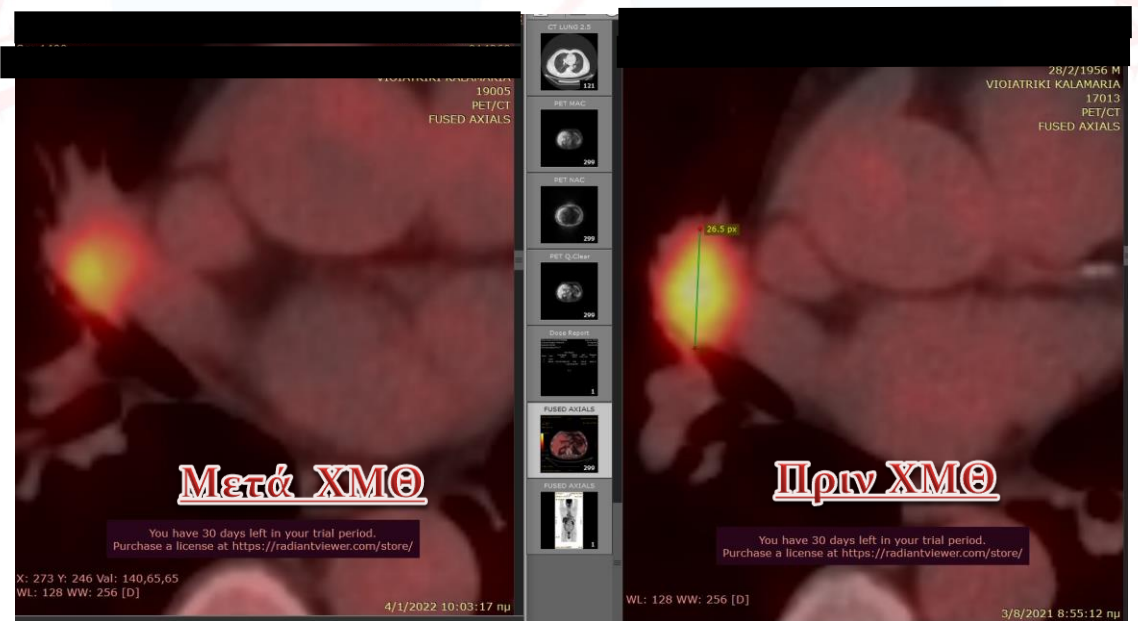
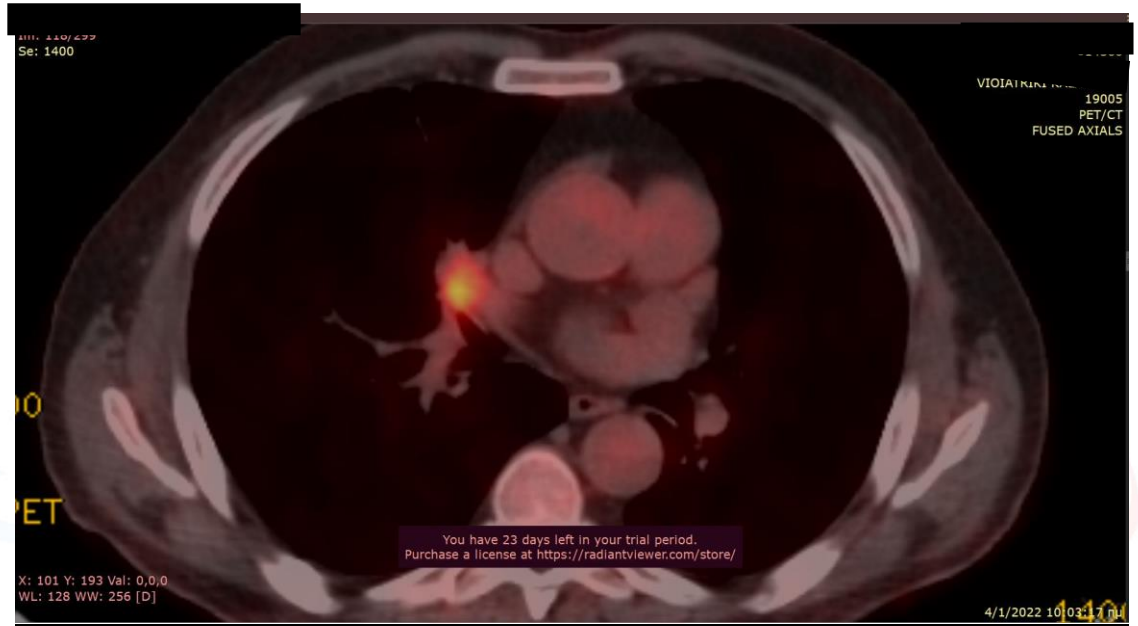

Εξειδικευμένη Ομάδα  
Θωρακοχειρουργικής  
www.thoracomed.gr

ESTS  
Regent



ESTS  
Εκπρόσωπος  
www.ests.org



Σύμφωνα με το άρθρο 5 του Ν.3418/2005, όπως τροποποιήθηκε από το άρθρο 6 του Ν.3627/2007: «τα ιατρικά πιστοποιητικά και γνωματεύσεις έχουν το ίδιο κύρος και την ίδια νομική ισχύ ενώπιον όλων των αρχών και υπηρεσιών, ανεξάρτητα από το αν εκδίδονται από ιατρούς που υπηρετούν σε Ν.Π.Δ.Δ. ή Ν.Π.Ι.Δ. ή ιδιώτες ιατρούς.»



Thoracic Surgeon



Χειρουργός  
Θώρακος

www.kleontas.com

## Δρ Αθανάσιος Κλέωντας

BSc, MD, MSc(ET), MSc(MHSC), Dr(Med)Sc, BTS

Ερμού 73, Θεσσαλονίκη, ΤΚ 54623, Ελλάδα,

e-mail: info@kleontas.com

Ιστότοποι: www.kleontas.com

www.thoracomed.gr

κιν. : +30 6936202500

Τηλ.: +30 2310271339

Επιστημονικός Υπεύθυνος  
B' Τμήματος Χειρουργικής Θώρακος  
Ιατρικό Διαβαλκανικό Κέντρο Θεσσαλονίκης  
Ασκληπιού 10, Πυλαία, ΤΚ 55535, Ελλάδα  
Τηλ.: +30 2310400000



## Dr Athanasios Kleontas

BSc, MD, MSc(ET), MSc(MHSC), Dr(Med)Sc, BTS

73 Ermou, Thessaloniki, ZC 54623, Greece

e-mail: info@kleontas.com

web: www.kleontas.com

www.thoracomed.gr

mobile: +30 6936202500

Tel.: +30 2310271339

Scientific Director  
2nd Department of Thoracic Surgery  
European Interbalkan Medical Center  
Asclipiou 10, Pilea, ZC 55535, Greece  
Tel.: +30 2310400000

Εξατομικευμένες  
Υπηρεσίες Θωρακοχειρουργικής

Personalized  
Thoracic Services

Scientific Director



Επιστημονικός  
Διευθυντής

www.galinos.gr

Thoracic Surgery  
Scientific Director



Επιστημονικός  
Υπεύθυνος  
Θωρακοχειρουργικής

www.iatriko.gr

Expert Team  
Thoracic Services



Εξειδικευμένη Ομάδα  
Θωρακοχειρουργικής

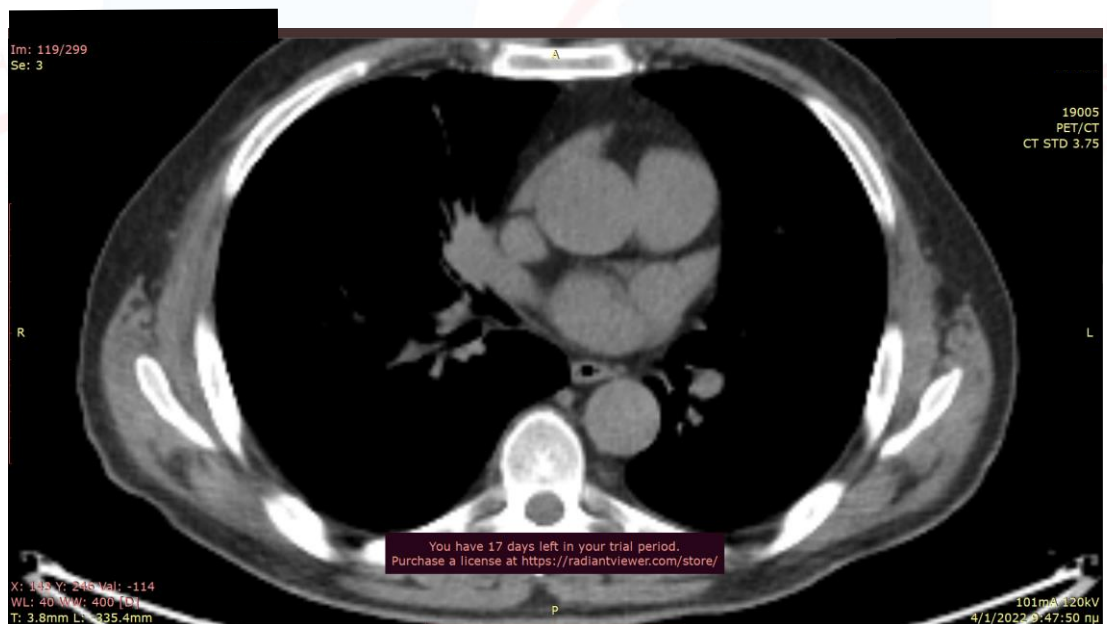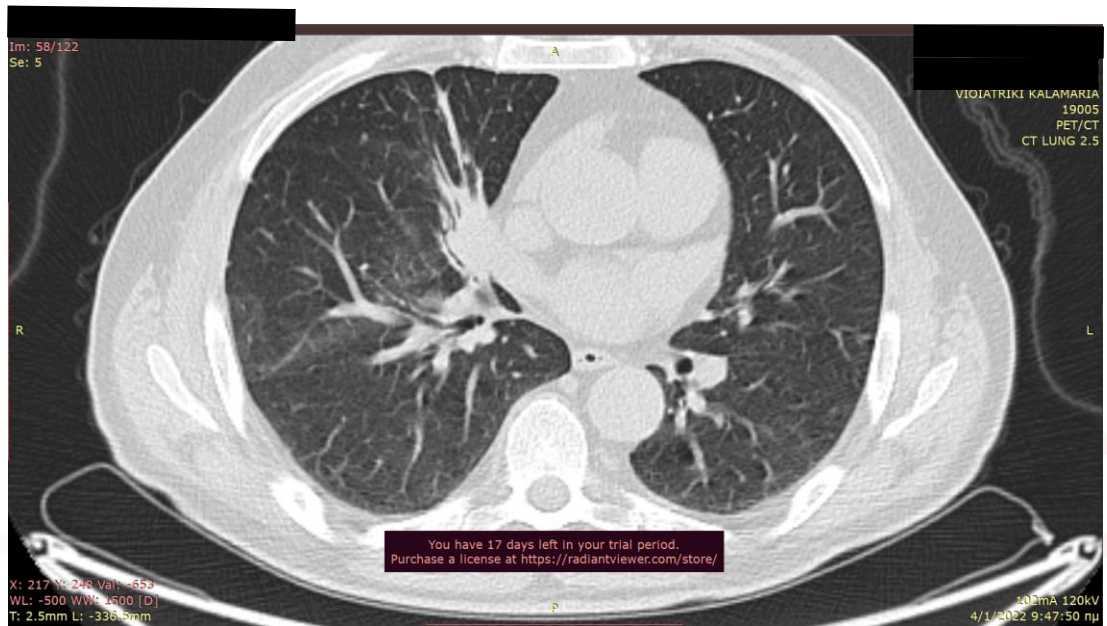
www.thoracomed.gr

ESTS  
Regent



ESTS  
Εκπρόσωπος

www.ests.org



Σύμφωνα με το άρθρο 5 του Ν.3418/2005, όπως τροποποιήθηκε από το άρθρο 6 του Ν.3627/2007:  
«τα ιατρικά πιστοποιητικά και γνωματεύσεις έχουν το ίδιο κύρος και την ίδια νομική ισχύ ενώπιον όλων των αρχών και υπηρεσιών, ανεξάρτητα από το αν εκδίδονται από ιατρούς που υπηρετούν σε Ν.Π.Δ.Δ. ή Ν.Π.Ι.Δ. ή ιδιώτες ιατρούς.»

Thoracic Surgeon



Χειρουργός Θώρακος

www.kleontas.com

## Δρ Αθανάσιος Κλέωντας

BSc, MD, MSc(ET), MSc(MHSC), Dr(Med)Sc, BTS

Ερμού 73, Θεσσαλονίκη, ΤΚ 54623, Ελλάδα,

e-mail: info@kleontas.com

Ιστότοποι: www.kleontas.com

www.thoracomed.gr

κιν.: +30 6936202500

Τηλ.: +30 2310271339

Επιστημονικός Υπεύθυνος  
Β' Τμήματος Χειρουργικής Θώρακος  
Ιατρικό Διαβαλκανικό Κέντρο Θεσσαλονίκης  
Ασκληπίου 10, Πυλαία, ΤΚ 55535, Ελλάδα  
Τηλ.: +30 2310400000



## Dr Athanasios Kleontas

BSc, MD, MSc(ET), MSc(MHSC), Dr(Med)Sc, BTS

73 Ermou, Thessaloniki, ZC 54623, Greece

e-mail: info@kleontas.com

web: www.kleontas.com

www.thoracomed.gr

mobile: +30 6936202500

Tel.: +30 2310271339

Scientific Director  
2nd Department of Thoracic Surgery  
European Interbalkan Medical Center  
Asclipiou 10, Pilea, ZC 55535, Greece  
Tel.: +30 2310400000

Εξατομικευμένες  
Υπηρεσίες Θωρακοχειρουργικής

Personalized  
Thoracic Services

Scientific Director



Επιστημονικός  
Διευθυντής  
www.galinos.gr

Thoracic Surgery  
Scientific Director




Επιστημονικός  
Υπεύθυνος  
Θωρακοχειρουργικής  
www.iatriko.gr

Expert Team  
Thoracic Services



Εξειδικευμένη Ομάδα  
Θωρακοχειρουργικής  
www.thoracomed.gr

ESTS  
Regent



ESTS  
Εκπρόσωπος  
www.ests.org

## Προεγχειρητικός έλεγχος

### 2D-3D Διαθωρακικό dobutamine stress Υπερηχοκαρδιογράφημα (13.01.2022):

2-D μετρήσεις (mm)	Φ.Τ.		Doppler μετρήσεις				
				E (m/s)	A (m/s)	DT:	
Αορτική Ρίζα	20-38	42	Διαμπροειδική ροή	0.82	0.69	PHT:	
Ανιούσα αορτή		37					
Αριστερός Κόλπος	10-39	39	Δραστικό στόμιο Μπροειδούς	Max grad (mmHg):			
				Mean grad (mmHg):			
Μεσοκοιλιακό Διάφραγμα	6-11	9	Ταχύτητα δακτύλιου (cm/s)	Sa	Ea	Aa	E/Ea
Οπίσθιο Τοίχωμα Αριστ. Κοιλίας	6-11	8	Μπροειδής	7	12	14	
			Τριγλώχινα	16			
ΤελοΔιαστολική Διάμετρος Αριστεράς Κοιλίας	36-56	49	Ροή Χώρου Εξόδου Αρ Κοιλίας	Vmax	VTI	Max grad	
ΤελοΣυστολική Διάμετρος Αριστεράς Κοιλίας	24-40	25	Ροή Αορτικής βαλβίδας	1.2	VTI		
Κλασματική Βράχυνση (%)	29-37		Δραστικό στόμιο Αορτικής (cm <sup>2</sup> )	Max grad (mmHg):			
				Mean grad (mmHg):			
Κλάσμα Εξώθησης Αριστ. Κοιλίας (%)	55-70	65%	Max Vel Ανεπαρκ. Τριγλώχινας	RVSP (mmHg)			
ΤελοΔιαστ. Διάμετρ Δεξιάς Κοιλίας (4Ch)	27-33		Ροή Πνευμονικής Αρτηρίας	Vmax	VTI	Max grad	
Διάμετρος Χώρου Εξόδου Κοιλιών	LVOT:		Πνευμονική προς Συστηματική παροχή (Qp/Qs)				
	RVOT:						

**ΑΟΡΤΗ-ΚΟΛΠΟΣ:** Αυξημένων διαστάσεων αορτική ρίζα (42mm), φυσιολογική ανιούσα αορτή. Αριστερός κόλπος φυσιολογικών διαστάσεων

**ΑΡΙΣΤΕΡΗ ΚΟΙΛΙΑ:** ΑΡ κοιλία φυσιολογικών διαστάσεων, με φυσιολογικό πάχος τοιχωμάτων χωρίς τμηματικές διαταραχές κινητικότητας και EF=65%.

Σύμφωνα με το άρθρο 5 του Ν.3418/2005, όπως τροποποιήθηκε από το άρθρο 6 του Ν.3627/2007:

«τα ιατρικά πιστοποιητικά και γνωματεύσεις έχουν το ίδιο κύρος και την ίδια νομική ισχύ ενώπιον όλων των αρχών και υπηρεσιών, ανεξάρτητα από το αν εκδίδονται από ιατρούς που υπηρετούν σε Ν.Π.Δ.Δ. ή Ν.Π.Ι.Δ. ή ιδιώτες ιατρούς.»



Thoracic Surgeon



Χειρουργός  
Θώρακος

www.kleontas.com

## Δρ Αθανάσιος Κλέωντας

BSc, MD, MSc(ET), MSc(MHSC), Dr(Med)Sc, BTS

Ερμού 73, Θεσσαλονίκη, ΤΚ 54623, Ελλάδα,

e-mail: info@kleontas.com

Ιστότοποι: www.kleontas.com

www.thoracomed.gr

κιν.: +30 6936202500

Τηλ.: +30 2310271339

Επιστημονικός Υπεύθυνος  
Β' Τμήματος Χειρουργικής Θώρακος  
Ιατρικό Διαβαλκανικό Κέντρο Θεσσαλονίκης  
Ασκληπιού 10, Πυλαία, ΤΚ 55535, Ελλάδα  
Τηλ.: +30 2310400000



Εξατομικευμένες  
Υπηρεσίες Θωρακοχειρουργικής

Personalized  
Thoracic Services

## Dr Athanasios Kleontas

BSc, MD, MSc(ET), MSc(MHSC), Dr(Med)Sc, BTS

73 Ermou, Thessaloniki, ZC 54623, Greece

e-mail: info@kleontas.com

web: www.kleontas.com

www.thoracomed.gr

mobile: +30 6936202500

Tel.: +30 2310271339

Scientific Director  
2nd Department of Thoracic Surgery  
European Interbalkan Medical Center  
Asclipiou 10, Pilea, ZC 55535, Greece  
Tel.: +30 2310400000

Scientific Director



Επιστημονικός  
Διευθυντής

www.galinos.gr

Thoracic Surgery  
Scientific Director



Επιστημονικός  
Υπεύθυνος

Θωρακοχειρουργικής  
www.iatriko.gr


Expert Team  
Thoracic Services



Εξειδικευμένη Ομάδα  
Θωρακοχειρουργικής

www.thoracomed.gr

ESTS  
Regent



ESTS  
Εκπρόσωπος

www.ests.org

**ΔΕΞΙΕΣ ΚΟΙΛΟΤΗΤΕΣ:** Δεξιός κόλπος φυσιολογικών διαστάσεων. Δεξιά κοιλία φυσιολογικών διαστάσεων με καλή συνολική συσταλτικότητα

**ΒΑΛΒΙΔΕΣ:** Κολποκοιλιακές βαλβίδες και αορτική χωρίς δομικές αλλοιώσεις

**ΠΕΡΙΚΑΡΔΙΟ:** Δεν ανιχνεύεται περικαρδιακή συλλογή

**ΔΥΝΑΜΙΚΗ ΗΧΩΚΑΡΔΙΟΓΡΑΦΙΑ:**

Έγινε μελέτη ισχαιμίας με φαρμακευτική κόπωση με δοβουταμίνη στα 10/20/30/40 μg/Kg/min, 0.25mgatropine και handgrip. Συνοδός έγχυση παράγοντα ηχοαντίθεσης σε όλα τα στάδια για τη βέλτιστη απεικόνιση. Η πίεση του ασθενούς μεταβλήθηκε από 105/65mmHg σε 127/56mmHg. Η καρδιακή συχνότητα ανήλθε από 54bpm σε ηρεμία σε 145bpm στο 4ο στάδιο που αντιστοιχεί στο 90% της μέγιστης προβλεπόμενης συχνότητας του ασθενούς. Διακοπή πρωτοκόλλου λόγω επίτευξης στόχου. Αναστολή δράσης δοβουταμίνης με μετοπρολόλη.

**Ευρήματα:**

1. 1<sup>ο</sup> στάδιο-ηρεμία: χωρίς διαταραχές κινητικότητας
1. 2<sup>ο</sup> στάδιο-χαμηλή δόση: καλή ινότροπη απάντηση όλων των τοιχωμάτων
2. 3<sup>ο</sup> στάδιο-μέση δόση: περαιτέρω βελτίωση της συσταλτικότητας όλων των τοιχωμάτων. Καλή χρονότροπη απάντηση
3. 4<sup>ο</sup> στάδιο-μέγιστη δόση: καλή ινότροπη και χρονότροπη απάντηση όλων των τοιχωμάτων
4. Recovery: επάνοδος σε συνθήκες ηρεμίας

**CFR:** μελέτη εφεδρείας ροής ανέδειξε CFR>2.5 στη μέγιστη κόπωση

**WMSI:** Σε όλα τα στάδια το WMSI παρέμεινε 1.0

**ΣΥΜΠΕΡΑΣΜΑ:**

- AP κοιλία φυσιολογικών διαστάσεων και συσταλτικότητας με KE>65%.
- Δυναμική ηχοκαρδιογραφία αρνητική για ισχαιμία στο επιτευχθέν έργο
- Φυσιολογική εφεδρεία ροής του προσθίου κατιόντα

### Αιματολογικός και Βιοχημικός εργαστηριακός έλεγχος (14.01.2022):

WBC: 4.180 K/μl - Ht: 42.0% - Hb: 13.3 - PLT: 234 K/μl

PT: 14.2 sec - APTT: 36.3 sec - Ουρία: 46 mg/dl - Κρεατινίνη: 1.2 mg/dl

### Υπολογιζόμενο thoracoscore (14.01.2022): 0.77%

Σύμφωνα με το άρθρο 5 του Ν.3418/2005, όπως τροποποιήθηκε από το άρθρο 6 του Ν.3627/2007:

«τα ιατρικά πιστοποιητικά και γνωματεύσεις έχουν το ίδιο κύρος και την ίδια νομική ισχύ ενώπιον όλων των αρχών και υπηρεσιών, ανεξάρτητα από το αν εκδίδονται από ιατρούς που υπηρετούν σε Ν.Π.Δ.Δ. ή Ν.Π.Ι.Δ. ή ιδιώτες ιατρούς.»

Thoracic Surgeon



Χειρουργός  
Θώρακος

www.kleontas.com

Δρ Αθανάσιος Κλέωντας

BSc, MD, MSc(ET), MSc(MHSC), Dr(Med)Sc, BTS

Ερμού 73, Θεσσαλονίκη, ΤΚ 54623, Ελλάδα,

e-mail: info@kleontas.com

Ιστότοπος: www.kleontas.com

www.thoracomed.gr

κιν.: +30 6936202500

Τηλ.: +30 2310271339

Επιστημονικός Υπεύθυνος  
Β' Τμήματος Χειρουργικής Θώρακος  
Ιατρικό Διαβαλκανικό Κέντρο Θεσσαλονίκης  
Ασκληπιού 10, Πυλαία, ΤΚ 55535, Ελλάδα  
Τηλ.: +30 2310400000



Dr Athanasios Kleontas

BSc, MD, MSc(ET), MSc(MHSC), Dr(Med)Sc, BTS

73 Ermou, Thessaloniki, ZC 54623, Greece

e-mail: info@kleontas.com

web: www.kleontas.com

www.thoracomed.gr

mobile: +30 6936202500

Tel.: +30 2310271339

Scientific Director  
2nd Department of Thoracic Surgery  
European Interbalkan Medical Center  
Asclipiou 10, Pilea, ZC 55535, Greece  
Tel.: +30 2310400000

Εξατομικευμένες

Υπηρεσίες Θωρακοχειρουργικής

Personalized

Thoracic Services

### Σπυρομέτρηση (14.10.2022):

	<u>PRED</u>	<u>PRE</u>	<u>PRED / PRE %</u>
<b>FVC:</b>	3,65	3,03	83%
<b>FEV 1:</b>	2,85	2,48	87%
<b>FEV1%-VCin:</b>	78	82	105%
<b>PEF:</b>	7,67	5,56	72%
<b>MMFF:</b>	3,16	2,33	74%

Scientific Director



Επιστημονικός  
Διευθυντής  
www.galinos.gr

Thoracic Surgery  
Scientific Director



Επιστημονικός  
Υπεύθυνος  
Θωρακοχειρουργικής  
www.iatriko.gr

Expert Team  
Thoracic Services



Εξειδικευμένη Ομάδα  
Θωρακοχειρουργικής  
www.thoracomed.gr

ESTS  
Regent



ESTS  
Εκπρόσωπος  
www.ests.org

ΣΥΜΠΕΡΑΣΜΑ: Η αναπνευστική λειτουργία είναι στα κατώτερα φυσιολογικά όρια. Από την προεγχειρητική εκτίμηση ο ασθενής χειρουργείται με τους συνήθεις περιεγχειρητικούς κινδύνους.

### Αρχική αξιολόγηση

Από την αρχική διερεύνηση των απεικονιστικών και κλινικοεργαστηριακών ευρημάτων διαπιστώθηκε μία ογκόμορφη βλάβη στον δεξιό μέσο λοβό του πνεύμονα που επικάθεται στην δεξιά άνω πνευμονική φλέβα κι έχει μειωθεί συγκριτικά σε μέγεθος κι ενεργότητα μετά από εισαγωγική, συστηματική χημειοθεραπεία και η ανύψωση του δεξιού ημιδιαφράγματος. Τα αναφερόμενα και καταγεγραμμένα επεισόδια ταχυρρυθμίας-βραδυρρυθμίας μειώθηκαν σημαντικά μετά την συστηματική χορήγηση από του στόματος αμιωδαρόνης.

### Διαγνωστικό και θεραπευτικό πλάνο

Συνοψίζοντας κι ιεραρχώντας τα ευρήματα του ασθενούς, αποφασίστηκαν αρχικά η χειρουργική διερεύνηση και πλήρης χειρουργική εξαίρεση της βλάβης του δεξιού μέσου κι άνω λοβού του πνεύμονα με τυπική δεξιά άνω-μέση διλοβεκτομή και πλήρη, συστηματικό, λεμφαδενικό καθαρισμό του μεσοθωρακίου. Το ενδεχόμενο διενέργειας δεξιάς πνευμονεκτομής αποκλείστηκε λόγω της επικείμενης αναπνευστικής ανεπάρκειας. Ο ασθενής και το οικείο του περιβάλλον ενημερώθηκαν για το διαγνωστικό και θεραπευτικό πλάνο και τις πιθανές επιπλοκές και ο ασθενής συμφώνησε με την ενυπόγραφη συγκατάθεσή του.

Σύμφωνα με το άρθρο 5 του Ν.3418/2005, όπως τροποποιήθηκε από το άρθρο 6 του Ν.3627/2007:

«τα ιατρικά πιστοποιητικά και γνωματεύσεις έχουν το ίδιο κύρος και την ίδια νομική ισχύ ενώπιον όλων των αρχών και υπηρεσιών, ανεξάρτητα από το αν εκδίδονται από ιατρούς που υπηρετούν σε Ν.Π.Δ.Δ. ή Ν.Π.Ι.Δ. ή ιδιώτες ιατρούς.»



Thoracic Surgeon



Χειρουργός  
Θώρακος

www.kleontas.com

## Δρ Αθανάσιος Κλέωντας

BSc, MD, MSc(ET), MSc(MHSC), Dr(Med)Sc, BTS

Ερμού 73, Θεσσαλονίκη, ΤΚ 54623, Ελλάδα,

e-mail: info@kleontas.com

Ιστότοποι: www.kleontas.com

www.thoracomed.gr

κιν. : +30 6936202500

Τηλ.: +30 2310271339

Επιστημονικός Υπεύθυνος  
Β' Τμήματος Χειρουργικής Θώρακος  
Ιατρικό Διαβαλκανικό Κέντρο Θεσσαλονίκης  
Ασκληπείου 10, Πυλαία, ΤΚ 55535, Ελλάδα  
Τηλ.: +30 2310400000



Εξατομικευμένες  
Υπηρεσίες Θωρακοχειρουργικής

Personalized  
Thoracic Services

## Dr Athanasios Kleontas

BSc, MD, MSc(ET), MSc(MHSC), Dr(Med)Sc, BTS

73 Ermou, Thessaloniki, ZC 54623, Greece

e-mail: info@kleontas.com

web: www.kleontas.com

www.thoracomed.gr

mobile: +30 6936202500

Tel.: +30 2310271339

Scientific Director  
2nd Department of Thoracic Surgery  
European Interbalkan Medical Center  
Asclipiou 10, Pilea, ZC 55535, Greece  
Tel.: +30 2310400000

Scientific Director



Επιστημονικός  
Διευθυντής

www.galinos.gr

## Χειρουργείο

**Χειρουργική ένδειξη παρέμβασης:** : Αδενοκαρκίνωμα εντοπιζόμενο στον δεξιό μέσο λοβού του πνεύμονα

**Είδος αναισθησίας:** Γενική αναισθησία με διάλυο σωλήνα

**Χειρουργείο:** Περιορισμένη δεξιά οπισθοπλάγια θωρακοτομή, τυπική δεξιά άνω-μέση ενδοπερικαρδιακή διλοβεκτομή και συστηματικός λεμφαδενικός καθαρισμός του μεσοθωρακίου (4R, 7, 8R, 9R, 10R, 11R)

### Πρακτικό εγχείρησης

Σύνδεση ασθενούς σε μη επεμβατικό καρδιοαναπνευστικό monitoring. Χορήγηση αναλγησίας και εισαγωγή στην αναισθησία. Τοποθέτηση αρτηριακής γραμμής στο αριστερό άνω άκρο. Διασωλήνωση με διπλού αυλού τραχειοσωλήνα υπό την καθοδήγηση με εύκαμπτο προσοφθάλμιο ινοπτικό βρογχοσκόπιο. Τοποθέτηση κεντρικής φλεβικής γραμμής στην δεξιά σφαγίτιδα φλέβα και ουροκαθετήρα διουρηθρικά.

Τοποθέτηση ασθενούς σε αριστερή πλάγια κατακεκλιμένη θέση και εφαρμογή κινήσεων κλίνης για την ικανοποιητική διάνοιξη των μεσοπλευρίων διαστημάτων του δεξιού ημιθωρακίου. Αποστείρωση χειρουργικού πεδίου με διάλυμα ιωδιούχου ποβιδόνης και επικάλυψη γειτονικής περιοχής με άσηπτα οθόνια.

Αρχικά διενέργεια τυπικής, περιορισμένης, οπισθοπλάγιας θωρακοτομής επί του 5<sup>ου</sup> μεσοπλευρίου διαστήματος και ψηλάφηση της βλάβης στον δεξιό μέσο λοβό, που διηθεί την δεξιά άνω πνευμονική φλέβα κι εγκλωβίζει το δεξιό φρενικό νεύρο.

Αποφασίζεται η προσπάθεια διενέργειας ανατομικής, τυπικής δεξιάς άνω-μέσης διλοβεκτομής.

Διενεργείται διάνοιξη του μεσαυλικού υπεζωκότα, παρασκευή της δεξιάς πύλης και λύση του κάτω πνευμονικού συνδέσμου. Παρασκευάζεται η δεξιά κάτω πνευμονική φλέβα και αποσαφηνίζεται ότι δεν χορηγεί κλάδο για τον δεξιό μέσο λοβό.

Παρασκευάζεται η δεξιά πνευμονική αρτηρία και αναγνωρίζεται το truncous anterior. Παρασκευάζεται η μείζον μεσολόβιος σχισμή κι αναγνωρίζονται οι αρτηριακοί κλάδοι για τον δεξιό μέσο και κάτω λοβό του πνεύμονα. Λόγω μη αναγνώρισης μακροσκοπικής διήθησης των παρασκευασθέντων δομών, αποφασίζεται ότι είναι δυνατή η διενέργεια δεξιάς άνω-μέσης διλοβεκτομής και επίτευξης R0 εκτομής.

Thoracic Surgery  
Scientific Director



Επιστημονικός  
Υπεύθυνος

Θωρακοχειρουργικής  
www.iatriko.gr

Expert Team  
Thoracic Services



Εξειδικευμένη Ομάδα  
Θωρακοχειρουργικής

www.thoracomed.gr

ESTS  
Regent



ESTS  
Εκπρόσωπος

www.ests.org

Σύμφωνα με το άρθρο 5 του Ν.3418/2005, όπως τροποποιήθηκε από το άρθρο 6 του Ν.3627/2007:  
«τα ιατρικά πιστοποιητικά και γνωματεύσεις έχουν το ίδιο κύρος και την ίδια νομική ισχύ ενώπιον όλων των αρχών και υπηρεσιών, ανεξάρτητα από το αν εκδίδονται από ιατρούς που υπηρετούν σε Ν.Π.Δ.Δ. ή Ν.Π.Ι.Δ. ή ιδιώτες ιατρούς.»

Thoracic Surgeon



Χειρουργός  
Θώρακος

www.kleontas.com

## Δρ Αθανάσιος Κλέωντας

BSc, MD, MSc(ET), MSc(MHSC), Dr(Med)Sc, BTS

Ερμού 73, Θεσσαλονίκη, ΤΚ 54623, Ελλάδα,

e-mail: info@kleontas.com

Ιστότοποι: www.kleontas.com

www.thoracomed.gr

κιν. : +30 6936202500

Τηλ.: +30 2310271339

Επιστημονικός Υπεύθυνος  
Β' Τμήματος Χειρουργικής Θώρακος  
Ιατρικό Διαβαλκανικό Κέντρο Θεσσαλονίκης  
Ασκληπιού 10, Πυλαία, ΤΚ 55535, Ελλάδα  
Τηλ.: +30 2310400000



Εξαστομικευμένες  
Υπηρεσίες Θωρακοχειρουργικής

Personalized  
Thoracic Services

## Dr Athanasios Kleontas

BSc, MD, MSc(ET), MSc(MHSC), Dr(Med)Sc, BTS

73 Ermou, Thessaloniki, ZC 54623, Greece

e-mail: info@kleontas.com

web: www.kleontas.com

www.thoracomed.gr

mobile: +30 6936202500

Tel.: +30 2310271339

Scientific Director  
2nd Department of Thoracic Surgery  
European Interbalkan Medical Center  
Asclipiou 10, Pilea, ZC 55535, Greece  
Tel.: +30 2310400000

Scientific Director



Επιστημονικός  
Διευθυντής

www.galinos.gr

Thoracic Surgery  
Scientific Director



Επιστημονικός  
Υπεύθυνος  
Θωρακοχειρουργικής

www.iatriko.gr


Expert Team  
Thoracic Services



Εξειδικευμένη Ομάδα  
Θωρακοχειρουργικής

www.thoracomed.gr

ESTS  
Regent



ESTS  
Εκπρόσωπος

www.ests.org

Απολινώνεται διπλά με ελεύθερες απολινώσεις silk-o το truncous anterior. Παρασκευάζεται κι εκτέμνεται με ευθύγραμμο, αυτόματο, μηχανικό κοπτοράπτη 60mm (ECHELON FLEX ENDOPATH Stapler) ο λοβαίος βρόγχος για τον δεξιό άνω λοβό. Παρασκευάζεται η μείζονα μεσολόβιος σχισμή εκατέρωθεν της διάμεσης δεξιάς πνευμονικής αρτηρίας και διαιρείται με την χρήση δύο (2) αυτόματων, μηχανικών κοπτοραπτών 60mm (ECHELON FLEX ENDOPATH Stapler). Αναγνωρίζεται, παρασκευάζεται κι απολινώνεται ο οπίσθιος αρτηριακός κλάδος για τον δεξιό άνω λοβό κι ο αρτηριακός κλάδος για τον δεξιό μέσο λοβό διπλά με ελεύθερες απολινώσεις silk-o. Παρασκευάζεται και διαιρείται ο λοβαίος βρόγχος για τον δεξιό μέσο λοβό. Ακολούθως διατέμνεται το δεξιό φρενικό νεύρο, αφήνοντας το εγκλωβισμένο τμήμα του στη περιοχή του όγκου. Διανοίγεται το περικάρδιο και παρασκευάζεται και περιβρογχίζεται ενδοπερικαρδιακά η δεξιά άνω πνευμονική φλέβα. Απολινώνεται η δεξιά άνω πνευμονική φλέβα ενδοπερικαρδιακά με συναφαίρεση της συμβολής της με τον αριστερό κόλπο της καρδιάς με αγγειακό, ευθύγραμμο, αυτόματο, μηχανικό κοπτοράπτη 60mm (ECHELON FLEX ENDOPATH Stapler). Απομάκρυνση του παρασκευάσματος του δεξιού άνω-μέσου λοβού από το χειρουργικό πεδίο και αποστολή του στο ιστοπαθολογικό εργαστήριο για μικροσκοπικό έλεγχο των χειλών εκτομής. Η τηλεφωνική επικοινωνία με το παθολογοανατομικό εργαστήριο αναδεικνύει ότι όλα τα χείλη εκτομής είναι ελεύθερα μικροσκοπικής νεοπλασματικής διήθησης, αλλά αρκετά κοντά στο χείλος εκτομής μόνο του λοβαίου βρόγχου για τον δεξιό μέσο λοβό, χωρίς όμως διήθηση. Οπότε διενεργείται επιπρόσθετη εκτομή της εκβολής του δεξιού μέσου λοβαίου βρόγχου και συρραφή του κολοβώματος με ραφή Prolene 3-0 κι αποστέλλεται για ταχεία βιοψία. Η τηλεφωνική επικοινωνία με το παθολογοανατομικό εργαστήριο αναδεικνύει ότι τα χείλη εκτομής είναι ελεύθερα μικροσκοπικής νεοπλασματικής διήθησης.

Ακολούθως, διενεργείται πλήρης, συστηματικός λεμφαδενικός καθαρισμός του μεσοθωρακίου (4R, 7, 8R, 9R, 10R, 11R). Δεν αναγνωρίστηκαν λεμφαδένες 2R.

Άρση αποκλεισμού αερισμού δεξιού στελεχιαίου βρόγχου και ευχερής επανέκπτυξη του δεξιού κάτω λοβού. Έλεγχος στεγανότητας βρογχικών κολοβωμάτων υπό το ύδωρ πολύ ικανοποιητικός. Επιμελής αιμόσταση και αερόσταση με εφαρμογή αιμοστατικής γάζας δεξιά παρατραχειακά και υποτροπιδικά και κόλλας σε αερόλυμα (Baxter) στην πειοχή της μεσολοβίου. Τοποθέτηση ενός σωλήνα (προσθίως) θωρακικής παροχέτευσης 36F κι ενός σωλήνα (οπισθίως) θωρακικής παροχέτευσης 36F στο δεξιό ημιθωράκιο, καθήλωσή τους στο δέρμα με ράμμα Silk N°1 και σύνδεσή τους μέσω Υ συνδέσμου σε συσκευή Bülaui.

Σύμφωνα με το άρθρο 5 του Ν.3418/2005, όπως τροποποιήθηκε από το άρθρο 6 του Ν.3627/2007:

«τα ιατρικά πιστοποιητικά και γνώματεύσεις έχουν το ίδιο κύρος και την ίδια νομική ισχύ ενώπιον όλων των αρχών και υπηρεσιών, ανεξάρτητα από το αν εκδίδονται από ιατρούς που υπηρετούν σε Ν.Π.Δ.Δ. ή Ν.Π.Ι.Δ. ή ιδιώτες ιατρούς.»



Thoracic Surgeon



Χειρουργός  
Θώρακος

www.kleontas.com

## Δρ Αθανάσιος Κλέωντας

BSc, MD, MSc(ET), MSc(MHSC), Dr(Med)Sc, BTS

Ερμού 73, Θεσσαλονίκη, ΤΚ 54623, Ελλάδα,

e-mail: info@kleontas.com

Ιστότοποι: www.kleontas.com

www.thoracomed.gr

κιν. : +30 6936202500

Τηλ.: +30 2310271339

Επιστημονικός Υπεύθυνος  
Β' Τμήματος Χειρουργικής Θώρακος  
Ιατρικό Διαβαλκανικό Κέντρο Θεσσαλονίκης  
Ασκληπείου 10, Πυλαία, ΤΚ 55535, Ελλάδα  
Τηλ.: +30 2310400000



## Dr Athanasios Kleontas

BSc, MD, MSc(ET), MSc(MHSC), Dr(Med)Sc, BTS

73 Ermou, Thessaloniki, ZC 54623, Greece

e-mail: info@kleontas.com

web: www.kleontas.com

www.thoracomed.gr

mobile: +30 6936202500

Tel.: +30 2310271339

Scientific Director  
2nd Department of Thoracic Surgery  
European Interbalkan Medical Center  
Asclipiou 10, Pilea, ZC 55535, Greece  
Tel.: +30 2310400000

Εξατομικευμένες  
Υπηρεσίες Θωρακοχειρουργικής

Personalized  
Thoracic Services

Scientific Director



Επιστημονικός  
Διευθυντής

www.galinos.gr

Σύγκλιση τραύματος κατά την ανατομική τάξη, ολοκληρώνοντας με συνεχόμενη ενδοδερμική ραφή δέρματος Ν<sup>ο</sup>3-ο. Επαναποστείρωση χειρουργικού πεδίου με ιωδιούχο ποβιδόνη και κάλυψή του με επιδεσμικό υλικό.

Τοποθέτηση ασθενούς στην ύπτια θέση και αλλαγή τραχειοσωλήνα σε μονού αυλού. Ο ασθενής ανέχθηκε καλά την διαδικασία χωρίς ανεπιθύμητα συμβάματα και μεταφέρθηκε στην μονάδα εντατικής θεραπείας.

Thoracic Surgery  
Scientific Director

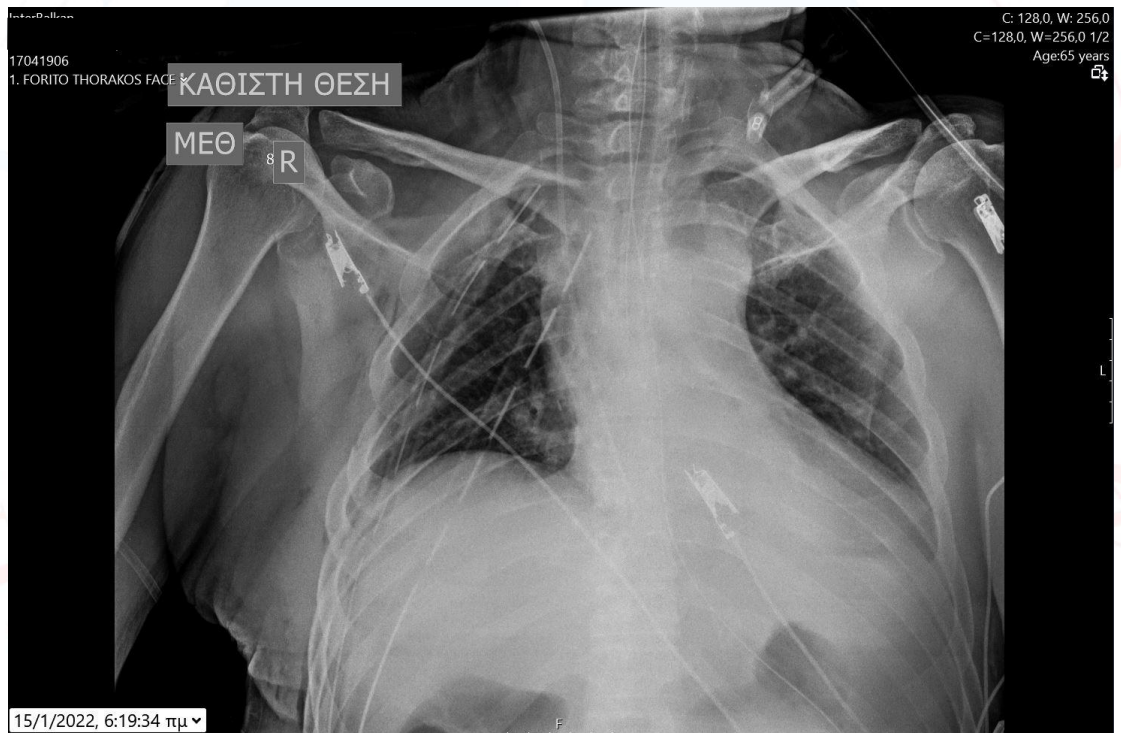


Επιστημονικός  
Υπεύθυνος  
Θωρακοχειρουργικής  
www.iatriko.gr

Expert Team  
Thoracic Services



Εξειδικευμένη Ομάδα  
Θωρακοχειρουργικής  
www.thoracomed.gr



### Μετεγχειρητική ακτινογραφία θώρακος (14.01.2022)

### Μετεγχειρητική Πορεία

Ο ασθενής αφυπνίστηκε σταδιακά κι αποσωληνώθηκε την 1<sup>η</sup> μετεγχειρητική ημέρα, όποτε άρχισε να κινητοποιείται σταδιακά. Η μετεγχειρητική του πορεία ήταν γενικά ανεπίπλεκτη, εκτός από δύο επεισόδια αλλεργικής αντίδρασης, τα οποία έμειναν αδιευκρίνιστα ως προς τον αιτιολογικό παράγοντα, αλλά αντιμετωπίστηκαν επιτυχώς με αντιαλλεργική αγωγή.

Σύμφωνα με το άρθρο 5 του Ν.3418/2005, όπως τροποποιήθηκε από το άρθρο 6 του Ν.3627/2007:  
«τα ιατρικά πιστοποιητικά και γνώματεύσεις έχουν το ίδιο κύρος και την ίδια νομική ισχύ ενώπιον όλων των αρχών και υπηρεσιών, ανεξάρτητα από το αν εκδίδονται από ιατρούς που υπηρετούν σε Ν.Π.Δ.Δ. ή Ν.Π.Ι.Δ. ή ιδιώτες ιατρούς.»

ESTS  
Regent



ESTS  
Εκπρόσωπος  
www.ests.org

Thoracic Surgeon



Χειρουργός  
Θώρακος

www.kleontas.com

Δρ Αθανάσιος Κλέωντας

BSc, MD, MSc(ET), MSc(MHSC), Dr(Med)Sc, BTS

Ερμού 73, Θεσσαλονίκη, ΤΚ 54623, Ελλάδα,

e-mail: info@kleontas.com

Ιστότοποι: www.kleontas.com

www.thoracomed.gr

κιν. : +30 6936202500

Τηλ.: +30 2310271339

Επιστημονικός Υπεύθυνος  
B' Τμήματος Χειρουργικής Θώρακος  
Ιατρικό Διαβαλκανικό Κέντρο Θεσσαλονίκης  
Ασκληπίου 10, Πυλαία, ΤΚ 55535, Ελλάδα  
Τηλ.: +30 2310400000



Εξατομικευμένες  
Υπηρεσίες Θωρακοχειρουργικής

Personalized  
Thoracic Services

Dr Athanasios Kleontas

BSc, MD, MSc(ET), MSc(MHSC), Dr(Med)Sc, BTS

73 Ermou, Thessaloniki, ZC 54623, Greece

e-mail: info@kleontas.com

web: www.kleontas.com

www.thoracomed.gr

mobile: +30 6936202500

Tel.: +30 2310271339

Scientific Director  
2nd Department of Thoracic Surgery  
European Interbalkan Medical Center  
Asclapiou 10, Pilea, ZC 55535, Greece  
Tel.: +30 2310400000

Scientific Director



Επιστημονικός  
Διευθυντής

www.galinos.gr

Thoracic Surgery  
Scientific Director



Επιστημονικός  
Υπεύθυνος

Θωρακοχειρουργικής  
www.iatriko.gr

Expert Team  
Thoracic Services



Εξειδικευμένη Ομάδα  
Θωρακοχειρουργικής

www.thoracomed.gr

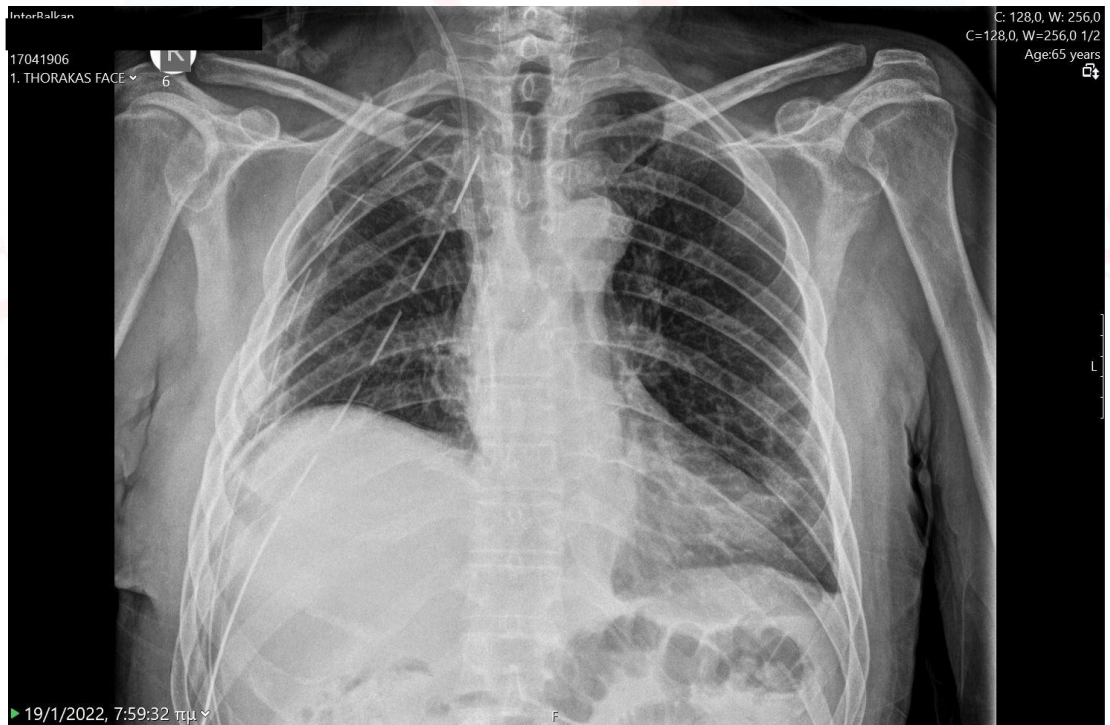
ESTS  
Regent



ESTS  
Εκπρόσωπος

www.ests.org

Την 4<sup>η</sup> μετεγχειρητική ημέρα μέρα λόγω μηδενικής διαφυγής αέρα από το σωλήνα και ελάχιστης παροχέτευσης πλευριτικού υγρού, αποφασίστηκε και διενεργήθηκε ο αποκλεισμός των σωλήνων θωρακικής παροχέτευσης. Την 5<sup>η</sup> μετεγχειρητική ημέρα μετά από 12ωρο αποκλεισμό των σωλήνων θωρακικής παροχέτευσης και απεικονιστικό έλεγχο, διενεργήθηκε η αφαίρεση των σωλήνων θωρακικής παροχέτευσης επί κλίνης, υπό τοπική αναισθησία. Την ίδια ημέρα ο ασθενής έλαβε εξιτήριο με οδηγίες. Η ιστολογική έκθεση συμπεραίνει μορφολογικά ευρήματα τα οποία σε συσχέτιση και με την προηγούμενη βιοψία με αριθμό D8286/21 είναι συμβατά με διηθητικό βλενώδες αδenoκαρκίνωμα του πνεύμονα, με μεταστάσεις σε τρεις από τους εννέα περιβρογχικούς λεμφαδένες. Τα χειρουργικά χείλη εκτομής του παρασκευάσματος είναι ελεύθερα νεοπλάσματος. Όλοι οι λεμφαδένες από τις περιοχές 10R, 11R, 4R, 7R είναι ελεύθεροι νεοπλάσματος. Το παθολογοανατομικό στάδιο του καρκινώματος είναι pT2aN1.



**Μετεγχειρητική ακτινογραφία θώρακος πριν την αφαίρεση των σωλήνων  
θωρακικής παροχέτευσης (19.01.2022)**

Σύμφωνα με το άρθρο 5 του Ν.3418/2005, όπως τροποποιήθηκε από το άρθρο 6 του Ν.3627/2007:  
«τα ιατρικά πιστοποιητικά και γνωματεύσεις έχουν το ίδιο κύρος και την ίδια νομική ισχύ ενώπιον όλων των αρχών και υπηρεσιών, ανεξάρτητα από το αν εκδίδονται από ιατρούς που υπηρετούν σε Ν.Π.Δ.Δ. ή Ν.Π.Ι.Δ. ή ιδιώτες ιατρούς.»



Thoracic Surgeon



Χειρουργός Θώρακος

www.kleontas.com

## Δρ Αθανάσιος Κλέωντας

BSc, MD, MSc(ET), MSc(MHSC), Dr(Med)Sc, BTS

Ερμού 73, Θεσσαλονίκη, ΤΚ 54623, Ελλάδα,

e-mail: info@kleontas.com

Ιστότοποι: www.kleontas.com

www.thoracomed.gr

κιν. : +30 6936202500

Τηλ.: +30 2310271339

Επιστημονικός Υπεύθυνος  
Β' Τμήματος Χειρουργικής Θώρακος  
Ιατρικό Διαβαλκανικό Κέντρο Θεσσαλονίκης  
Ασκληπιού 10, Πυλαία, ΤΚ 55535, Ελλάδα  
Τηλ.: +30 2310400000



Εξατομικευμένες  
Υπηρεσίες Θωρακοχειρουργικής

Personalized  
Thoracic Services

## Dr Athanasios Kleontas

BSc, MD, MSc(ET), MSc(MHSC), Dr(Med)Sc, BTS

73 Ermou, Thessaloniki, ZC 54623, Greece

e-mail: info@kleontas.com

web: www.kleontas.com

www.thoracomed.gr

mobile: +30 6936202500

Tel.: +30 2310271339

Scientific Director  
2nd Department of Thoracic Surgery  
European Interbalkan Medical Center  
Asclipiou 10, Pilea, ZC 55535, Greece  
Tel.: +30 2310400000

Scientific Director



Επιστημονικός  
Διευθυντής

www.galinos.gr

Thoracic Surgery  
Scientific Director



Επιστημονικός  
Υπεύθυνος  
Θωρακοχειρουργικής  
www.iatriko.gr

Expert Team  
Thoracic Services



Εξειδικευμένη Ομάδα  
Θωρακοχειρουργικής  
www.thoracomed.gr

ESTS  
Regent



ESTS  
Εκπρόσωπος  
www.ests.org

### Μετεγχειρητικό υπερηχοκαρδιογράφημα καρδιάς (17.01.2022):

2-D μετρήσεις (mm)	φ.τ.		Doppler μετρήσεις				
Αορτική Ρίζα	20-38	42	Διαμπροειδική ροή	E (m/s)	A (m/s)	DT:	
Ανιούσα αορτή		37		0.82	0.69	PHT:	
Αριστερός Κόλπος	10-39	39	Δραστικό στόμιο Μιτροειδούς		Max grad (mmHg):		
					Mean grad (mmHg):		
Μεσοκοιλιακό Διάφραγμα	6-11	9	Ταχύτητα δακτύλιου (cm/s)	Sa	Ea	Aa	E/Ea
Οπίσθιο Τοίχωμα Αριστ. Κοιλίας	6-11	8	Μιτροειδής	7	12	14	
			Τριγλώχινα	16			
ΤελοΔιαστολική Διάμετρος Αριστεράς Κοιλίας	36-56	49	Ροή Χώρου Εξόδου Αρ Κοιλίας	Vmax	VTI	Max grad	
ΤελοΣυστολική Διάμετρος Αριστεράς Κοιλίας	24-40	25	Ροή Αορτικής βαλβίδας		VTI		
				1.2			
Κλασματική Βράχυνση (%)	29-37		Δραστικό στόμιο Αορτικής (cm <sup>2</sup> )		Max grad (mmHg):		
					Mean grad (mmHg):		
Κλάσμα Εξώθησης Αριστ. Κοιλίας (%)	55-70	65%	Max Vel Ανεπαρκ. Τριγλώχινας		RVSP (mmHg)		
ΤελοΔιαστ. Διάμετρ Δεξιάς Κοιλίας (4Ch)	27-33		Ροή Πνευμονικής Αρτηρίας	Vmax	VTI	Max grad	
Διάμετρος Χώρου Εξόδου Κοιλίων	LVOT:		Πνευμονική προς Συστηματική παροχή (Qp/Qs)				
	RVOT:						

**ΑΟΡΤΗ-ΚΟΛΠΟΣ:** Αυξημένων διαστάσεων αορτική ρίζα (42mm), φυσιολογική ανιούσα αορτή. Αριστερός κόλπος φυσιολογικών διαστάσεων

**ΑΡΙΣΤΕΡΗ ΚΟΙΛΙΑ:** ΑΡ κοιλία φυσιολογικών διαστάσεων, με φυσιολογικό πάχος τοιχωμάτων χωρίς τμηματικές διαταραχές κινητικότητας και EF=65%.

**ΔΕΞΙΕΣ ΚΟΙΛΟΤΗΤΕΣ:** Δεξίος κόλπος φυσιολογικών διαστάσεων. Δεξιά κοιλία φυσιολογικών διαστάσεων με καλή συνολική συσταλτικότητα

**ΒΑΛΒΙΔΕΣ:** Κολποκοιλιακές βαλβίδες με ήπιες εκφυλιστικές αλλοιώσεις. Τρίπτυχη αορτική βαλβίδα καλώς λειτουργούσα

**ΠΕΡΙΚΑΡΔΙΟ:** Δεν ανιχνεύεται περικαρδιακή συλλογή

Σύμφωνα με το άρθρο 5 του Ν.3418/2005, όπως τροποποιήθηκε από το άρθρο 6 του Ν.3627/2007:

«τα ιατρικά πιστοποιητικά και γνώματεύσεις έχουν το ίδιο κύρος και την ίδια νομική ισχύ ενώπιον όλων των αρχών και υπηρεσιών, ανεξάρτητα από το αν εκδίδονται από ιατρούς που υπηρετούν σε Ν.Π.Δ.Δ. ή Ν.Π.Ι.Δ. ή ιδιώτες ιατρούς.»

Thoracic  
Surgeon



Χειρουργός  
Θώρακος

www.kleontas.com

## Δρ Αθανάσιος Κλέωντας

BSc, MD, MSc(ET), MSc(MHSC), Dr(Med)Sc, BTS

Ερμού 73, Θεσσαλονίκη, ΤΚ 54623, Ελλάδα,

e-mail: info@kleontas.com

Ιστότοπος: www.kleontas.com

www.thoracomed.gr

κιν. : +30 6936202500

Τηλ.: +30 2310271339

Επιστημονικός Υπεύθυνος  
Β' Τμήματος Χειρουργικής Θώρακος  
Ιατρικό Διαβαλκανικό Κέντρο Θεσσαλονίκης  
Ασκληπίου 10, Πυλαία, ΤΚ 55535, Ελλάδα  
Τηλ.: +30 2310400000



## Dr Athanasios Kleontas

BSc, MD, MSc(ET), MSc(MHSC), Dr(Med)Sc, BTS

73 Ermou, Thessaloniki, ZC 54623, Greece

e-mail: info@kleontas.com

web: www.kleontas.com

www.thoracomed.gr

mobile: +30 6936202500

Tel.: +30 2310271339

Scientific Director  
2nd Department of Thoracic Surgery  
European Interbalkan Medical Center  
Asclipiou 10, Pilea, ZC 55535, Greece  
Tel.: +30 2310400000

Εξατομικευμένες

Υπηρεσίες Θωρακοχειρουργικής

Personalized

Thoracic Services

Scientific  
Director



Επιστημονικός  
Διευθυντής

www.galinos.gr

**DOPPLER:** Η Dopplerμελέτη ανέδειξε ήπια ανεπάρκεια κοιλποκοιλιακών βαλβίδων.  
Φυσιολογικές πνευμονικές πιέσεις με RVSP=25mmHg.

### ΣΥΜΠΕΡΑΣΜΑ:

- Φυσιολογικές διαστάσεις και συσταλτικότητα AP κοιλίας με EF>67%.
- Διάταση αορτικής ρίζας
- Φυσιολογικά λοιπά ευρήματα.

Thoracic Surgery  
Scientific Director



Επιστημονικός  
Υπεύθυνος  
Θωρακοχειρουργικής  
www.iatriko.gr

Expert Team  
Thoracic Services



Εξειδικευμένη Ομάδα  
Θωρακοχειρουργικής  
www.thoracomed.gr

### Οδηγίες κατά το εξιτήριο

- Απεικονιστική εκτίμηση
  - Σε 20 μέρες με ακτινογραφία θώρακος (F/P) ή επί κλινικών ενδείξεων
- Σχετικές συστάσεις φαρμακευτικής και λοιπής αγωγής
  - Αντιβιοτική αγωγή (tb Ciproxin 500mg 1Χ2 pos για 7 μέρες)
  - Βρογχοδιασταλτική αγωγή (inh Rolenium 500 1Χ2 για 30 μέρες)
  - Βλεννολυτική αγωγή (sach Trebon N-600 1Χ2 για 7 μέρες)
  - Αναλγητική αγωγή με απλά αναλγητικά (π.χ. tb Deron max 1gr 1Χ4 pos), σε συνδυασμό με μη στεροειδή αντιφλεγμονώδη (π.χ. tb Xefo rapid 8mg 1Χ2) σταδιακά μειούμενη
  - Λοιπή αγωγή σύμφωνα με τις οδηγίες του θεράποντος καρδιολόγου (tb Angoron 200mg 1x1)
  - Καθημερινή περιποίηση τραύματος (αντισηψία και αλλαγή επιδεσμικού υλικού) για δύο (2) ημέρες - μετά τις δύο (2) μέρες επιτρέπεται η διαβροχή του τραύματος μετά την επάλειψη του με oint Fucidin
  - Σε περίπτωση που παρατηρηθεί κάποια μη αναμενόμενη μεταβολή στην περιοχή του τραύματος (π.χ. αιμορραγία, ερυθρότητα, οίδημα, καυστικό άλγος) ή εκροή υγρού, είναι αναγκαίο να επικοινωνήσετε με τον θεράποντα ιατρό
  - Αποφυγή χώρων συνωστισμού για τριάντα (30) μέρες
  - Δίαιτα ελεύθερη, συνέχιση αναπνευστικής γυμναστικής με 3Flow
  - Αφαίρεση ραμμάτων ή κλιπς σε 20 μέρες



ESTS  
Εκπρόσωπος  
www.ests.org

Σύμφωνα με το άρθρο 5 του Ν.3418/2005, όπως τροποποιήθηκε από το άρθρο 6 του Ν.3627/2007:  
«τα ιατρικά πιστοποιητικά και γνωματεύσεις έχουν το ίδιο κύρος και την ίδια νομική ισχύ ενώπιον όλων των αρχών και υπηρεσιών, ανεξάρτητα από το αν εκδίδονται από ιατρούς που υπηρετούν σε Ν.Π.Δ.Δ. ή Ν.Π.Ι.Δ. ή ιδιώτες ιατρούς.»



Thoracic Surgeon



Χειρουργός  
Θώρακος

www.kleontas.com

## Δρ Αθανάσιος Κλέωντας

BSc, MD, MSc(ET), MSc(MHSC), Dr(Med)Sc, BTS

Ερμού 73, Θεσσαλονίκη, ΤΚ 54623, Ελλάδα,

e-mail: info@kleontas.com

Ιστότοποι: www.kleontas.com

www.thoracomed.gr

κιν. : +30 6936202500

Τηλ.: +30 2310271339

Επιστημονικός Υπεύθυνος  
Β' Τμήματος Χειρουργικής Θώρακος  
Ιατρικό Διαβαλκανικό Κέντρο Θεσσαλονίκης  
Ασκληπιού 10, Πυλαία, ΤΚ 55535, Ελλάδα  
Τηλ.: +30 2310400000



Εξατομικευμένες  
Υπηρεσίες Θωρακοχειρουργικής

## Dr Athanasios Kleontas

BSc, MD, MSc(ET), MSc(MHSC), Dr(Med)Sc, BTS

73 Ermou, Thessaloniki, ZC 54623, Greece

e-mail: info@kleontas.com

web: www.kleontas.com

www.thoracomed.gr

mobile: +30 6936202500

Tel.: +30 2310271339

Scientific Director  
2nd Department of Thoracic Surgery  
European Interbalkan Medical Center  
Asclipiou 10, Pilea, ZC 55535, Greece  
Tel.: +30 2310400000

Personalized  
Thoracic Services

Scientific Director



Επιστημονικός  
Διευθυντής

www.galinos.gr

- Εκτίμηση από ειδικό ογκολόγο για επικουρική θεραπεία
- Επανεκτίμηση από ειδικό χειρουργό θώρακος

Ημερομηνία: 19/01/2022, Ώρα: 16.50

Εκ μέρους της ιατρικής ομάδας

- O -

Ιατρός

**Δρ ΑΘΑΝΑΣΙΟΣ Δ. ΚΛΕΩΝΤΑΣ**

ΧΕΙΡΟΥΡΓΟΣ ΘΩΡΑΚΟΣ BSc, MD, MSc, Dr(Med)Sc, BTS

ΕΡΜΟΥ 73, Τ.Κ 54623 ΘΕΣΣΑΛΟΝΙΚΗ

ΑΦΜ:064880349, Δ' ΔΟΥ ΘΕΣ/ΝΙΚΗΣ

ΑΜΚΑ:21017505633, ΑΜ ΤΣΑΥ:123044

ΤΗΛ: 2310271339 - 6936202500

Thoracic Surgery  
Scientific Director



Επιστημονικός  
Υπεύθυνος

Θωρακοχειρουργικής  
www.iatriko.gr

Expert Team  
Thoracic Services



Εξειδικευμένη Ομάδα  
Θωρακοχειρουργικής

www.thoracomed.gr

ESTS  
Regent



ESTS

Εκπρόσωπος

www.ests.org

Σύμφωνα με το άρθρο 5 του Ν.3418/2005, όπως τροποποιήθηκε από το άρθρο 6 του Ν.3627/2007:  
«τα ιατρικά πιστοποιητικά και γνωματεύσεις έχουν το ίδιο κύρος και την ίδια νομική ισχύ ενώπιον όλων των αρχών  
και υπηρεσιών, ανεξάρτητα από το αν εκδίδονται από ιατρούς που υπηρετούν σε Ν.Π.Δ.Δ. ή Ν.Π.Ι.Δ. ή ιδιώτες ιατρούς.»