

Thoracic Surgeon



Χειρουργός  
Θώρακος

www.kleontas.com

**Δρ Αθανάσιος Κλέωντας**

BSc, MD, MSc(ET), MSc(MHSC), Dr(Med)Sc, BTS

Ερμού 73, Θεσσαλονίκη, ΤΚ 54623, Ελλάδα,

e-mail: info@kleontas.com

Ιστότοπο: www.kleontas.com

www.thoracomed.gr

κιν.: +30 6936202500

Τηλ.: +30 2310271339

Επιστημονικός Υπεύθυνος  
Β' Τμήματος Χειρουργικής Θώρακος  
Ιατρικό Διαβαλκανικό Κέντρο Θεσσαλονίκης  
Ασκληπιού 10, Πυλαία, ΤΚ 55535, Ελλάδα  
Τηλ.: +30 2310400000



**Dr Athanasios Kleontas**

BSc, MD, MSc(ET), MSc(MHSC), Dr(Med)Sc, BTS

73 Ermou, Thessaloniki, ZC 54623, Greece

e-mail: info@kleontas.com

web: www.kleontas.com

www.thoracomed.gr

mobile: +30 6936202500

Tel.: +30 2310271339

Scientific Director  
2nd Department of Thoracic Surgery  
European Interbalkan Medical Center  
Asclipiou 10, Pilea, ZC 55535, Greece  
Tel.: +30 2310400000

Εξατομικευμένες  
Υπηρεσίες Θωρακοχειρουργικής

Personalized  
Thoracic Services

Scientific Director



Επιστημονικός  
Διευθυντής

www.galinos.gr

## Ιατρικό Ενημερωτικό Σημείωμα

Όνοματεπώνυμο Ασθενούς: \_\_\_\_\_

Ηλικία: **46 ετών**

ΑΜΚΑ: \_\_\_\_\_

Κλινική: **Β' Χειρουργική Κλινική Θώρακος Ιατρικού Διαβαλκανικού Κέντρου**

Ημερομηνία Εισαγωγής: **27.12.2022**

Ημερομηνία Επέμβασης: **27.12.2022**

Ημερομηνία Εξιτηρίου: **02.01.2023**

Thoracic Surgery  
Scientific Director



Επιστημονικός  
Υπεύθυνος  
Θωρακοχειρουργικής  
www.iatriko.gr

## Ιατρική Ομάδα

Χειρουργός Θώρακος: **Δρ Αθανάσιος Κλέωντας**

Χειρουργός Θώρακος: **Δρ Χρήστος Αστερίου**

Χειρουργός Θώρακος: **Δρ Ανδρέας Ευσταθίου**

Αναισθησιολόγος: **Δρ Ιωάννης Κολεονίδης**

Επεμβατικός Πνευμονολόγος: **Δρ Δημήτριος Οικονόμου**

Ογκολόγος: **Δρ Σοφία Μπάκα**

Γενικός Χειρουργός: **Δρ Γεώργιος Ανθιμίδης**

Καρδιολόγος: **Δρ Κωνσταντίνος Παπαδόπουλος**

Κυτταρολόγος: **Δρ Μαρία Νασιουτζίκη**

Παθολογοανατόμος: **Καθ Θωμάς Ζαραμπούκας**

Expert Team  
Thoracic Services



Εξειδικευμένη Ομάδα  
Θωρακοχειρουργικής  
www.thoracomed.gr

ESTS  
Regent



ESTS  
Εκπρόσωπος  
www.ests.org

Σύμφωνα με το άρθρο 5 του Ν.3418/2005, όπως τροποποιήθηκε από το άρθρο 6 του Ν.3627/2007:  
«τα ιατρικά πιστοποιητικά και γνωματεύσεις έχουν το ίδιο κύρος και την ίδια νομική ισχύ ενώπιον όλων των αρχών και υπηρεσιών, ανεξάρτητα από το αν εκδίδονται από ιατρούς που υπηρετούν σε Ν.Π.Δ.Δ. ή Ν.Π.Ι.Δ. ή ιδιώτες ιατρούς.»

Thoracic Surgeon



Χειρουργός  
Θώρακος

www.kleontas.com

Δρ Αθανάσιος Κλέωντας

BSc, MD, MSc(ET), MSc(MHSC), Dr(Med)Sc, BTS

Ερμού 73, Θεσσαλονίκη, ΤΚ 54623, Ελλάδα,

e-mail: info@kleontas.com

Ιστότοπος: www.kleontas.com

www.thoracomed.gr

κιν. : +30 6936202500

Τηλ.: +30 2310271339

Επιστημονικός Υπεύθυνος  
Β' Τμήματος Χειρουργικής Θώρακος  
Ιατρικό Διαβαλκανικό Κέντρο Θεσσαλονίκης  
Ασκληπίου 10, Πυλαία, ΤΚ 55535, Ελλάδα  
Τηλ.: +30 2310400000



Εξατομικευμένες  
Υπηρεσίες Θωρακοχειρουργικής

Personalized  
Thoracic Services

Dr Athanasios Kleontas

BSc, MD, MSc(ET), MSc(MHSC), Dr(Med)Sc, BTS

73 Ermou, Thessaloniki, ZC 54623, Greece

e-mail: info@kleontas.com

web: www.kleontas.com

www.thoracomed.gr

mobile: +30 6936202500

Tel.: +30 2310271339

Scientific Director  
2nd Department of Thoracic Surgery  
European Interbalkan Medical Center  
Asclipiou 10, Pilea, ZC 55535, Greece  
Tel.: +30 2310400000

Scientific Director



Επιστημονικός  
Διευθυντής

www.galinos.gr

**Παρούσα Νόσος:** Ο ασθενής παραπέμφθηκε με διαγνωσμένο νευροενδοκρινή όγκο, πιθανό άτυπο καρκινοειδές (EBUS-guided biopsy) για θωρακοχειρουργική διερεύνηση κι αντιμετώπιση.

**Ατομικό Ιστορικό:** Κάταγμα δεξιού αντιβραχίου (2017), μη αναφερόμενες αλλεργίες

## Αρχικός απεικονιστικός και προεγχειρητικός έλεγχος

### Ολοσωματικό PET-CT (05.12.2022):

**ΚΕΦΑΛΗ - ΤΡΑΧΗΛΟΣ:** Έντονη πρόσληψη της  $^{18}\text{F}$ -FDG (SUVmax 10,8) παρατηρείται στο οπίσθιο τοίχωμα του ρινοφάρυγγα αντιστοίχως εικόνας ήπιας διόγκωσης στην CT καθώς και στις παρίσθμιες αμυγδαλές άμφω, δίχως διακριτή παθολογία στην CT ευρήματα πιθανώς φλεγμονώδους αιτιολογίας χρήζον ΩΡΛ εκτίμησης

Συνυπάρχουν ολιγάριθμοι μικροί ηπίως υπερμεταβολικοί (SUVmax 3,4) ανώτεροι σφαγιτιδικοί λεμφαδένες άμφω.

**ΘΩΡΑΚΑΣ:** Στον δεξιό άνω λοβό σε επαφή με τον μεσαύλιο υπεζωκότα αμέσως άνωθεν και πρόσθια της πύλης, παρατηρείται λίαν εντονως υπερμεταβολική οζόμορφη εξεργασία ενδεικτικής μεγ. διαμ. ~3,0cm εύρημα συμβατό κακοήθειας. Η εν λόγω πεοεξεργασία φαίνεται να συνεχεται με παθολογικά διογκωμένους εντόνως υπερμεταβολικούς (SUVmax 10,3) πυλαίους λεμφαδένες.

**ΑΝΩ-ΚΑΤΩ ΚΟΙΛΙΑ:** Παρατηρείται φυσιολογική κατανομή της  $^{18}\text{F}$ -FDG σε ήπαρ, σπλήνα, έντερο, νεφρούς και επινεφρίδια.

**ΜΥΟΣΚΕΛΕΤΙΚΟ:** Σημειώνεται ανομοιογενής κατανομή της  $^{18}\text{F}$ -FDG στο μυελό των οστών με παρουσία μικρών μόλις υποσημαινόμενων εστιών διάσπαρτα στον σκελετό ενδεικτικά αναφέρεται στον Θ2, Θ4 και Θ9, Θ11 (SUVmax 3,9) στον Ο2 (SUVmax 3,7) στο αριστερό λαγόνιο οστό (SUVmax 4,0) ευρήματα που δεν τεκμηριώνουν αλλά ούτε μπορούν με βεβαιότητα να αποκλείσουν το ενδεχόμενο κακοήθειας, συνιστάται συνεκτίμηση με MRI.

**ΣΥΜΠΕΡΑΣΜΑ:** Εύρημα στο ΔΑΛ συμβατό κακοήθειας.

Εύρημα στη δεξιά πύλη στο πλαίσιο δευτεροπαθών λεμφαδενικών εντοπίσεων.

Έντονη ανομοιογένεια κατανομής της  $^{18}\text{F}$ -FDG στο μυελό των οστών με παρουσία υποσημαινόμενων υπερμεταβολικών εστιών διάσπαρτα στο σκελετό ως ανωτέρω, συνιστάται περαιτέρω διερεύνηση, συνεκτίμηση με MRI του ευρήματος του αριστερού λαγονίου οστού ή των σπονδύλων με κατώτερης ΘΜΣΣ.

Σύμφωνα με το άρθρο 5 του Ν.3418/2005, όπως τροποποιήθηκε από το άρθρο 6 του Ν.3627/2007:

«τα ιατρικά πιστοποιητικά και γνωματεύσεις έχουν το ίδιο κύρος και την ίδια νομική ισχύ ενώπιον όλων των αρχών και υπηρεσιών, ανεξάρτητα από το αν εκδίδονται από ιατρούς που υπηρετούν σε Ν.Π.Δ.Δ. ή Ν.Π.Ι.Δ. ή ιδιώτες ιατρούς.»

Thoracic Surgery  
Scientific Director



Επιστημονικός  
Υπεύθυνος

Θωρακοχειρουργικής  
www.iatriko.gr

Expert Team  
Thoracic Services



Εξειδικευμένη Ομάδα  
Θωρακοχειρουργικής  
www.thoracomed.gr

ESTS  
Regent



ESTS  
Εκπρόσωπος  
www.ests.org

Thoracic Surgeon



Χειρουργός  
Θώρακος

www.kleontas.com

Δρ Αθανάσιος Κλέωντας

BSc, MD, MSc(ET), MSc(MHSC), Dr(Med)Sc, BTS

Ερμού 73, Θεσσαλονίκη, ΤΚ 54623, Ελλάδα,

e-mail: info@kleontas.com

Ιστότοπος: www.kleontas.com

www.thoracomed.gr

κιν. : +30 6936202500

Τηλ.: +30 2310271339

Επιστημονικός Υπεύθυνος  
Β' Τμήματος Χειρουργικής Θώρακος  
Ιατρικό Διαβαλκανικό Κέντρο Θεσσαλονίκης  
Ασκληπιού 10, Πυλαία, ΤΚ 55535, Ελλάδα  
Τηλ.: +30 2310400000



Dr Athanasios Kleontas

BSc, MD, MSc(ET), MSc(MHSC), Dr(Med)Sc, BTS

73 Ermou, Thessaloniki, ZC 54623, Greece

e-mail: info@kleontas.com

web: www.kleontas.com

www.thoracomed.gr

mobile: +30 6936202500

Tel.: +30 2310271339

Scientific Director  
2nd Department of Thoracic Surgery  
European Interbalkan Medical Center  
Asclipiou 10, Pilea, ZC 55535, Greece  
Tel.: +30 2310400000

Εξατομικευμένες  
Υπηρεσίες Θωρακοχειρουργικής

Personalized  
Thoracic Services

Scientific Director



Επιστημονικός  
Διευθυντής

www.galinos.gr

3D Volume 2

S 148

8185663

DFDW 65,0 x 130,0 cm

Dec 05 2022

HD MIP No cut

Thoracic Surgery  
Scientific Director



Επιστημονικός  
Υπεύθυνος

Θωρακοχειρουργικής  
www.iatriko.gr

Expert Team  
Thoracic Services



Εξειδικευμένη Ομάδα  
Θωρακοχειρουργικής  
www.thoracomed.gr

ESTS  
Regent



ESTS  
Εκπρόσωπος  
www.ests.org

No VOI

Σύμφωνα με το άρθρο 5 του Ν.3418/2005, όπως τροποποιήθηκε από το άρθρο 6 του Ν.3627/2007:  
«τα ιατρικά πιστοποιητικά και γνωματεύσεις έχουν το ίδιο κύρος και την ίδια νομική ισχύ ενώπιον όλων των αρχών και υπηρεσιών, ανεξάρτητα από το αν εκδίδονται από ιατρούς που υπηρετούν σε Ν.Π.Δ.Δ. ή Ν.Π.Ι.Δ. ή ιδιώτες ιατρούς.»

Thoracic Surgeon



Χειρουργός  
Θώρακος

www.kleontas.com

## Δρ Αθανάσιος Κλέωντας

BSc, MD, MSc(ET), MSc(MHSC), Dr(Med)Sc, BTS

Ερμού 73, Θεσσαλονίκη, ΤΚ 54623, Ελλάδα,

e-mail: info@kleontas.com

Ιστότοποι: www.kleontas.com

www.thoracomed.gr

κιν. : +30 6936202500

Τηλ.: +30 2310271339

Επιστημονικός Υπεύθυνος  
Β' Τμήματος Χειρουργικής Θώρακος  
Ιατρικό Διαβαλκανικό Κέντρο Θεσσαλονίκης  
Ασκληπιού 10, Πυλαία, ΤΚ 55535, Ελλάδα  
Τηλ.: +30 2310400000



## Dr Athanasios Kleontas

BSc, MD, MSc(ET), MSc(MHSC), Dr(Med)Sc, BTS

73 Ermou, Thessaloniki, ZC 54623, Greece

e-mail: info@kleontas.com

web: www.kleontas.com

www.thoracomed.gr

mobile: +30 6936202500

Tel.: +30 2310271339

Scientific Director  
2nd Department of Thoracic Surgery  
European Interbalkan Medical Center  
Asclipiou 10, Pilea, ZC 55535, Greece  
Tel.: +30 2310400000

Εξατομικευμένες  
Υπηρεσίες Θωρακοχειρουργικής

Personalized  
Thoracic Services

Scientific Director



Επιστημονικός  
Διευθυντής

www.galinos.gr

Thoracic Surgery  
Scientific Director



Επιστημονικός  
Υπεύθυνος

Θωρακοχειρουργικής  
www.iatriko.gr

Expert Team  
Thoracic Services



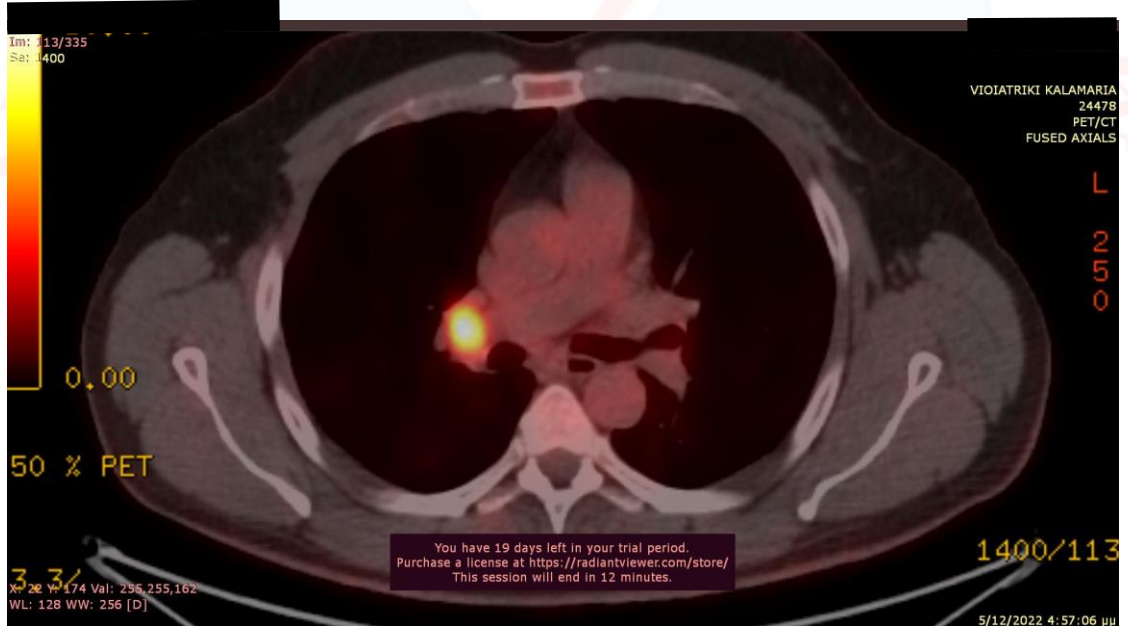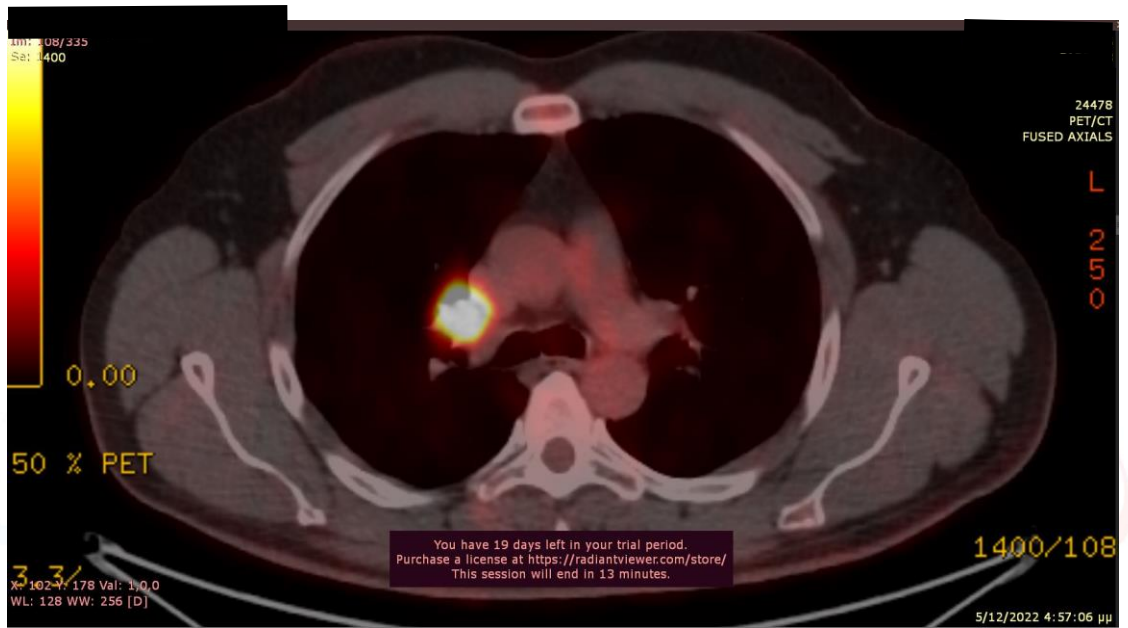
Εξειδικευμένη Ομάδα  
Θωρακοχειρουργικής  
www.thoracomed.gr

ESTS  
Regent



ESTS  
Εκπρόσωπος

www.ests.org



Σύμφωνα με το άρθρο 5 του Ν.3418/2005, όπως τροποποιήθηκε από το άρθρο 6 του Ν.3627/2007:  
«τα ιατρικά πιστοποιητικά και γνωματεύσεις έχουν το ίδιο κύρος και την ίδια νομική ισχύ ενώπιον όλων των αρχών και υπηρεσιών, ανεξάρτητα από το αν εκδίδονται από ιατρούς που υπηρετούν σε Ν.Π.Δ.Δ. ή Ν.Π.Ι.Δ. ή ιδιώτες ιατρούς.»

Thoracic Surgeon



Χειρουργός  
Θώρακος

www.kleontas.com

Δρ Αθανάσιος Κλέωντας

BSc, MD, MSc(ET), MSc(MHSC), Dr(Med)Sc, BTS

Ερμού 73, Θεσσαλονίκη, ΤΚ 54623, Ελλάδα,

e-mail: info@kleontas.com

Ιστότοποι: www.kleontas.com

www.thoracomед.gr

κιν.: +30 6936202500

Τηλ.: +30 2310271339

Επιστημονικός Υπεύθυνος  
B' Τμήματος Χειρουργικής Θώρακος  
Ιατρικό Διαβαλκανικό Κέντρο Θεσσαλονίκης  
Ασκληπείου 10, Πυλαία, ΤΚ 55535, Ελλάδα  
Τηλ.: +30 2310400000



Dr Athanasios Kleontas

BSc, MD, MSc(ET), MSc(MHSC), Dr(Med)Sc, BTS

73 Ermou, Thessaloniki, ZC 54623, Greece

e-mail: info@kleontas.com

web: www.kleontas.com

www.thoracomед.gr

mobile: +30 6936202500

Tel.: +30 2310271339

Scientific Director  
2nd Department of Thoracic Surgery  
European Interbalkan Medical Center  
Asclipiou 10, Pilea, ZC 55535, Greece  
Tel.: +30 2310400000

Εξατομικευμένες  
Υπηρεσίες Θωρακοχειρουργικής

Personalized  
Thoracic Services

Scientific Director



Επιστημονικός  
Διευθυντής

www.galinos.gr

Thoracic Surgery  
Scientific Director



Επιστημονικός  
Υπεύθυνος

Θωρακοχειρουργικής

www.iatriko.gr

Expert Team  
Thoracic Services



Εξειδικευμένη Ομάδα  
Θωρακοχειρουργικής

www.thoracomед.gr

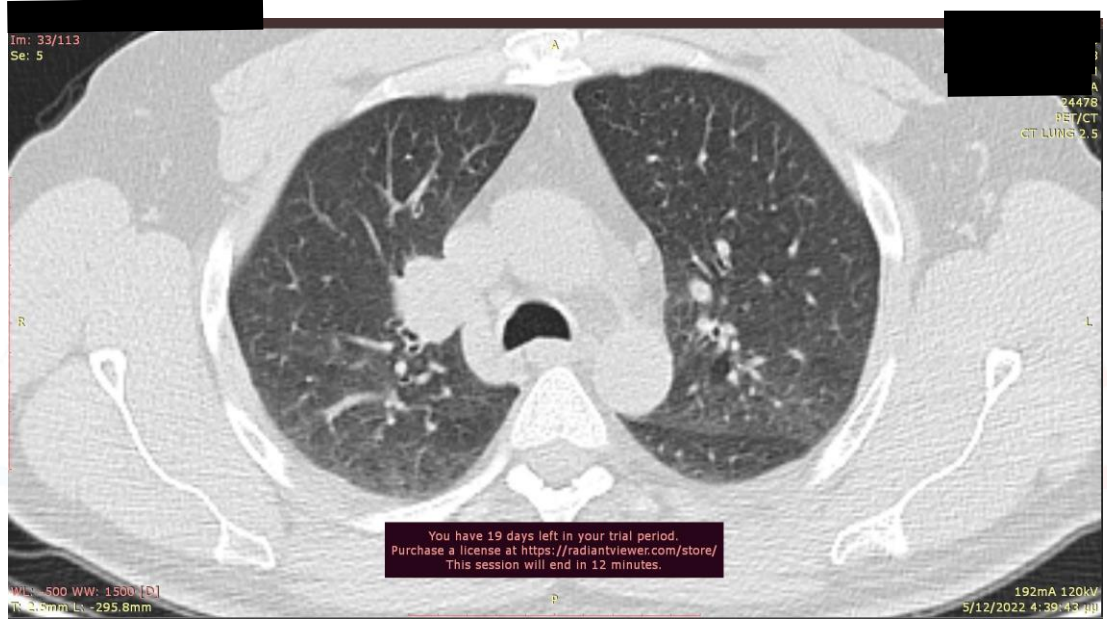
ESTS  
Regent



ESTS

Εκπρόσωπος

www.ests.org



### Μαγνητική Αγγειογραφία Θώρακος (16.12.2022):

Φυσιολογική απεικόνιση της θωρακικής αορτής με φυσιολογικό το εύρος της ανιούσης, του αορτικού τόξου και της κατιούσης δίχως να παρατηρείται εικόνα στένωσης, διάσπασης ή ταχυματικού θρόμβου. Φυσιολογική έκταση των μεγάλων τριχοειδών αγγείων από το αορτικό τόξο.

Συμπαγής εξεργασία διαμέτρου περί τα 2.5cm στον δεξιό άνω πνευμονικό λοβό σε άμεση επαφή με τον μεσασπλικό υπεζωκότα ενώ παρατηρείται και διόγκωση των σύσπαιστων παραπλευσίων λεμφαδένων με ενδεικτική διάμετρο περί τα 2cm, ευρήματα που θέτουν βύσιμα την υπονοηία post-εξεργασίας του δεξιού πνεύμονα με συνόδο πύλας meta-λεμφαδενοπάθειας. Δεν απεικονίζονται διαγκλωμένοι λεμφαδένες στο μεσοθωράκιο.

Απουσία πλευριτικής ή περικαρδιακής συλλογής  
Παρεμπιπτόντως, υτρακοειδούς σχήματος λιπώμα διαμέτρου περί τα 10cm στο αριστερό οπίσθιο θωρακικό τοίχωμα

Σύμφωνα με το άρθρο 5 του Ν.3418/2005, όπως τροποποιήθηκε από το άρθρο 6 του Ν.3627/2007:

«τα ιατρικά πιστοποιητικά και γνώματεύσεις έχουν το ίδιο κύρος και την ίδια νομική ισχύ ενώπιον όλων των αρχών και υπηρεσιών, ανεξάρτητα από το αν εκδίδονται από ιατρούς που υπηρετούν σε Ν.Π.Δ.Δ. ή Ν.Π.Ι.Δ. ή ιδιώτες ιατρούς.»

Thoracic Surgeon



Χειρουργός  
Θώρακος

www.kleontas.com

## Δρ Αθανάσιος Κλέωντας

BSc, MD, MSc(ET), MSc(MHSC), Dr(Med)Sc, BTS

Ερμού 73, Θεσσαλονίκη, ΤΚ 54623, Ελλάδα,

e-mail: info@kleontas.com

Ιστότοπος: www.kleontas.com

www.thoracomed.gr

κιν.: +30 6936202500

Τηλ.: +30 2310271339

Επιστημονικός Υπεύθυνος  
Β' Τμήματος Χειρουργικής Θώρακος  
Ιατρικό Διαβαλκανικό Κέντρο Θεσσαλονίκης  
Ασκληπίου 10, Πυλαία, ΤΚ 55535, Ελλάδα  
Τηλ.: +30 2310400000



## Dr Athanasios Kleontas

BSc, MD, MSc(ET), MSc(MHSC), Dr(Med)Sc, BTS

73 Ermou, Thessaloniki, ZC 54623, Greece

e-mail: info@kleontas.com

web: www.kleontas.com

www.thoracomed.gr

mobile: +30 6936202500

Tel.: +30 2310271339

Scientific Director  
2nd Department of Thoracic Surgery  
European Interbalkan Medical Center  
Asclipiou 10, Pilea, ZC 55535, Greece  
Tel.: +30 2310400000

Εξατομικευμένες  
Υπηρεσίες Θωρακοχειρουργικής

Personalized  
Thoracic Services

Scientific Director



Επιστημονικός  
Διευθυντής

www.galinos.gr

Thoracic Surgery  
Scientific Director



Επιστημονικός  
Υπεύθυνος  
Θωρακοχειρουργικής  
www.iatriko.gr

Expert Team  
Thoracic Services

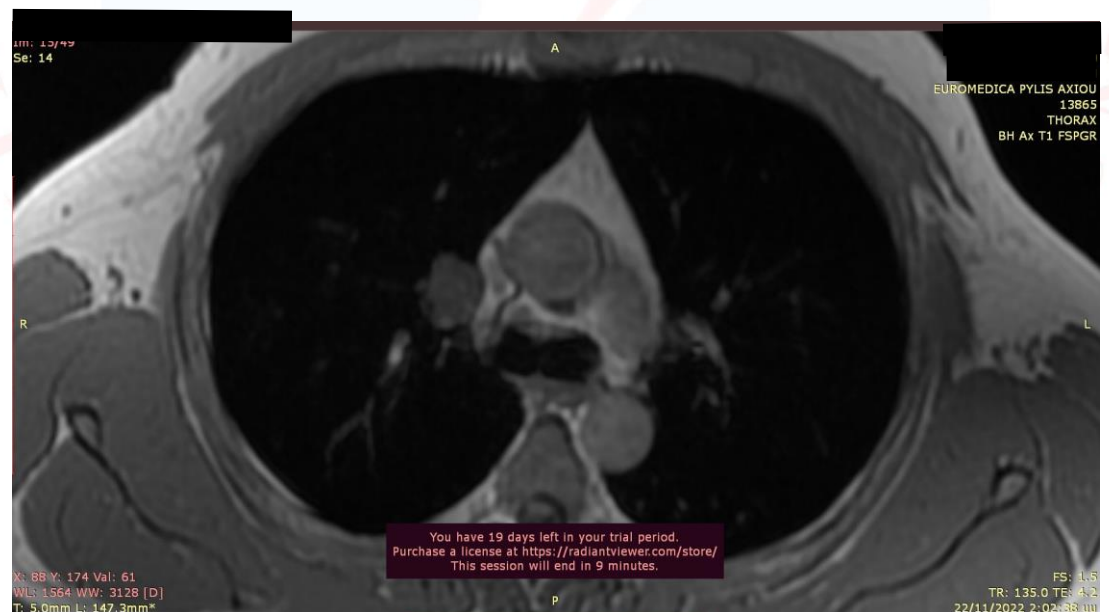
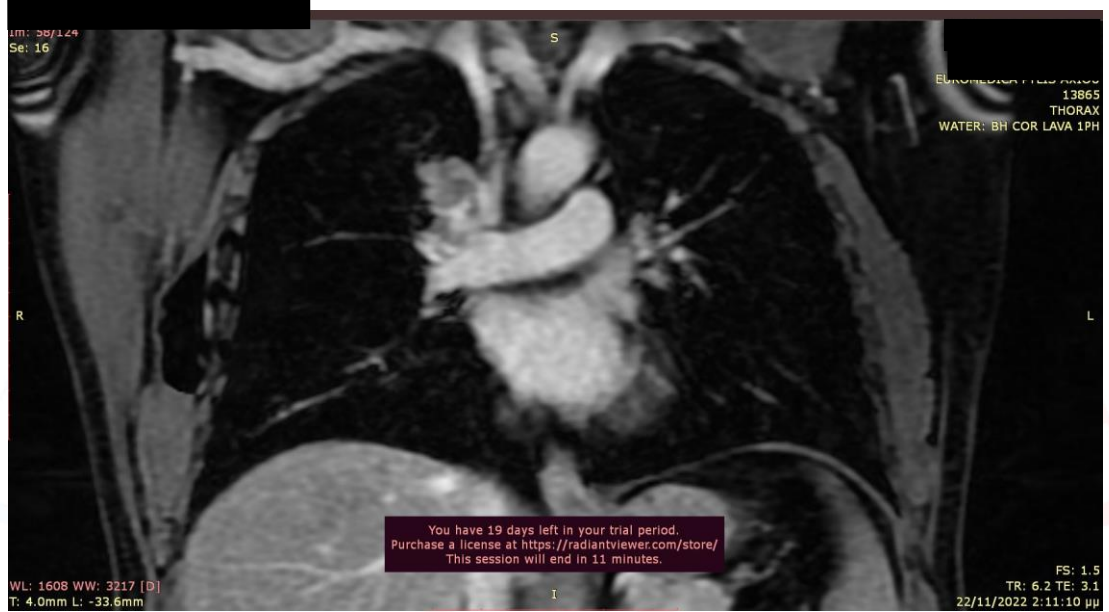


Εξειδικευμένη Ομάδα  
Θωρακοχειρουργικής  
www.thoracomed.gr

ESTS  
Regent



ESTS  
Εκπρόσωπος  
www.ests.org



Σύμφωνα με το άρθρο 5 του Ν.3418/2005, όπως τροποποιήθηκε από το άρθρο 6 του Ν.3627/2007:  
«τα ιατρικά πιστοποιητικά και γνωματεύσεις έχουν το ίδιο κύρος και την ίδια νομική ισχύ ενώπιον όλων των αρχών και υπηρεσιών, ανεξάρτητα από το αν εκδίδονται από ιατρούς που υπηρετούν σε Ν.Π.Δ.Δ. ή Ν.Π.Ι.Δ. ή ιδιώτες ιατρούς.»

Thoracic Surgeon



Χειρουργός  
Θώρακος

www.kleontas.com

## Δρ Αθανάσιος Κλέωντας

BSc, MD, MSc(ET), MSc(MHSC), Dr(Med)Sc, BTS

Ερμού 73, Θεσσαλονίκη, ΤΚ 54623, Ελλάδα,

e-mail: info@kleontas.com

Ιστοτόποι: www.kleontas.com

www.thoracomед.gr

κιν.: +30 6936202500

Τηλ.: +30 2310271339

Επιστημονικός Υπεύθυνος  
Β' Τμήματος Χειρουργικής Θώρακος  
Ιατρικό Διαβαλκανικό Κέντρο Θεσσαλονίκης  
Ασκληπιού 10, Πυλαία, ΤΚ 55535, Ελλάδα  
Τηλ.: +30 2310400000



## Dr Athanasios Kleontas

BSc, MD, MSc(ET), MSc(MHSC), Dr(Med)Sc, BTS

73 Ermou, Thessaloniki, ZC 54623, Greece

e-mail: info@kleontas.com

web: www.kleontas.com

www.thoracomед.gr

mobile: +30 6936202500

Tel.: +30 2310271339

Scientific Director  
2nd Department of Thoracic Surgery  
European Interbalkan Medical Center  
Asclipiou 10, Pilea, ZC 55535, Greece  
Tel.: +30 2310400000

Εξατομικευμένες  
Υπηρεσίες Θωρακοχειρουργικής

Personalized  
Thoracic Services

Scientific Director



Επιστημονικός  
Διευθυντής

www.galinos.gr

Thoracic Surgery  
Scientific Director



Επιστημονικός  
Υπεύθυνος

Θωρακοχειρουργικής  
www.iatriko.gr

Expert Team  
Thoracic Services



Εξειδικευμένη Ομάδα  
Θωρακοχειρουργικής

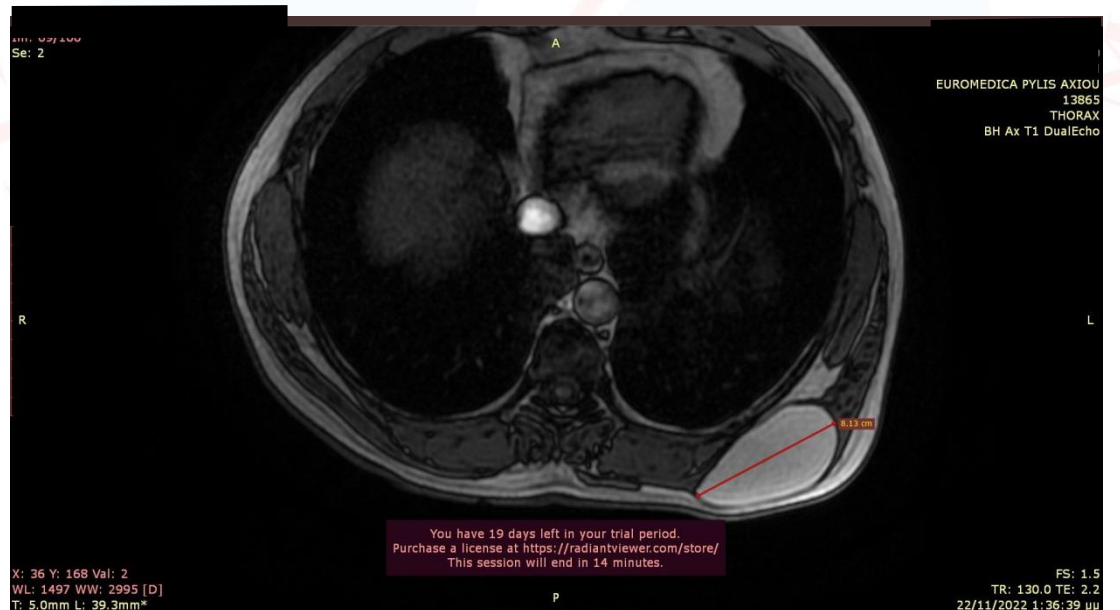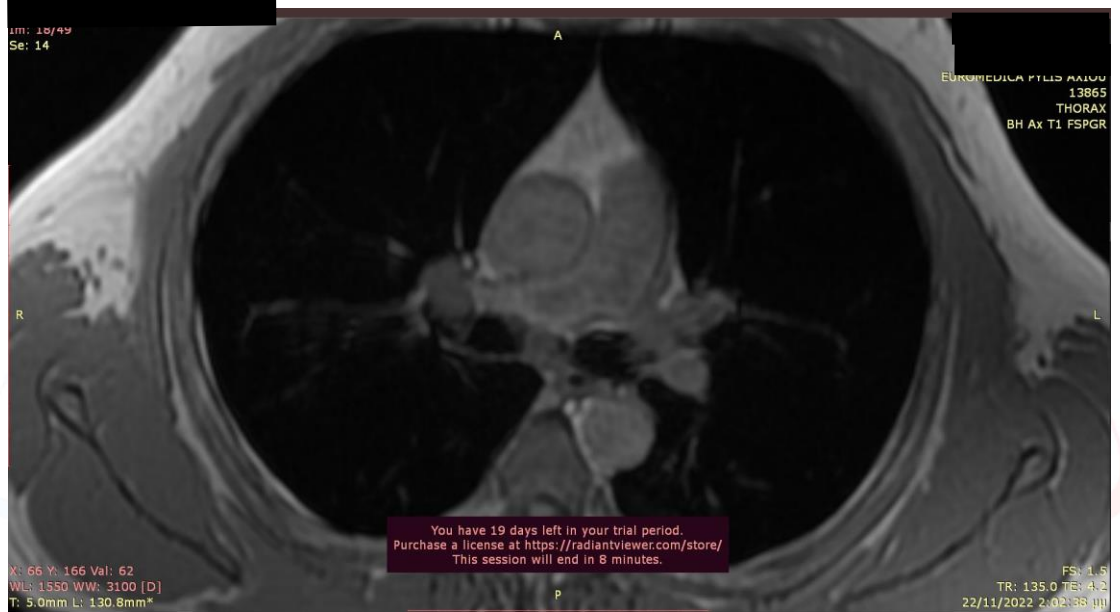
www.thoracomед.gr

ESTS  
Regent



ESTS  
Εκπρόσωπος

www.ests.org



Σύμφωνα με το άρθρο 5 του Ν.3418/2005, όπως τροποποιήθηκε από το άρθρο 6 του Ν.3627/2007:  
«τα ιατρικά πιστοποιητικά και γνωματεύσεις έχουν το ίδιο κύρος και την ίδια νομική ισχύ ενώπιον όλων των αρχών και υπηρεσιών, ανεξάρτητα από το αν εκδίδονται από ιατρούς που υπηρετούν σε Ν.Π.Δ.Δ. ή Ν.Π.Ι.Δ. ή ιδιώτες ιατρούς.»

Thoracic Surgeon



Χειρουργός  
Θώρακος

www.kleontas.com

Δρ Αθανάσιος Κλέωντας

BSc, MD, MSc(ET), MSc(MHSC), Dr(Med)Sc, BTS

Ερμού 73, Θεσσαλονίκη, ΤΚ 54623, Ελλάδα,

e-mail: info@kleontas.com

Ιστότοποι: www.kleontas.com

www.thoracomed.gr

κιν. : +30 6936202500

Τηλ.: +30 2310271339

Επιστημονικός Υπεύθυνος  
Β' Τμήματος Χειρουργικής Θώρακος  
Ιατρικό Διαβαλκανικό Κέντρο Θεσσαλονίκης  
Ασκληπιού 10, Πυλαία, ΤΚ 55535, Ελλάδα  
Τηλ.: +30 2310400000



Εξατομικευμένες  
Υπηρεσίες Θωρακοχειρουργικής

Personalized  
Thoracic Services

Dr Athanasios Kleontas

BSc, MD, MSc(ET), MSc(MHSC), Dr(Med)Sc, BTS

73 Ermou, Thessaloniki, ZC 54623, Greece

e-mail: info@kleontas.com

web: www.kleontas.com

www.thoracomed.gr

mobile: +30 6936202500

Tel.: +30 2310271339

Scientific Director  
2nd Department of Thoracic Surgery  
European Interbalkan Medical Center  
Asclepiou 10, Pilea, ZC 55535, Greece  
Tel.: +30 2310400000

Scientific Director



Επιστημονικός  
Διευθυντής

www.galinos.gr

## Ενδοβρογχικός υπέρηχος – EBUS (09.12.2022):

Εντοπίστηκαν παθολογικού μεγέθους και μορφολογίας λεμφαδένες στις θέσεις 11L (ανομοιογενής λεμφαδένας διαμέτρου περίπου 1εκ, 7 (ανομοιογενής λεμφαδένας με κατά τόπους νέκρωση διαμέτρου περίπου 2,5εκ.), ενώ εντοπίστηκε και ο κυρίως όγκος στις θέσεις 4R, 10R, 11R.

Λήφθηκαν πολλαπλές βιοψίες από τις θέσεις:

1) 11L

2) 7

3) από τον κυρίως όγκο που ήταν ορατός από τις θέσεις 4R, 10R, 11R

με βελόνα EBUS-TBNA 22G και στάλθηκαν για κυτταρολογική εξέταση.

**ΣΥΜΠΕΡΑΣΜΑ:** Ενδοσκοπικά-υπερηχογραφικά ευρήματα λίαν ύποπτης εξεργασίας του ΔΑΛ καθώς και λεμφαδένων ως περιγράφηκαν ανωτέρω. Αναμένονται αποτελέσματα.

Thoracic Surgery  
Scientific Director



Επιστημονικός  
Υπεύθυνος

Θωρακοχειρουργικής  
www.iatriko.gr

## Αρχική αξιολόγηση

Από την αρχική διερεύνηση των απεικονιστικών και κλινικοεργαστηριακών ευρημάτων διαπιστώθηκαν η ογκόμορφη βλάβη στον δεξιό άνω λοβό του πνεύμονα, ο διογκωμένος πυλαίος λεμφαδένας δεξιά και η ογκόμορφη βλάβη του οπισθίου θωρακικού τοιχώματος αριστερά.

Expert Team  
Thoracic Services




Εξειδικευμένη Ομάδα  
Θωρακοχειρουργικής

www.thoracomed.gr

## Διαγνωστικό και θεραπευτικό πλάνο

Συνοψίζοντας κι ιεραρχώντας τα ευρήματα του ασθενούς, μετά από την διενέργεια άτυπου ογκολογικού συμβουλίου, αποφασίστηκαν η πλήρης χειρουργική εξαίρεση της βλάβης του δεξιού άνω λοβού του πνεύμονα με τυπική δεξιά άνω λοβεκτομή και πλήρη, συστηματικό, λεμφαδενικό καθαρισμό του μεσοθωρακίου, καθώς και η εξαίρεση της ογκόμορφης βλάβης του οπισθίου θωρακικού τοιχώματος αριστερά. Ο ασθενής και το οικείο του περιβάλλον ενημερώθηκαν για το διαγνωστικό και θεραπευτικό πλάνο και τις πιθανές επιπλοκές και ο ασθενής συμφώνησε με την ενυπόγραφη συγκατάθεσή του.

ESTS  
Regent



ESTS

Εκπρόσωπος

www.ests.org

Σύμφωνα με το άρθρο 5 του Ν.3418/2005, όπως τροποποιήθηκε από το άρθρο 6 του Ν.3627/2007:

«τα ιατρικά πιστοποιητικά και γνωματεύσεις έχουν το ίδιο κύρος και την ίδια νομική ισχύ ενώπιον όλων των αρχών και υπηρεσιών, ανεξάρτητα από το αν εκδίδονται από ιατρούς που υπηρετούν σε Ν.Π.Δ.Δ. ή Ν.Π.Ι.Δ. ή ιδιώτες ιατρούς.»



Thoracic Surgeon



Χειρουργός Θώρακος

www.kleontas.com

Δρ Αθανάσιος Κλέωντας

BSc, MD, MSc(ET), MSc(MHSC), Dr(Med)Sc, BTS

Ερμού 73, Θεσσαλονίκη, ΤΚ 54623, Ελλάδα,

e-mail: info@kleontas.com

Ιστότοπος: www.kleontas.com

www.thoracomed.gr

κιν.: +30 6936202500

Τηλ.: +30 2310271339

Επιστημονικός Υπεύθυνος  
Β' Τμήματος Χειρουργικής Θώρακος  
Ιατρικό Διαβαλκανικό Κέντρο Θεσσαλονίκης  
Ασκληπίου 10, Πυλαία, ΤΚ 55535, Ελλάδα  
Τηλ.: +30 2310400000



Εξατομικευμένες  
Υπηρεσίες Θωρακοχειρουργικής

Personalized  
Thoracic Services

Dr Athanasios Kleontas

BSc, MD, MSc(ET), MSc(MHSC), Dr(Med)Sc, BTS

73 Ermou, Thessaloniki, ZC 54623, Greece

e-mail: info@kleontas.com

web: www.kleontas.com

www.thoracomed.gr

mobile: +30 6936202500

Tel.: +30 2310271339

Scientific Director  
2nd Department of Thoracic Surgery  
European Interbalkan Medical Center  
Asclapiou 10, Pilea, ZC 55535, Greece  
Tel.: +30 2310400000

Scientific Director



Επιστημονικός  
Διευθυντής

www.galinos.gr

Thoracic Surgery  
Scientific Director



Επιστημονικός  
Υπεύθυνος

Θωρακοχειρουργικής  
www.iatriko.gr

Expert Team  
Thoracic Services



Εξειδικευμένη Ομάδα  
Θωρακοχειρουργικής

www.thoracomed.gr

ESTS  
Regent



ESTS  
Εκπρόσωπος

www.ests.org

## Προεγχειρητικός έλεγχος

### 2D-3D Διαθωρακικό Υπερηχοκαρδιογράφημα (27.12.2022):

**ΑΟΡΤΗ-ΚΟΛΠΟΣ:** Φυσιολογικών διαστάσεων αορτική ρίζα, ανιούσα αορτή και τόξο.

Αριστερός κόλπος φυσιολογικών διαστάσεων με  $D_{max}=38mm$  και  $LAVI=26ml/m^2$

**ΑΡΙΣΤΕΡΗ ΚΟΙΛΙΑ:** ΑΡ κοιλία φυσιολογικών διαστάσεων, με καλό πάχος τοιχωμάτων και καλή συσταλτικότητα με  $KE>55\%$ .  $GLS=-16.6\%$ . Διαστολική δυσλειτουργία τύπου I.

**ΔΕΞΙΑ ΚΟΙΛΟΤΗΤΕΣ:** Δεξιός κόλπος φυσιολογικών διαστάσεων. Δεξιά κοιλία φυσιολογικών διαστάσεων με καλή συνολική συσταλτικότητα ( $TAPSE=24mm$ ,  $STDI=0,10m/sec$ ). Κάτω κοίλη φλέβα με διάμετρο  $20mm$  και καλή αναπνευστική διακύμανση. Φυσιολογικές πνευμονικές πιέσεις

**ΒΑΛΒΙΔΕΣ:** Τρίπτυχη αορτική βαλβίδα με καλή συστολική διάνοιξη ( $AV_{max}=1,2m/sec$ ). Κολποκοιλιακές βαλβίδες χωρίς δομικές αλλοιώσεις

**ΠΕΡΙΚΑΡΔΙΟ:** Δεν ανιχνεύεται περικαρδιακή συλλογή

**DOPPLER:** Η Doppler μελέτη ανέδειξε φυσιολογικές πνευμονικές πιέσεις με  $RVSP=25mmHg$ .

### **ΣΥΜΠΕΡΑΣΜΑ:**

-ΑΡ κοιλία φυσιολογικών διαστάσεων και συσταλτικότητας με  $KE>55\%$ .  $GLS=-16.6\%$

-Διαστολική δυσλειτουργία τύπου I

-Φυσιολογικά λοιπά ευρήματα

### Σπιρομέτρηση και Διαχυτική ικανότητα (23.12.2022):

Parameters	Unit	2022	2021	2020	2019	2018	2017	2016
FEV1	L	3.07	4.74	3.90	3.77	97	-0.26	3.77
FEV1/FVC	%	68.9	92.5	80.7	79.7	99	-0.14	80.7
PEF	L/s	7.23	11.21	9.22	9.74	106	0.43	9.68
FVC	L	3.68	5.69	4.69	4.73	101	0.07	4.67
FEF2575	L/s	2.80	6.22	4.51	3.52	78	-0.95	3.66
FET	s			6.00	6.18	103		5.64
FIVC	L	3.68	5.69	4.69				
FEV1/VC	%	68.9	92.5	80.7				

ETPS 1027 ZA 0 11 2022

### **Conclusion / Medical report**

Ικανοποιητικοί πνευμονικοί όγκοι, χωρητικότητες και ροές. Συμπέρασμα: Φυσιολογική σπιρομέτρηση.  $SaO_2$  98% ( $FiO_2$  21%). Ο ασθενής χειρουργείται με τους συνηθείς -περι και μετεγχειρητικούς κινδύνους.

Σύμφωνα με το άρθρο 5 του Ν.3418/2005, όπως τροποποιήθηκε από το άρθρο 6 του Ν.3627/2007:

«τα ιατρικά πιστοποιητικά και γνωματεύσεις έχουν το ίδιο κύρος και την ίδια νομική ισχύ ενώπιον όλων των αρχών και υπηρεσιών, ανεξάρτητα από το αν εκδίδονται από ιατρούς που υπηρετούν σε Ν.Π.Δ.Δ. ή Ν.Π.Ι.Δ. ή ιδιώτες ιατρούς.»

Thoracic Surgeon



Χειρουργός  
Θώρακος

www.kleontas.com

Δρ Αθανάσιος Κλέωντας

BSc, MD, MSc(ET), MSc(MHSC), Dr(Med)Sc, BTS

Ερμού 73, Θεσσαλονίκη, ΤΚ 54623, Ελλάδα,

e-mail: info@kleontas.com

Ιστότοποι: www.kleontas.com

www.thoracomed.gr

κιν. : +30 6936202500

Τηλ.: +30 2310271339

Επιστημονικός Υπεύθυνος  
Β' Τμήματος Χειρουργικής Θώρακος  
Ιατρικό Διαβαλκανικό Κέντρο Θεσσαλονίκης  
Ασκληπιού 10, Πυλαία, ΤΚ 55535, Ελλάδα  
Τηλ.: +30 2310400000



Εξατομικευμένες  
Υπηρεσίες Θωρακοχειρουργικής

Personalized  
Thoracic Services

Dr Athanasios Kleontas

BSc, MD, MSc(ET), MSc(MHSC), Dr(Med)Sc, BTS

73 Ermou, Thessaloniki, ZC 54623, Greece

e-mail: info@kleontas.com

web: www.kleontas.com

www.thoracomed.gr

mobile: +30 6936202500

Tel.: +30 2310271339

Scientific Director  
2nd Department of Thoracic Surgery  
European Interbalkan Medical Center  
Asclipiou 10, Pilea, ZC 55535, Greece  
Tel.: +30 2310400000

Scientific Director



Επιστημονικός  
Διευθυντής

www.galinos.gr

## Αιματολογικός και Βιοχημικός εργαστηριακός έλεγχος (27.12.2022):

Όλες οι παράμετροι εντός των φυσιολογικών ορίων

## Υπολογιζόμενο thoracoscore (27.12.2022): 0.38%

Thoracic Surgery  
Scientific Director



Επιστημονικός  
Υπεύθυνος

Θωρακοχειρουργικής

www.iatriko.gr

Expert Team  
Thoracic Services



Εξειδικευμένη Ομάδα  
Θωρακοχειρουργικής

www.thoracomed.gr

## Χειρουργείο

**Χειρουργική ένδειξη παρέμβασης:** Ευμεγέθης όγκος εντοπιζόμενος στον δεξιό άνω λοβού του πνεύμονα

**Είδος αναισθησίας:** Γενική αναισθησία με απλού αυλού τραχειοσωλήνα

**Χειρουργείο:** Προσπέλαση με τυπική περιορισμένη οπισθοπλάγια δεξιά θωρακοτομή, τυπική δεξιά άνω λοβεκτομή και συστηματικός λεμφαδενικός καθαρισμός του μεσοθωρακίου (2R, 4R, 7, 8R, 9R, 10R, 11R), εκτομή υποδόριας βλάβης αριστερού οπισθίου θωρακικού τοιχώματος.

## Πρακτικό εγχείρησης

Σύνδεση ασθενούς σε μη επεμβατικό καρδιοαναπνευστικό monitoring. Χορήγηση αναλγησίας και εισαγωγή στην αναισθησία. Τοποθέτηση αρτηριακής γραμμής στο αριστερό άνω άκρο. Προσπάθεια διασωλήνωσης με διπλού αυλού τραχειοσωλήνα υπό την καθοδήγηση με εύκαμπτο προσοφθάλμιο ινοπτικό βρογχοσκόπιο απέβη άκαρπη λόγω ανατομίας του ασθενούς. Διασωλήνωση με απλού αυλού τραχειοσωλήνα. Τοποθέτηση κεντρικής φλεβικής γραμμής στην δεξιά έσω σφαγιτίδα φλέβα και ουροκαθετήρα διουρηθρικά.

Σύμφωνα με το άρθρο 5 του Ν.3418/2005, όπως τροποποιήθηκε από το άρθρο 6 του Ν.3627/2007:

«τα ιατρικά πιστοποιητικά και γνωματεύσεις έχουν το ίδιο κύρος και την ίδια νομική ισχύ ενώπιον όλων των αρχών και υπηρεσιών, ανεξάρτητα από το αν εκδίδονται από ιατρούς που υπηρετούν σε Ν.Π.Δ.Δ. ή Ν.Π.Ι.Δ. ή ιδιώτες ιατρούς.»

ESTS  
Regent



ESTS

Εκπρόσωπος

www.ests.org

Thoracic Surgeon



Χειρουργός  
Θώρακος

www.kleontas.com

## Δρ Αθανάσιος Κλέωντας

BSc, MD, MSc(ET), MSc(MHSC), Dr(Med)Sc, BTS

Ερμού 73, Θεσσαλονίκη, ΤΚ 54623, Ελλάδα,

e-mail: info@kleontas.com

Ιστότοπος: www.kleontas.com

www.thoracomed.gr

κιν. : +30 6936202500

Τηλ.: +30 2310271339

Επιστημονικός Υπεύθυνος  
Β' Τμήματος Χειρουργικής Θώρακος  
Ιατρικό Διαβαλκανικό Κέντρο Θεσσαλονίκης  
Ασκληπιού 10, Πυλαία, ΤΚ 55535, Ελλάδα  
Τηλ.: +30 2310400000



Εξατομικευμένες  
Υπηρεσίες Θωρακοχειρουργικής

Personalized  
Thoracic Services

## Dr Athanasios Kleontas

BSc, MD, MSc(ET), MSc(MHSC), Dr(Med)Sc, BTS

73 Ermou, Thessaloniki, ZC 54623, Greece

e-mail: info@kleontas.com

web: www.kleontas.com

www.thoracomed.gr

mobile: +30 6936202500

Tel.: +30 2310271339

Scientific Director  
2nd Department of Thoracic Surgery  
European Interbalkan Medical Center  
Asclipiou 10, Pilea, ZC 55535, Greece  
Tel.: +30 2310400000

Scientific Director



Επιστημονικός  
Διευθυντής

www.galinos.gr

Τοποθέτηση ασθενούς σε αριστερή πλάγια κατακεκλιμένη θέση και εφαρμογή κινήσεων κλίνης για την ικανοποιητική διάνοιξη των μεσοπλευρίων διαστημάτων του δεξιού ημιθωρακίου. Αποστείρωση χειρουργικού πεδίου με διάλυμα ιωδιούχου ποβιδόνης και επικάλυψη γειτονικής περιοχής με άσηπτα οθόνια.

Αρχικά διενέργεια τυπικής, περιορισμένης, οπισθοπλάγιας θωρακοτομής επί του 5<sup>ου</sup> μεσοπλευρίου διαστήματος δεξιά και αναγνώριση της κεντρικής βλάβης και διογκωμένου πυλαίου λεμφαδένα άνωθεν της δεξιάς πνευμονικής αρτηρίας στο επίπεδο του αρτηριακού κλάδου για τον δεξιό άνω λοβό (truncus anterior). Παρασκευάζεται και κινητοποιείται πλήρως η άζυγος φλέβα και η συμβολή της με την άνω κοίλη φλέβα. Διενεργείται διάνοιξη του μεσαυλικού υπεζωκότα, παρασκευή της δεξιάς πύλης και εκτομή λεμφαδένων N<sup>ο</sup>7 και N<sup>ο</sup>10R. Αποφασίζεται η διενέργεια ανατομικής, τυπικής δεξιάς άνω λοβεκτομής. Παρασκευάζεται η δεξιά άνω πνευμονική φλέβα και απολινώνεται διπλά με περαστές ραφές silk N<sup>ο</sup>2-0 και ελεύθερες απολινώσεις silk N<sup>ο</sup>0, με σύγχρονη αναγνώριση και διατήρηση του φλεβικού κλάδου για τον δεξιό μέσο λοβό. Στη συνέχεια παρασκευάζεται η δεξιά πνευμονική αρτηρία και απολινώνονται διπλά με περαστές ραφές silk N<sup>ο</sup>2-0 και ελεύθερες απολινώσεις silk N<sup>ο</sup>0 οι κλάδοι της για τον δεξιό άνω λοβό (truncus anterior). Ακολουθεί η παρασκευή της μείζονος μεσολοβίου σχισμής, οι οποία είναι μερικώς ασχημάτιστη με ταυτόχρονη αναγνώριση του οπισθίου αρτηριακού κλάδου για τον δεξιό άνω λοβό. Ο δεξιός άνω λοβός αποχωρίζεται από τον δεξιό μέσο και κάτω λοβό με την χρήση ενδοσκοπικών αυτόματων κοπτοραπτών (Echelon Staplers 60mm, Ethicon SA). Εξαιρούνται οι λεμφαδένες της μεσολοβίου σχισμής N<sup>ο</sup>11R. Απολινώνεται διπλά με περαστή ραφή silk N<sup>ο</sup>2-0 και ελεύθερη απολίνωση silk N<sup>ο</sup>2-0 ο οπίσθιος αρτηριακός κλάδος για τον δεξιό άνω λοβό. Η δεξιά άνω λοβεκτομή ολοκληρώνεται με την παρασκευή και διατομή του δεξιού άνω βρόγχου με την χρήση ευθύγραμμου, αυτόματου, μηχανικού κοπτοράπτη (Echelon Staplers 60mm, Ethicon SA) μετά από τον έλεγχο του ευχερούς αερισμού του δεξιού μέσου και κάτω λοβού κατά την σύγκλιση του κοπτοράπτη. Απομάκρυνση του παρασκευάσματος του δεξιού άνω λοβού από το χειρουργικό πεδίο και αποστολή του στο ιστοπαθολογικό εργαστήριο (η ταχεία βιοψία αναδεικνύει χαμηλής διαφοροποίησης μη μικροκυτταρικό νευροενδοκρινικό νεόπλασμα με ελεύθερα νόσου τα χειρουργικά χείλη εκτομής). Ακολούθως, διενεργείται λύση του δεξιού κάτω πνευμονικού συνδέσμου με σύγχρονη παρασκευή και εξαίρεση των λεμφαδένων N<sup>ο</sup>8R και N<sup>ο</sup>9R. Παρατραχειακή παρασκευή με ανασήκωση της αζύγου και εκτομή των λεμφαδενικών σταθμών 2R-4R.

Άρση αποκλεισμού αερισμού του δεξιού στελεχιαίου βρόγχου και ευχερής επανέκπτυξη του δεξιού μέσου και κάτω λοβού. Έλεγχος στεγανότητας βρογχικού κολοβώματος υπό το ύδωρ πολύ ικανοποιητικός. Επιμελής αιμόσταση (+ αιμοστατική γάζα) και αερόσταση.

Σύμφωνα με το άρθρο 5 του Ν.3418/2005, όπως τροποποιήθηκε από το άρθρο 6 του Ν.3627/2007:

«τα ιατρικά πιστοποιητικά και γνωματεύσεις έχουν το ίδιο κύρος και την ίδια νομική ισχύ ενώπιον όλων των αρχών και υπηρεσιών, ανεξάρτητα από το αν εκδίδονται από ιατρούς που υπηρετούν σε Ν.Π.Δ.Δ. ή Ν.Π.Ι.Δ. ή ιδιώτες ιατρούς.»

Thoracic Surgery  
Scientific Director



Επιστημονικός  
Υπεύθυνος

Θωρακοχειρουργικής  
www.iatriko.gr

Expert Team  
Thoracic Services



Εξειδικευμένη Ομάδα  
Θωρακοχειρουργικής  
www.thoracomed.gr

ESTS  
Regent



ESTS  
Εκπρόσωπος  
www.ests.org

Thoracic Surgeon



Χειρουργός  
Θώρακος

www.kleontas.com

## Δρ Αθανάσιος Κλέωντας

BSc, MD, MSc(ET), MSc(MHSC), Dr(Med)Sc, BTS

Ερμού 73, Θεσσαλονίκη, ΤΚ 54623, Ελλάδα,

e-mail: info@kleontas.com

Ιστότοποι: www.kleontas.com

www.thoracomed.gr

κιν. : +30 6936202500

Τηλ.: +30 2310271339

Επιστημονικός Υπεύθυνος  
Β' Τμήματος Χειρουργικής Θώρακος  
Ιατρικό Διαβαλκανικό Κέντρο Θεσσαλονίκης  
Ασκληπιού 10, Πυλαία, ΤΚ 55535, Ελλάδα  
Τηλ.: +30 2310400000



Εξατομικευμένες  
Υπηρεσίες Θωρακοχειρουργικής

Personalized  
Thoracic Services

## Dr Athanasios Kleontas

BSc, MD, MSc(ET), MSc(MHSC), Dr(Med)Sc, BTS

73 Ermou, Thessaloniki, ZC 54623, Greece

e-mail: info@kleontas.com

web: www.kleontas.com

www.thoracomed.gr

mobile: +30 6936202500

Tel.: +30 2310271339

Scientific Director  
2nd Department of Thoracic Surgery  
European Interbalkan Medical Center  
Asclipiou 10, Pilea, ZC 55535, Greece  
Tel.: +30 2310400000

Scientific Director



Επιστημονικός  
Διευθυντής

www.galinos.gr

Σταθεροποίηση του μέσου και κάτω λοβού για την αποφυγή συστροφής του δεξιού μέσου λοβού με μία περαστή ραφή Prolene N<sup>o</sup>3-0 (pledgeted).

Τοποθέτηση ενός σωλήνα (προσθίως) θωρακικής παροχέτευσης 36F κι ενός σωλήνα (οπισθίως) θωρακικής παροχέτευσης 36F στο δεξιό ημιθώρακιο, καθήλωσή τους στο δέρμα με ράμμα Silk N<sup>o</sup>1 και σύνδεσή τους μέσω Υ συνδέσμου σε συσκευή Bulau. Ο εναπομείναν δεξιός μέσος και κάτω λοβός έχει καλή έκπτυξη.

Σύγκλιση τραύματος κατά την ανατομική τάξη, ολοκληρώνοντας με συνεχόμενη ενδοδερμική ραφή δέρματος N<sup>o</sup>3-0. Επαναποστείρωση χειρουργικού πεδίου με ιωδιούχο ποβιδόνη και κάλυψή του με επιδεσμικό υλικό.

Ακολουθεί τομή υπερθεν της βλάβης του οπισθίου θωρακικού τοιχώματος, παρασκευή και πλήρης εξαίρεση βλάβης δίκην ευμεγέθους λιπώματος. Επιμελής αιμόσταση και τοποθέτηση μιας κλειστής παροχέτευσης τύπου Redon N<sup>o</sup>14. Ανατομική σύγκλιση τραύματος. Τοποθέτηση ασθενούς στην ύπτια θέση.

Ο ασθενής ανέχθηκε καλά όλες τις διαδικασίες χωρίς ανεπιθύμητα συμβάματα και μεταφέρθηκε στην μονάδα εντατικής θεραπείας (δεν απαιτήθηκε διεγχειρητική μετάγγιση παραγώγων αίματος).

Thoracic Surgery  
Scientific Director



Επιστημονικός  
Υπεύθυνος

Θωρακοχειρουργικής  
www.iatriko.gr

Expert Team  
Thoracic Services



Εξειδικευμένη Ομάδα  
Θωρακοχειρουργικής

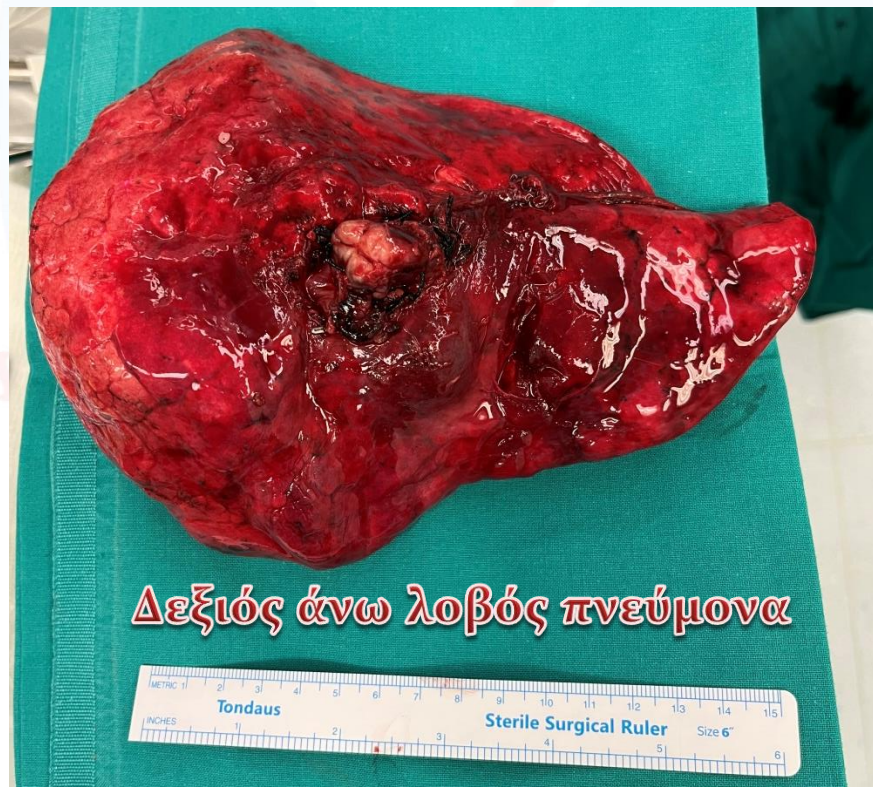www.thoracomed.gr

ESTS  
Regent



ESTS  
Εκπρόσωπος

www.ests.org



Δεξιός άνω λοβός πνεύμονα

Σύμφωνα με το άρθρο 5 του Ν.3418/2005, όπως τροποποιήθηκε από το άρθρο 6 του Ν.3627/2007: «τα ιατρικά πιστοποιητικά και γνωματεύσεις έχουν το ίδιο κύρος και την ίδια νομική ισχύ ενώπιον όλων των αρχών και υπηρεσιών, ανεξάρτητα από το αν εκδίδονται από ιατρούς που υπηρετούν σε Ν.Π.Δ.Δ. ή Ν.Π.Ι.Δ. ή ιδιώτες ιατρούς.»

Thoracic Surgeon



Χειρουργός  
Θώρακος

www.kleontas.com

Δρ Αθανάσιος Κλέωντας

BSc, MD, MSc(ET), MSc(MHSC), Dr(Med)Sc, BTS

Ερμού 73, Θεσσαλονίκη, ΤΚ 54623, Ελλάδα,

e-mail: info@kleontas.com

Ιστότοπο: www.kleontas.com

www.thoracomed.gr

κιν. : +30 6936202500

Τηλ.: +30 2310271339

Επιστημονικός Υπεύθυνος  
Β' Τμήματος Χειρουργικής Θώρακος  
Ιατρικό Διαβαλκανικό Κέντρο Θεσσαλονίκης  
Ασκληπείου 10, Πυλαία, ΤΚ 55535, Ελλάδα  
Τηλ.: +30 2310400000



Dr Athanasios Kleontas

BSc, MD, MSc(ET), MSc(MHSC), Dr(Med)Sc, BTS

73 Ermou, Thessaloniki, ZC 54623, Greece

e-mail: info@kleontas.com

web: www.kleontas.com

www.thoracomed.gr

mobile: +30 6936202500

Tel.: +30 2310271339

Scientific Director  
2nd Department of Thoracic Surgery  
European Interbalkan Medical Center  
Asclipiou 10, Pilea, ZC 55535, Greece  
Tel.: +30 2310400000

Εξατομικευμένες  
Υπηρεσίες Θωρακοχειρουργικής

Personalized  
Thoracic Services

Scientific Director



Επιστημονικός  
Διευθυντής

www.galinos.gr

Thoracic Surgery  
Scientific Director



Επιστημονικός  
Υπεύθυνος

Θωρακοχειρουργικής  
www.iatriko.gr

Expert Team  
Thoracic Services



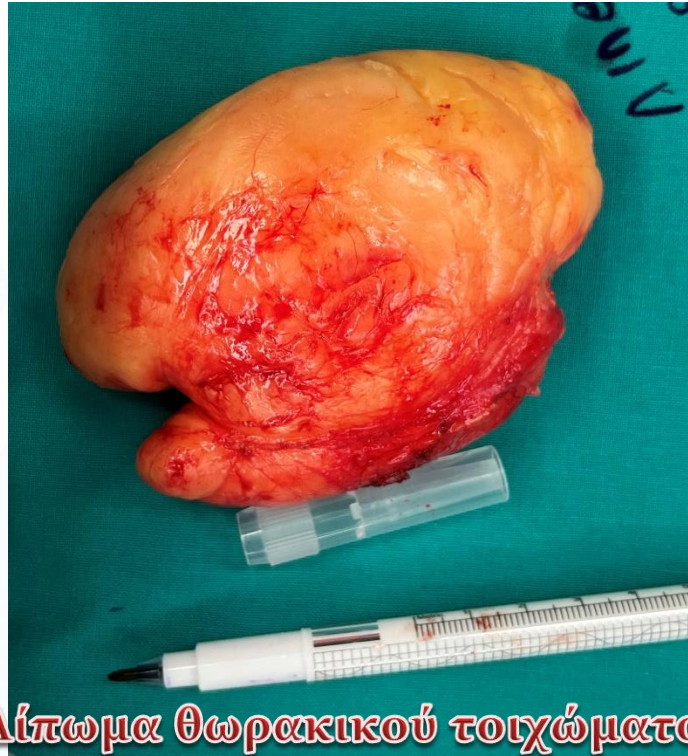Εξειδικευμένη Ομάδα  
Θωρακοχειρουργικής

www.thoracomed.gr

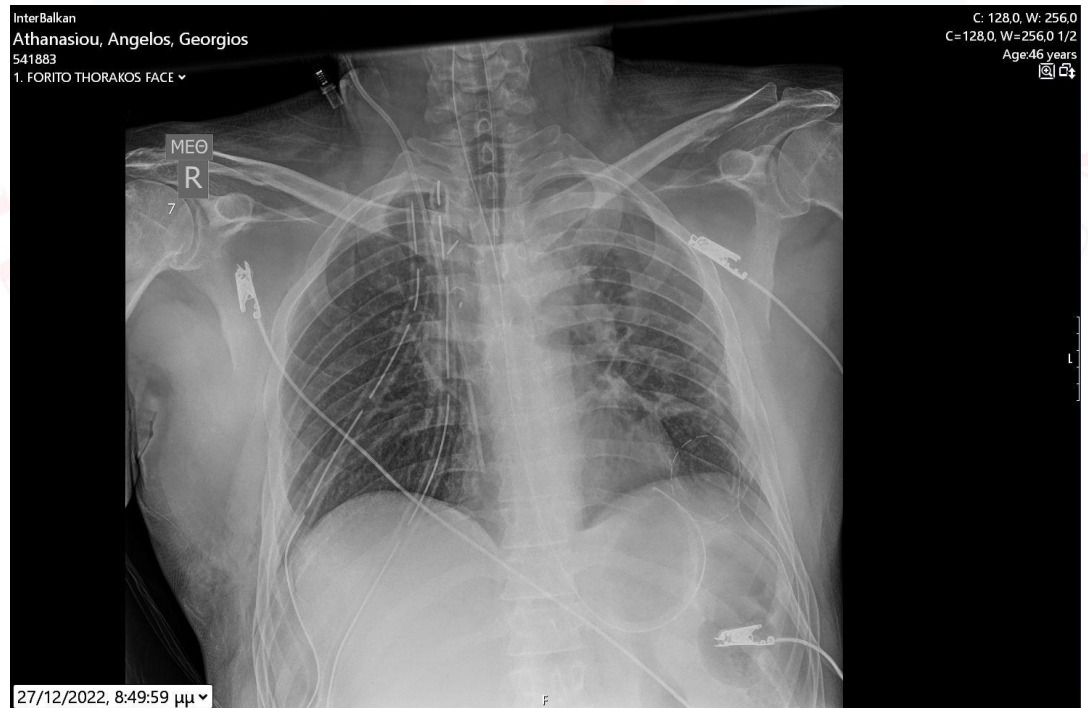
ESTS  
Regent



ESTS  
Εκπρόσωπος  
www.ests.org



Λίπωμα θωρακικού τοιχώματος



Μετεγχειρητική ακτινογραφία θώρακος (27.12.2022)

Σύμφωνα με το άρθρο 5 του Ν.3418/2005, όπως τροποποιήθηκε από το άρθρο 6 του Ν.3627/2007:  
«τα ιατρικά πιστοποιητικά και γνωματεύσεις έχουν το ίδιο κύρος και την ίδια νομική ισχύ ενώπιον όλων των αρχών  
και υπηρεσιών, ανεξάρτητα από το αν εκδίδονται από ιατρούς που υπηρετούν σε Ν.Π.Δ.Δ. ή Ν.Π.Ι.Δ. ή ιδιώτες ιατρούς.»

Thoracic Surgeon



Χειρουργός  
Θώρακος

www.kleontas.com

Δρ Αθανάσιος Κλέωντας

BSc, MD, MSc(ET), MSc(MHSC), Dr(Med)Sc, BTS

Ερμού 73, Θεσσαλονίκη, ΤΚ 54623, Ελλάδα,

e-mail: info@kleontas.com

Ιατότοποι: www.kleontas.com

www.thoracomed.gr

κιν.: +30 6936202500

Τηλ.: +30 2310271339

Επιστημονικός Υπεύθυνος  
B' Τμήματος Χειρουργικής Θώρακος  
Ιατρικό Διαβαλκανικό Κέντρο Θεσσαλονίκης  
Ασκληπιού 10, Πυλαία, ΤΚ 55535, Ελλάδα  
Τηλ.: +30 2310400000



Εξατομικευμένες  
Υπηρεσίες Θωρακοχειρουργικής

Personalized  
Thoracic Services

Dr Athanasios Kleontas

BSc, MD, MSc(ET), MSc(MHSC), Dr(Med)Sc, BTS

73 Ermou, Thessaloniki, ZC 54623, Greece

e-mail: info@kleontas.com

web: www.kleontas.com

www.thoracomed.gr

mobile: +30 6936202500

Tel.: +30 2310271339

Scientific Director  
2nd Department of Thoracic Surgery  
European Interbalkan Medical Center  
Asclipiou 10, Pilea, ZC 55535, Greece  
Tel.: +30 2310400000

Scientific Director



Επιστημονικός  
Διευθυντής

www.galinos.gr

Thoracic Surgery  
Scientific Director



Επιστημονικός  
Υπεύθυνος

Θωρακοχειρουργικής  
www.iatriko.gr

Expert Team  
Thoracic Services



Εξειδικευμένη Ομάδα  
Θωρακοχειρουργικής

www.thoracomed.gr

ESTS  
Regent



ESTS

Εκπρόσωπος

www.ests.org

## Μετεγχειρητική Πορεία

Ο ασθενής την 1<sup>η</sup> μετεγχειρητική ημέρα αφυπνίστηκε κι αποδιασωληνώθηκε, μεταφέρθηκε σε απλό θάλαμο νοσηλείας κι άρχισε να κινητοποιείται σταδιακά με φυσικοθεραπευτική υποβοήθηση. Η μετεγχειρητική του πορεία ήταν ανεπίπλεκτη. Την 3<sup>η</sup> μετεγχειρητική ημέρα λόγω μικρής διαφυγής αέρα από τους σωλήνες και ικανοποιητικής διαχείρισης του μετεγχειρητικού άλγους, αποφασίστηκε κι αφαιρέθηκε ο οπίσθιος σωλήνας θωρακικής παροχέτευσης επί κλίνης, υπό τοπική αναισθησία. Την 6<sup>η</sup> μετεγχειρητική ημέρα, αποφασίστηκε κι αφαιρέθηκε ο πρόσθιος σωλήνας θωρακικής παροχέτευσης επί κλίνης, υπό τοπική αναισθησία κι ο ασθενής έλαβε εξιτήριο με αναλυτικές οδηγίες. Το πόρισμα της διεξοδικής ιστοπαθολογοανατομικής εξέτασης ανέδειξε όγκο του άνω λοβού του δεξιού πνεύμονα, μεγαλύτερης διαμέτρου 2,7 εκ., με μορφολογικά και ανοσοϊστοχημικά χαρακτηριστικά συμβατά με υψηλού βαθμού κακοήθειας νευροενδοκρινικό καρκίνωμα του πνεύμονα από μεγάλα κύτταρα (LCNEC). Ένας από τους έντεκα περιβρογχικούς λεμφαδένες με μετάσταση από το καρκίνωμα του πνεύμονα.

Δεκαοκτώ λεμφαδένες Νο7 ελεύθεροι νεοπλάσματος.

Επτά λεμφαδένες Νο10R ελεύθεροι νεοπλάσματος.

Πέντε λεμφαδένες Νο11R ελεύθεροι νεοπλάσματος.

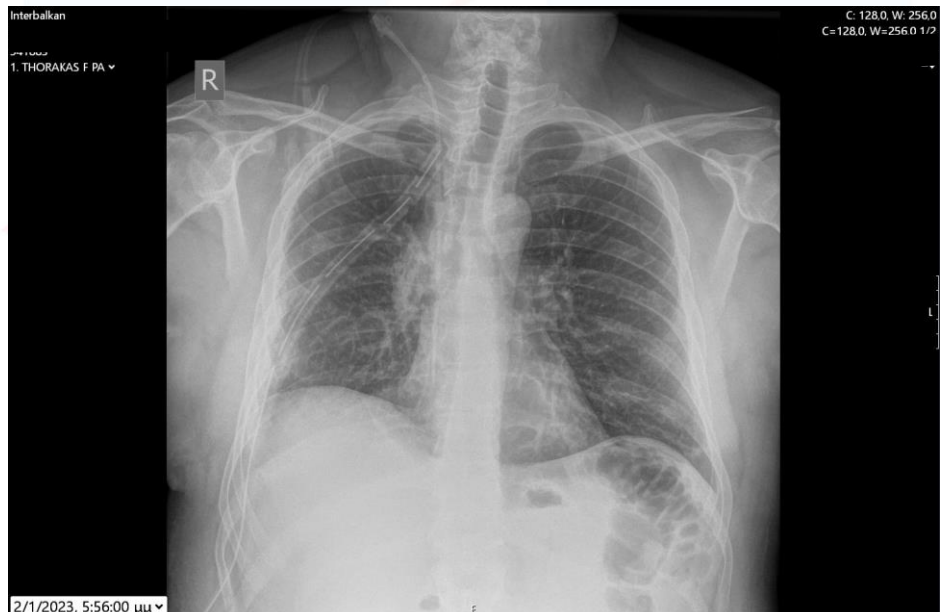Έξι λεμφαδένες Νο 2R - 4R ελεύθεροι νεοπλάσματος.

Ένας λεμφαδένας Νο9R ελεύθερος νεοπλάσματος.

Ένας λεμφαδένας Νο8R ελεύθερος νεοπλάσματος.

Λίπωμα θωρακικού τοιχώματος.

Το παθολογοανατομικό στάδιο του καρκινώματος του πνεύμονα κατά UICC/2017 είναι : pT1cN1.



## Μετεγχειρητική ακτινογραφία θώρακος πριν το εξιτήριο (02.01.2023)

Σύμφωνα με το άρθρο 5 του Ν.3418/2005, όπως τροποποιήθηκε από το άρθρο 6 του Ν.3627/2007:

«τα ιατρικά πιστοποιητικά και γνωματεύσεις έχουν το ίδιο κύρος και την ίδια νομική ισχύ ενώπιον όλων των αρχών και υπηρεσιών, ανεξάρτητα από το αν εκδίδονται από ιατρούς που υπηρετούν σε Ν.Π.Δ.Δ. ή Ν.Π.Ι.Δ. ή ιδιώτες ιατρούς.»

Thoracic Surgeon



Χειρουργός  
Θώρακος

www.kleontas.com

## Δρ Αθανάσιος Κλέωντας

BSc, MD, MSc(ET), MSc(MHSC), Dr(Med)Sc, BTS

Ερμού 73, Θεσσαλονίκη, ΤΚ 54623, Ελλάδα,

e-mail: info@kleontas.com

Ιστότοποι: www.kleontas.com

www.thoracomed.gr

κιν. : +30 6936202500

Τηλ.: +30 2310271339

Επιστημονικός Υπεύθυνος  
Β' Τμήματος Χειρουργικής Θώρακος  
Ιατρικό Διαβαλκανικό Κέντρο Θεσσαλονίκης  
Ασκληπιού 10, Πυλαία, ΤΚ 55535, Ελλάδα  
Τηλ.: +30 2310400000



Εξοικονομημένες  
Υπηρεσίες Θωρακοχειρουργικής

Personalized  
Thoracic Services

## Dr Athanasios Kleontas

BSc, MD, MSc(ET), MSc(MHSC), Dr(Med)Sc, BTS

73 Ermou, Thessaloniki, ZC 54623, Greece

e-mail: info@kleontas.com

web: www.kleontas.com

www.thoracomed.gr

mobile: +30 6936202500

Tel.: +30 2310271339

Scientific Director  
2nd Department of Thoracic Surgery  
European Interbalkan Medical Center  
Asclapiou 10, Pilea, ZC 55535, Greece  
Tel.: +30 2310400000

Scientific Director



Επιστημονικός  
Διευθυντής

www.galinos.gr

### Οδηγίες κατά το εξιτήριο

- Απεικονιστική εκτίμηση
  - Σε είκοσι (20) μέρες με ακτινογραφία θώρακος (F/P) ή επί κλινικών ενδείξεων
- Σχετικές συστάσεις φαρμακευτικής και λοιπής αγωγής
  - Αναλγητική αγωγή με απλά αναλγητικά (π.χ. tb Deron max 1gr 1Χ4 pos) σε συνδυασμό με ήπια μη στεροειδή αντιφλεγμονώδη (tb Algofren 600mg 1Χ3 pos), σταδιακά μειούμενη
  - Καθημερινή περιποίηση τραύματος (αντισηψία και αλλαγή επιδεσμικού υλικού) για δύο (2) ημέρες - μετά τις δύο (2) μέρες επιτρέπεται η διαβροχή του τραύματος μετά την επάλειψη του με oint Fucidin
  - Σε περίπτωση που παρατηρηθεί κάποια μη αναμενόμενη μεταβολή στην περιοχή του τραύματος (π.χ. αιμορραγία, ερυθρότητα, οίδημα, καυστικό άλγος) ή εκροή υγρού, είναι αναγκαίο να επικοινωνήσετε με τον θεράποντα ιατρό
    - Δίαιτα υπερλευκωματούχος.
    - Αναπνευστική γυμναστική (χρήση του Tri-flow).
    - Αποφυγή βαριάς σωματικής άσκησης κι οδήγησης για ένα μήνα.
    - Αποφυγή κλειστών χώρων συγχρωτισμού πολλών ατόμων
    - Αφαίρεση ραμμάτων σε 20 μέρες
- Εκτίμηση από ειδικό ογκολόγο
- Επανεκτίμηση από ειδικό χειρουργό θώρακος
- 

Ημερομηνία: 02/01/2023, Ώρα: 19.00

Εκ μέρους της ιατρικής ομάδας

- Ο -

Ιατρός

Δρ ΑΘΑΝΑΣΙΟΣ Δ. ΚΛΕΩΝΤΑΣ  
ΧΕΙΡΟΥΡΓΟΣ ΘΩΡΑΚΟΣ BSc, MD, MSc, Dr(Med)Sc, BTS  
ΕΡΜΟΥ 73, Τ.Κ 54623 ΘΕΣΣΑΛΟΝΙΚΗ  
ΑΦΜ:064880349, Δ' ΔΟΥ ΘΕΣ/ΝΙΚΗΣ  
ΑΜΚΑ:21017505633, ΑΜ ΤΣΑΥ:123044  
ΤΗΛ: 2310271339 - 6936202500

ESTS  
Regent



ESTS

Εκπρόσωπος

www.ests.org

Σύμφωνα με το άρθρο 5 του Ν.3418/2005, όπως τροποποιήθηκε από το άρθρο 6 του Ν.3627/2007:  
«τα ιατρικά πιστοποιητικά και γνωματεύσεις έχουν το ίδιο κύρος και την ίδια νομική ισχύ ενώπιον όλων των αρχών και υπηρεσιών, ανεξάρτητα από το αν εκδίδονται από ιατρούς που υπηρετούν σε Ν.Π.Δ.Δ. ή Ν.Π.Ι.Δ. ή ιδιώτες ιατρούς.»