

Thoracic Surgeon



Χειρουργός  
Θώρακος

www.kleontas.com

Δρ Αθανάσιος Κλέωντας

BSc, MD, MSc(ET), MSc(MHSC), Dr(Med)Sc, BTS

Ερμού 73, Θεσσαλονίκη, TK 54623, Ελλάδα,

e-mail: info@kleontas.com

Ιστότοπο: www.kleontas.com

www.thoracomed.gr

κιν.: +30 6936202500

Τηλ.: +30 2310271339

Επιστημονικός Υπεύθυνος  
B' Τμήματος Χειρουργικής Θώρακος  
Ιατρικό Διαβαλκανικό Κέντρο Θεσσαλονίκης  
Ασκληπιού 10, Πυλαία, TK 55535, Ελλάδα  
Τηλ.: +30 2310400000



Dr Athanasios Kleontas

BSc, MD, MSc(ET), MSc(MHSC), Dr(Med)Sc, BTS

73 Ermou, Thessaloniki, ZC 54623, Greece

e-mail: info@kleontas.com

web: www.kleontas.com

www.thoracomed.gr

mobile: +30 6936202500

Tel.: +30 2310271339

Scientific Director  
2nd Department of Thoracic Surgery  
European Interbalkan Medical Center  
Asclipiou 10, Pilea, ZC 55535, Greece  
Tel.: +30 2310400000

Εξατομικευμένες  
Υπηρεσίες Θωρακοχειρουργικής

Personalized  
Thoracic Services

Scientific Director



Επιστημονικός  
Διευθυντής

www.galinos.gr

## Ιατρικό Ενημερωτικό Σημείωμα

Όνοματεπώνυμο Ασθενούς:

Ηλικία: 75 ετών

ΑΜΚΑ:

Κλινική: B' Χειρουργική Κλινική Θώρακος Ιατρικού Διαβαλκανικού Κέντρου

Ημερομηνία Εισαγωγής: 07.10.2021

Ημερομηνία Επέμβασης: 08.10.2021

Ημερομηνία Εξιτηρίου: 13.10.2021

Thoracic Surgery  
Scientific Director



Επιστημονικός  
Υπεύθυνος

Θωρακοχειρουργικής  
www.iatriko.gr

## Ιατρική Ομάδα

Χειρουργός Θώρακος: Δρ Αθανάσιος Κλέωντας

Χειρουργός Θώρακος: Δρ Χρήστος Αστερίου

Χειρουργός Θώρακος: Δρ Ανδρέας Ευσταθίου

Αναισθησιολόγος: Δρ Ιωάννης Κολεονίδης

Ογκολόγος: Δρ Ελένη Διαμαντίδου

Ακτινολόγος: Δρ Δανάη Χουρμούζη

Καρδιολόγος: Δρ Δημήτριος Κετίκογλου

Παθολογοανατόμος: Δρ Θεμιστοκλής Κωνσταντινίδης

**Παρούσα Νόσος:** Ο ασθενής παραπέμφθηκε με διαγνωσμένο αδενοκαρκίνωμα του πνεύμονα αδενοκυψελιδικού τύπου (acinar) (CT-guided βιοψία) εντοπιζόμενο στον δεξιό κάτω λοβό του πνεύμονα για θωρακοχειρουργική διερεύνηση κι αντιμετώπιση.

**Ατομικό Ιστορικό:** Γαστροοισοφαγική παλινδρόμηση, βαριά καπνίστρια (80 p/y)

Σύμφωνα με το άρθρο 5 του Ν.3418/2005, όπως τροποποιήθηκε από το άρθρο 6 του Ν.3627/2007:

«τα ιατρικά πιστοποιητικά και γνωματεύσεις έχουν το ίδιο κύρος και την ίδια νομική ισχύ ενώπιον όλων των αρχών και υπηρεσιών, ανεξάρτητα από το αν εκδίδονται από ιατρούς που υπηρετούν σε Ν.Π.Δ.Δ. ή Ν.Π.Ι.Δ. ή ιδιώτες ιατρούς.»

Expert Team  
Thoracic Services



Εξειδικευμένη Ομάδα  
Θωρακοχειρουργικής  
www.thoracomed.gr

ESTS  
Regent



ESTS  
Εκπρόσωπος  
www.ests.org

Thoracic Surgeon



Χειρουργός  
Θώρακος

www.kleontas.com

Δρ Αθανάσιος Κλέωντας

BSc, MD, MSc(ET), MSc(MHSC), Dr(Med)Sc, BTS

Ερμού 73, Θεσσαλονίκη, ΤΚ 54623, Ελλάδα,

e-mail: info@kleontas.com

Ιστότοποι: www.kleontas.com

www.thoracomед.gr

κιν. : +30 6936202500

Τηλ.: +30 2310271339

Επιστημονικός Υπεύθυνος  
Β' Τμήματος Χειρουργικής Θώρακος  
Ιατρικό Διαβαλκανικό Κέντρο Θεσσαλονίκης  
Ασκληπιού 10, Πυλαία, ΤΚ 55535, Ελλάδα  
Τηλ.: +30 2310400000



Εξατομικευμένες  
Υπηρεσίες Θωρακοχειρουργικής

Personalized  
Thoracic Services

Dr Athanasios Kleontas

BSc, MD, MSc(ET), MSc(MHSC), Dr(Med)Sc, BTS

73 Ermou, Thessaloniki, ZC 54623, Greece

e-mail: info@kleontas.com

web: www.kleontas.com

www.thoracomед.gr

mobile: +30 6936202500

Tel.: +30 2310271339

Scientific Director  
2nd Department of Thoracic Surgery  
European Interbalkan Medical Center  
Asclipiou 10, Pilea, ZC 55535, Greece  
Tel.: +30 2310400000

Scientific Director



Επιστημονικός  
Διευθυντής

www.galinos.gr

Thoracic Surgery  
Scientific Director



Επιστημονικός  
Υπεύθυνος  
Θωρακοχειρουργικής

www.iatriko.gr

Expert Team  
Thoracic Services



Εξειδικευμένη Ομάδα  
Θωρακοχειρουργικής

www.thoracomед.gr

ESTS  
Regent

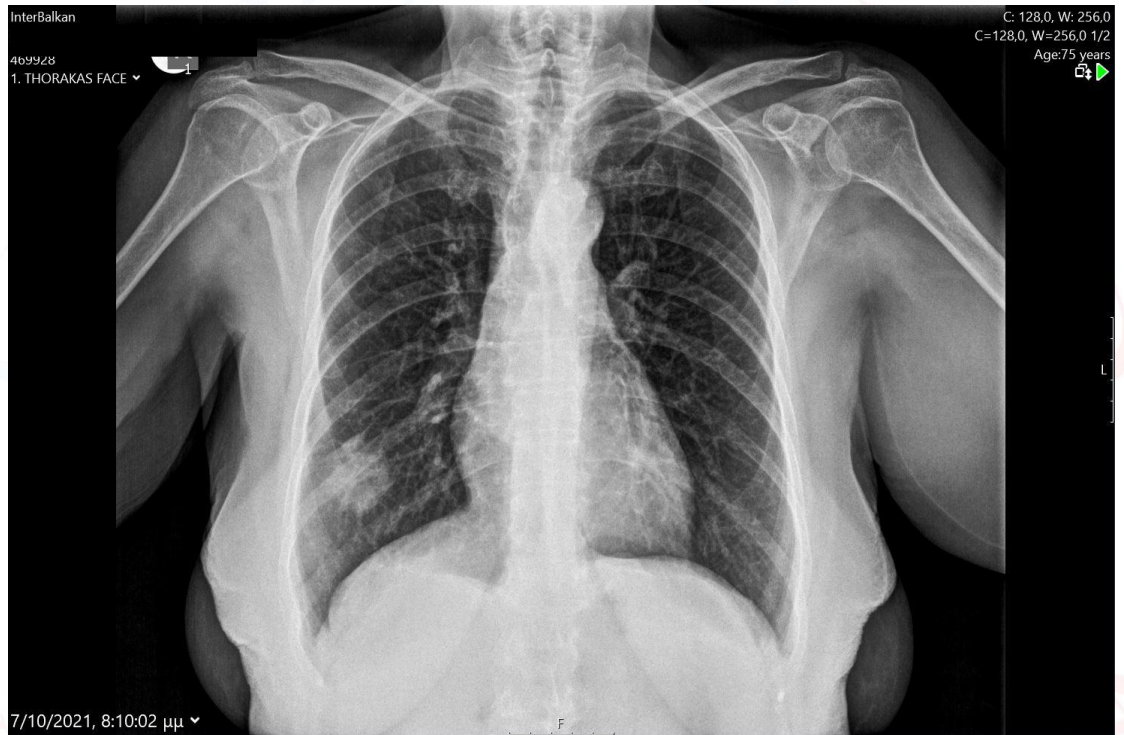

ESTS  
Εκπρόσωπος

www.ests.org

## Αρχικός απεικονιστικός έλεγχος

### Ακτινογραφία Θώρακος (07.10.2021):



### Ολοσωματικό PET-CT (14.09.2021):

**ΚΕΦΑΛΗ-ΤΡΑΧΗΛΟΣ:** Παρατηρείται φυσιολογική κατανομή της  $^{18}\text{F}$ -FDG.

**ΘΩΡΑΚΑΣ:** Στο κορυφαίο τμήμα του δεξιού κάτω λοβού παρατηρείται λίαν εντόνως υπερμεταβολική (SUVmax: 13.1) ογκόμορφη αλλοίωση μεγίστης διαμέτρου 3,2cm η οποία συνεχεται μέσω ινωδών προσεκβολών με την μεσολόβιο οχισμική και τον τοιχωματικό υπεζωκότα, εύρημα συμβατό με κακοήθειας αντιστοιχεί στην πρωτογενή εστία.

Δεν παρατηρούνται υπερμεταβολικοί μεσοθωρακικοί – τριαιίοι λεμφαδένες.

Σύμφωνα με το άρθρο 5 του Ν.3418/2005, όπως τροποποιήθηκε από το άρθρο 6 του Ν.3627/2007:  
«τα ιατρικά πιστοποιητικά και γνωματεύσεις έχουν το ίδιο κύρος και την ίδια νομική ισχύ ενώπιον όλων των αρχών και υπηρεσιών, ανεξάρτητα από το αν εκδίδονται από ιατρούς που υπηρετούν σε Ν.Π.Δ.Δ. ή Ν.Π.Ι.Δ. ή ιδιώτες ιατρούς.»

Thoracic Surgeon



Χειρουργός  
Θώρακος

www.kleontas.com

Δρ Αθανάσιος Κλέωντας

BSc, MD, MSc(ET), MSc(MHSC), Dr(Med)Sc, BTS

Ερμού 73, Θεσσαλονίκη, ΤΚ 54623, Ελλάδα,

e-mail: info@kleontas.com

Ιστότοπος: www.kleontas.com

www.thoracomed.gr

κιν. : +30 6936202500

Τηλ.: +30 2310271339

Επιστημονικός Υπεύθυνος  
Β' Τμήματος Χειρουργικής Θώρακος  
Ιατρικό Διαβαλκανικό Κέντρο Θεσσαλονίκης  
Ασκληπιού 10, Πυλαία, ΤΚ 55535, Ελλάδα  
Τηλ.: +30 2310400000



Εξατομικευμένες  
Υπηρεσίες Θωρακοχειρουργικής

Personalized  
Thoracic Services

Dr Athanasios Kleontas

BSc, MD, MSc(ET), MSc(MHSC), Dr(Med)Sc, BTS

73 Ermou, Thessaloniki, ZC 54623, Greece

e-mail: info@kleontas.com

web: www.kleontas.com

www.thoracomed.gr

mobile: +30 6936202500

Tel.: +30 2310271339

Scientific Director  
2nd Department of Thoracic Surgery  
European Interbalkan Medical Center  
Asclipiou 10, Pilea, ZC 55535, Greece  
Tel.: +30 2310400000

Scientific Director



Επιστημονικός  
Διευθυντής

www.galinos.gr

**ΑΝΩ-ΚΑΤΩ ΚΟΙΛΙΑ:** Οζόμορφη διόγκωση του έξω σκέλους του αριστερού επινεφριδίου με παρουσία επιμοσβέστωσης στο εμβυδόν του, δίχως παθολογική πρόσληψη της <sup>18</sup>F-FDG.

Παρατηρείται φυσιολογική κατανομή της <sup>18</sup>F-FDG σε ήπαρ, σπλήνα, έντερα, νεφρούς και δεξιό επινεφρίδιο.

Μόρφωμα ομαλών ορίων διαμέτρου 1.7cm στο υποδόριο της αριστερής βουβωνικής χώρας δεν προσλαμβάνει την <sup>18</sup>F-FDG.

Thoracic Surgery  
Scientific Director



Επιστημονικός  
Υπεύθυνος

Θωρακοχειρουργικής  
www.iatriko.gr

**ΜΥΟΣΚΕΛΕΤΙΚΟ:** Παρατηρείται φυσιολογική κατανομή της <sup>18</sup>F-FDG.

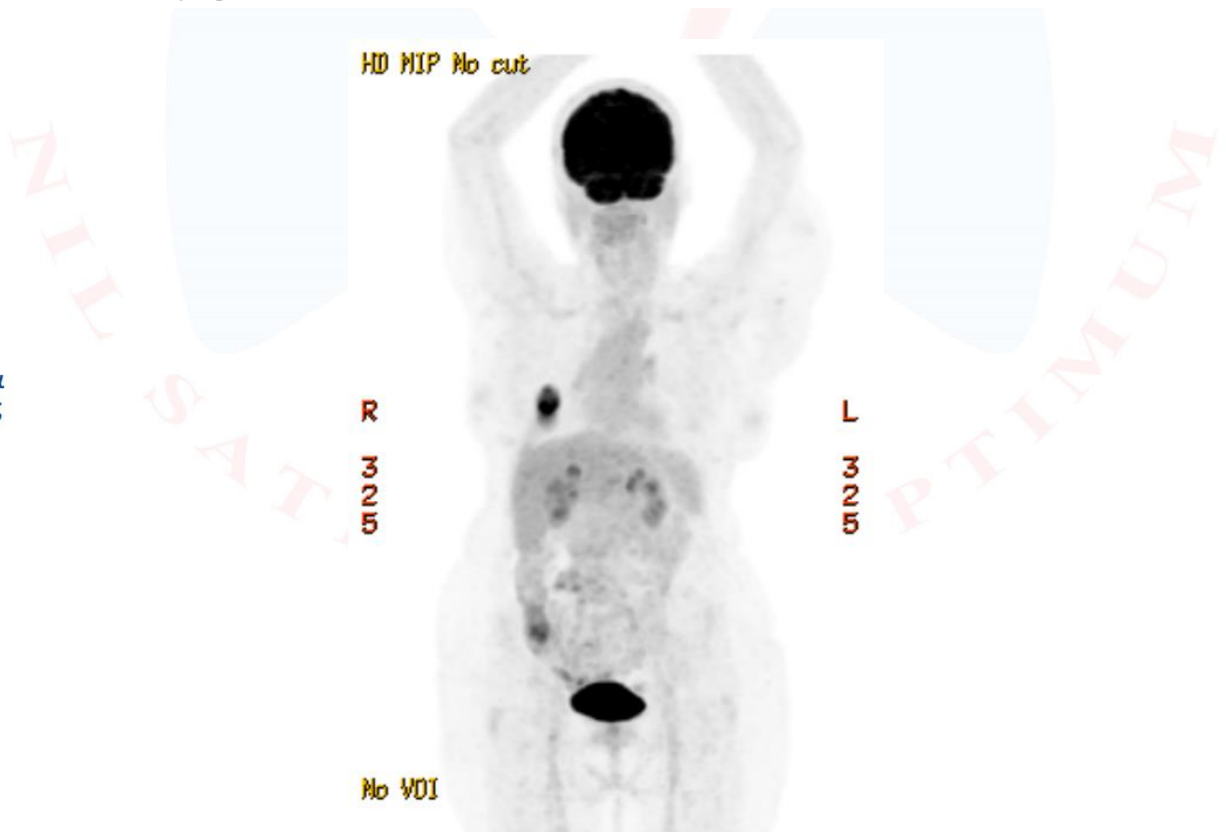
**ΣΥΜΠΕΡΑΣΜΑ:** Εύρημα στον δεξιό κάτω λοβό, ως ανωτέρω, συμβατό κακοήθειας. Απουσία έτερων υπερμεταβολικών ευρημάτων ύποπτων κακοήθειας.

Εύρημα στο αριστερό επινεφρίδιο, ως ανωτέρω, το πιθανότερο καλοήθους αιτιολογίας.

Expert Team  
Thoracic Services



Εξειδικευμένη Ομάδα  
Θωρακοχειρουργικής  
www.thoracomed.gr



ESTS  
Regent



ESTS  
Εκπρόσωπος  
www.ests.org

Σύμφωνα με το άρθρο 5 του Ν.3418/2005, όπως τροποποιήθηκε από το άρθρο 6 του Ν.3627/2007:  
«τα ιατρικά πιστοποιητικά και γνωματεύσεις έχουν το ίδιο κύρος και την ίδια νομική ισχύ ενώπιον όλων των αρχών και υπηρεσιών, ανεξάρτητα από το αν εκδίδονται από ιατρούς που υπηρετούν σε Ν.Π.Δ.Δ. ή Ν.Π.Ι.Δ. ή ιδιώτες ιατρούς.»

Thoracic Surgeon



Χειρουργός  
Θώρακος

www.kleontas.com

Δρ Αθανάσιος Κλέωντας

BSc, MD, MSc(ET), MSc(MHSC), Dr(Med)Sc, BTS

Ερμού 73, Θεσσαλονίκη, ΤΚ 54623, Ελλάδα,

e-mail: info@kleontas.com

Ιστότοποι: www.kleontas.com

www.thoracomед.gr

κιν.: +30 6936202500

Τηλ.: +30 2310271339

Επιστημονικός Υπεύθυνος  
Β' Τμήματος Χειρουργικής Θώρακος  
Ιατρικό Διαβαλκανικό Κέντρο Θεσσαλονίκης  
Ασκληπιού 10, Πυλαία, ΤΚ 55535, Ελλάδα  
Τηλ.: +30 2310400000



Dr Athanasios Kleontas

BSc, MD, MSc(ET), MSc(MHSC), Dr(Med)Sc, BTS

73 Ermou, Thessaloniki, ZC 54623, Greece

e-mail: info@kleontas.com

web: www.kleontas.com

www.thoracomед.gr

mobile: +30 6936202500

Tel.: +30 2310271339

Scientific Director  
2nd Department of Thoracic Surgery  
European Interbalkan Medical Center  
Asclipiou 10, Pilea, ZC 55535, Greece  
Tel.: +30 2310400000

Εξατομικευμένες  
Υπηρεσίες Θωρακοχειρουργικής

Personalized  
Thoracic Services

Scientific Director



Επιστημονικός  
Διευθυντής

www.galinos.gr

Thoracic Surgery  
Scientific Director



Επιστημονικός  
Υπεύθυνος

Θωρακοχειρουργικής  
www.iatriko.gr

Expert Team  
Thoracic Services



Εξειδικευμένη Ομάδα  
Θωρακοχειρουργικής

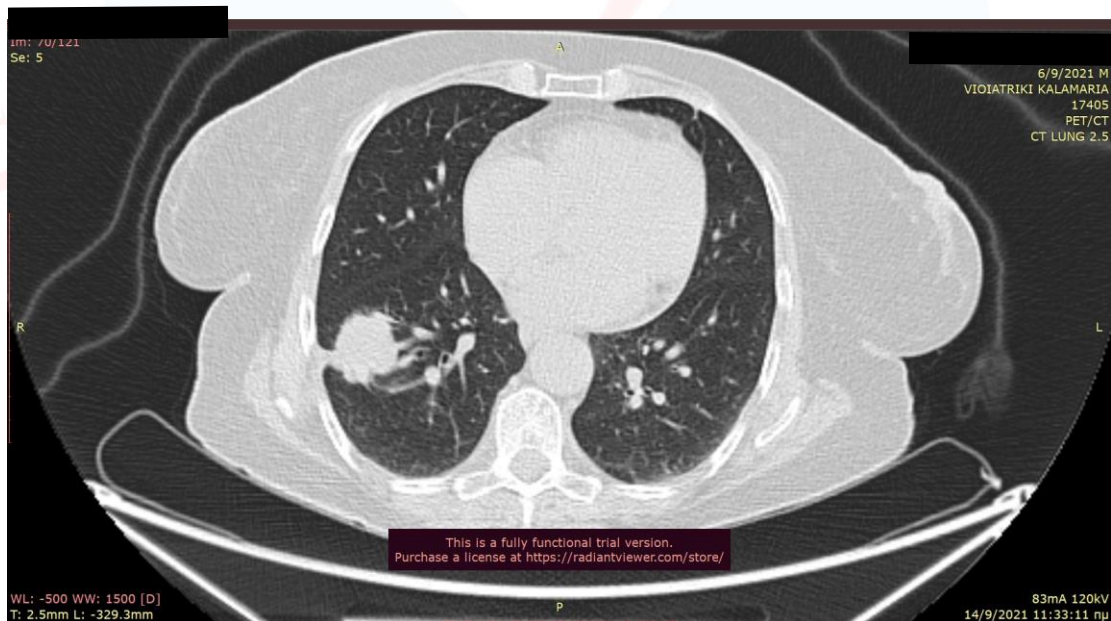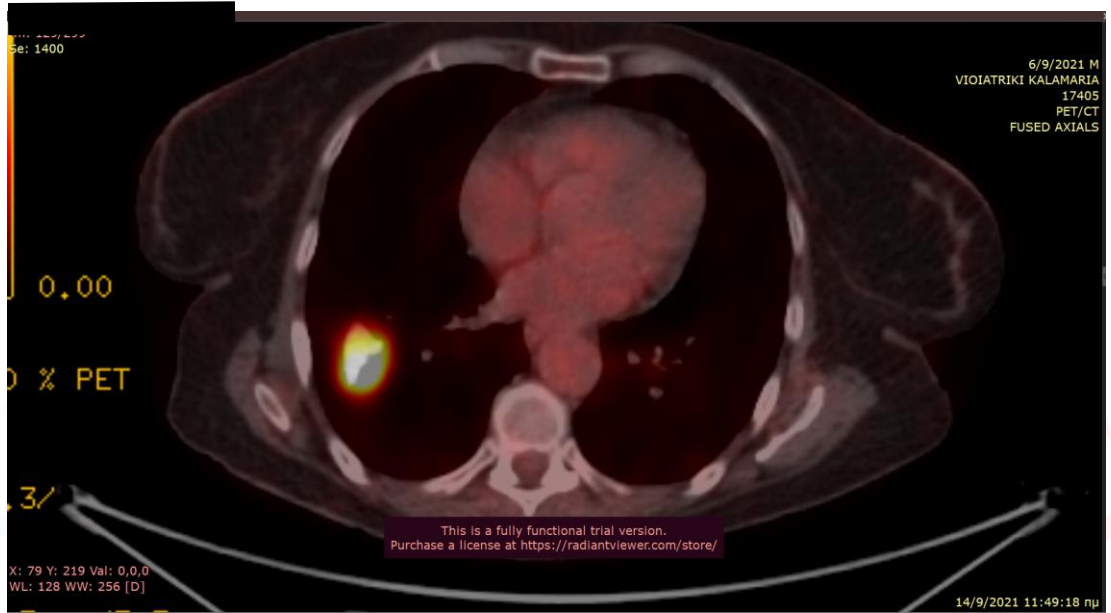www.thoracomед.gr

ESTS  
Regent



ESTS  
Εκπρόσωπος

www.ests.org



Σύμφωνα με το άρθρο 5 του Ν.3418/2005, όπως τροποποιήθηκε από το άρθρο 6 του Ν.3627/2007:  
«τα ιατρικά πιστοποιητικά και γνωματεύσεις έχουν το ίδιο κύρος και την ίδια νομική ισχύ ενώπιον όλων των αρχών και υπηρεσιών, ανεξάρτητα από το αν εκδίδονται από ιατρούς που υπηρετούν σε Ν.Π.Δ.Δ. ή Ν.Π.Ι.Δ. ή ιδιώτες ιατρούς.»

Thoracic Surgeon



Χειρουργός  
Θώρακος

www.kleontas.com

Δρ Αθανάσιος Κλέωντας

BSc, MD, MSc(ET), MSc(MHSC), Dr(Med)Sc, BTS

Ερμού 73, Θεσσαλονίκη, ΤΚ 54623, Ελλάδα,

e-mail: info@kleontas.com

Ιστότοποι: www.kleontas.com

www.thoracomed.gr

κιν. : +30 6936202500

Τηλ.: +30 2310271339

Επιστημονικός Υπεύθυνος  
Β' Τμήματος Χειρουργικής Θώρακος  
Ιατρικό Διαβαλκανικό Κέντρο Θεσσαλονίκης  
Ασκληπιού 10, Πυλαία, ΤΚ 55535, Ελλάδα  
Τηλ.: +30 2310400000



Εξατομικευμένες  
Υπηρεσίες Θωρακοχειρουργικής

Personalized  
Thoracic Services

Dr Athanasios Kleontas

BSc, MD, MSc(ET), MSc(MHSC), Dr(Med)Sc, BTS

73 Ermou, Thessaloniki, ZC 54623, Greece

e-mail: info@kleontas.com

web: www.kleontas.com

www.thoracomed.gr

mobile: +30 6936202500

Tel.: +30 2310271339

Scientific Director  
2nd Department of Thoracic Surgery  
European Interbalkan Medical Center  
Asclipiou 10, Pilea, ZC 55535, Greece  
Tel.: +30 2310400000

Scientific Director



Επιστημονικός  
Διευθυντής

www.galinos.gr

Thoracic Surgery  
Scientific Director



Επιστημονικός  
Υπεύθυνος  
Θωρακοχειρουργικής  
www.iatriko.gr

Expert Team  
Thoracic Services

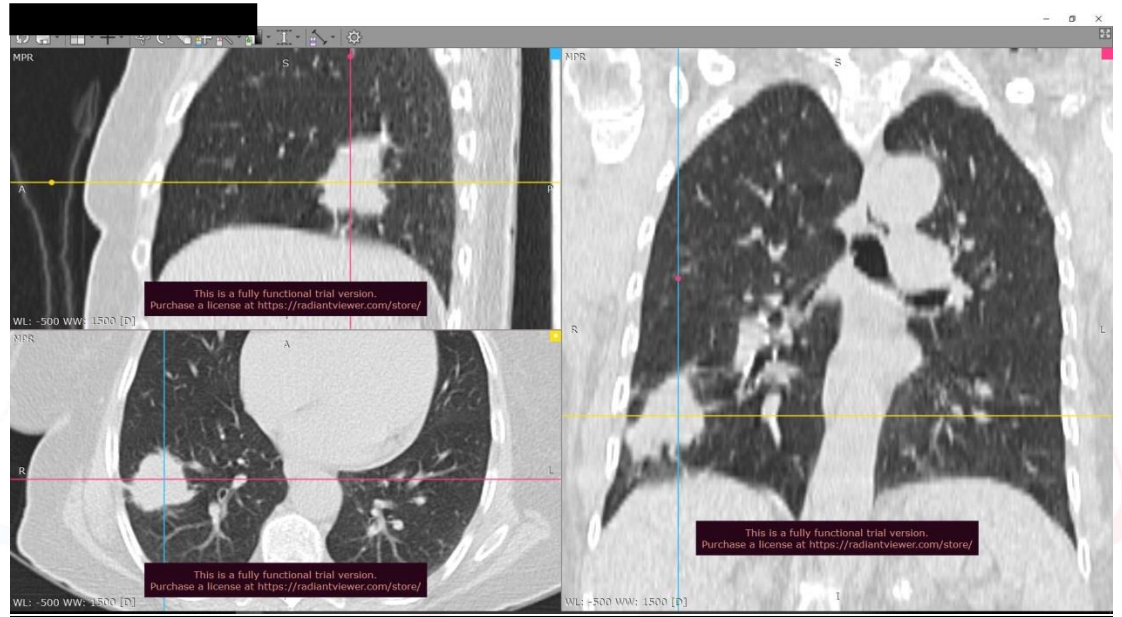


Εξειδικευμένη Ομάδα  
Θωρακοχειρουργικής  
www.thoracomed.gr

ESTS  
Regent



ESTS  
Εκπρόσωπος  
www.ests.org



## Προεγχειρητικός έλεγχος

### 2D-3D Διαθωρακικό dobutamine stress Υπερηχοκαρδιογράφημα (07.10.2021):

**ΗΡΕΜΙΑ:** Ρυθμός → Φλεβοκομβικός

Φυσιολογικές διαστάσεις δεξιάς κοιλιάς με καλή συστολική λειτουργικότητα

**Αριστερά Κοιλία** → Φυσιολογικών διαστάσεων με καλή συστολική λειτουργικότητα (EF 60%) όλων των τοιχωμάτων αυτής. Φυσιολογικό πάχος τοιχωμάτων της αριστερής κοιλιάς.

**Βαλβίδες** → Χωρίς δομικές αλλοιώσεις.

**Έγχρωμο DOPPLER** → Φυσιολογικές διαβαλβιδικές ροές και επηρεασμένη διαστολική λειτουργία της αριστερής κοιλιάς τύπου χάλασης. Ελαχίστη διαφυγή δια της μιτροειδούς βαλβίδας.

**W.M.SC. Index** (ηρεμίας): 1

Global Longitudinal Strain: - 22%.

**STRESS:** Προοδευτικά αυξανόμενες δόσεις μέχρι την μέγιστη των 40mg/kg/min με επίτευξη του 99% της αναμενόμενης για την ηλικία του ασθενούς Κ.Σ. (145σφ).

Φυσιολογική συστολική πάχυνση και αιμάτωση όλων των τοιχωμάτων αριστερής και δεξιάς κοιλιάς στην Contrast Echocardiography.

Σύμφωνα με το άρθρο 5 του Ν.3418/2005, όπως τροποποιήθηκε από το άρθρο 6 του Ν.3627/2007:

«τα ιατρικά πιστοποιητικά και γνωματεύσεις έχουν το ίδιο κύρος και την ίδια νομική ισχύ ενώπιον όλων των αρχών και υπηρεσιών, ανεξάρτητα από το αν εκδίδονται από ιατρούς που υπηρετούν σε Ν.Π.Δ.Δ. ή Ν.Π.Ι.Δ. ή ιδιώτες ιατρούς.»

Thoracic Surgeon



Χειρουργός  
Θώρακος

www.kleontas.com

Δρ Αθανάσιος Κλέωντας

BSc, MD, MSc(ET), MSc(MHSC), Dr(Med)Sc, BTS

Ερμού 73, Θεσσαλονίκη, ΤΚ 54623, Ελλάδα,

e-mail: info@kleontas.com

Ιστότοποι: www.kleontas.com

www.thoracomед.gr

κιν.: +30 6936202500

Τηλ.: +30 2310271339

Επιστημονικός Υπεύθυνος  
B' Τμήματος Χειρουργικής Θώρακος  
Ιατρικό Διαβαλκανικό Κέντρο Θεσσαλονίκης  
Ασκληπιού 10, Πυλαία, ΤΚ 55535, Ελλάδα  
Τηλ.: +30 2310400000



Εξατομικευμένες  
Υπηρεσίες Θωρακοχειρουργικής

Personalized  
Thoracic Services

Dr Athanasios Kleontas

BSc, MD, MSc(ET), MSc(MHSC), Dr(Med)Sc, BTS

73 Ermou, Thessaloniki, ZC 54623, Greece

e-mail: info@kleontas.com

web: www.kleontas.com

www.thoracomед.gr

mobile: +30 6936202500

Tel.: +30 2310271339

Scientific Director  
2nd Department of Thoracic Surgery  
European Interbalkan Medical Center  
Asclipiou 10, Pilea, ZC 55535, Greece  
Tel.: +30 2310400000

Scientific Director



Επιστημονικός  
Διευθυντής

www.galinos.gr

W.M.S.C. Index (μέγιστη κόπωση): 1

Φυσιολογική στεφανιαία εφεδρεία ροής του προσθίου κατιόντα κλάδου της αριστερής στεφανιαίας αρτηρίας (CFR >2.4).

**ΣΥΜΠΕΡΑΣΜΑ**

**Dobutamine Stress Echo Αρνητικό για πρόκληση μυοκαρδιακής ισχαιμίας με τη γνωστή ευαισθησία και ειδικότητα της μεθόδου.**

Σπιρομέτρηση (08.10.2021):

	<u>PRED</u>	<u>PRE</u>	<u>PRED / PRE %</u>
<b>FVC:</b>	2,33	2,10	90%
<b>FEV 1:</b>	1,93	1,84	95%
<b>FEV1%-VCin:</b>	83	88	106%
<b>PEF:</b>	5,54	5,16	93%
<b>MMFF:</b>	2,53	2,09	83%

Συμπέρασμα: Φυσιολογική σπιρομέτρηση. Από την προεγχειρητική εκτίμηση η ασθενής χειρουργείται με τους συνήθεις περιεγχειρητικούς και μετεγχειρητικούς κινδύνους.

Αιματολογικός και Βιοχημικός εργαστηριακός έλεγχος (19.01.2021):

Όλες οι εξετάσεις εντός φυσιολογικών ορίων εκτός της γλυκόζης (124 mg/dl)

Υπολογιζόμενο thoracoscore (08.10.2021): 1.28%

## Αρχική αξιολόγηση

Από την αρχική διερεύνηση των απεικονιστικών και κλινικοεργαστηριακών ευρημάτων διαπιστώθηκε μία ογκόμορφη βλάβη στον δεξιό κάτω λοβό του πνεύμονα.

Σύμφωνα με το άρθρο 5 του Ν.3418/2005, όπως τροποποιήθηκε από το άρθρο 6 του Ν.3627/2007:

«τα ιατρικά πιστοποιητικά και γνωματεύσεις έχουν το ίδιο κύρος και την ίδια νομική ισχύ ενώπιον όλων των αρχών και υπηρεσιών, ανεξάρτητα από το αν εκδίδονται από ιατρούς που υπηρετούν σε Ν.Π.Δ.Δ. ή Ν.Π.Ι.Δ. ή ιδιώτες ιατρούς.»

Thoracic Surgery  
Scientific Director



Επιστημονικός  
Υπεύθυνος

Θωρακοχειρουργικής  
www.iatriko.gr

Expert Team  
Thoracic Services



Εξειδικευμένη Ομάδα  
Θωρακοχειρουργικής  
www.thoracomед.gr

ESTS  
Regent



ESTS  
Εκπρόσωπος  
www.ests.org

Thoracic Surgeon



Χειρουργός  
Θώρακος

www.kleontas.com

Δρ Αθανάσιος Κλέωντας

BSc, MD, MSc(ET), MSc(MHSC), Dr(Med)Sc, BTS

Ερμού 73, Θεσσαλονίκη, ΤΚ 54623, Ελλάδα,

e-mail: info@kleontas.com

Ιστότοπο: www.kleontas.com

www.thoracomed.gr

κιν. : +30 6936202500

Τηλ.: +30 2310271339

Επιστημονικός Υπεύθυνος  
Β' Τμήματος Χειρουργικής Θώρακος  
Ιατρικό Διαβαλκανικό Κέντρο Θεσσαλονίκης  
Ασκληπιού 10, Πυλαία, ΤΚ 55535, Ελλάδα  
Τηλ.: +30 2310400000



Εξατομικευμένες  
Υπηρεσίες Θωρακοχειρουργικής

Personalized  
Thoracic Services

Dr Athanasios Kleontas

BSc, MD, MSc(ET), MSc(MHSC), Dr(Med)Sc, BTS

73 Ermou, Thessaloniki, ZC 54623, Greece

e-mail: info@kleontas.com

web: www.kleontas.com

www.thoracomed.gr

mobile: +30 6936202500

Tel.: +30 2310271339

Scientific Director  
2nd Department of Thoracic Surgery  
European Interbalkan Medical Center  
Asclipiou 10, Pilea, ZC 55535, Greece  
Tel.: +30 2310400000

Scientific Director



Επιστημονικός  
Διευθυντής

www.galinos.gr

## Διαγνωστικό και θεραπευτικό πλάνο

Συνοψίζοντας κι ιεραρχώντας τα ευρήματα της ασθενούς, αποφασίστηκαν αρχικά η χειρουργική διερεύνηση και πλήρης χειρουργική εξαίρεση της βλάβης του δεξιού κάτω λοβού του πνεύμονα με τυπική δεξιά κάτω λοβεκτομή και πλήρη, συστηματικό, λεμφαδενικό καθαρισμό του μεσοθωρακίου. Η ασθενής και το οικείο της περιβάλλον ενημερώθηκαν για το διαγνωστικό και θεραπευτικό πλάνο και τις πιθανές επιπλοκές και η ασθενής συμφώνησε με την ενυπόγραφη συγκατάθεσή της.

Thoracic Surgery  
Scientific Director



Επιστημονικός  
Υπεύθυνος

Θωρακοχειρουργικής  
www.iatriko.gr

## Χειρουργείο

**Χειρουργική ένδειξη παρέμβασης:** Αδενοκαρκίνωμα εντοπιζόμενο στον δεξιό κάτω λοβού του πνεύμονα

**Είδος αναισθησίας:** Γενική αναισθησία με δίαυλο σωλήνα

**Χειρουργείο:** Περιορισμένη δεξιά οπισθοπλάγια θωρακοτομή, τυπική δεξιά μέση-κάτω διλοβεκτομή και συστηματικός λεμφαδενικός καθαρισμός του μεσοθωρακίου (2R, 4R, 7, 8R, 9R, 11R)

### Πρακτικό εγχείρησης

Σύνδεση ασθενούς σε μη επεμβατικό καρδιοαναπνευστικό monitoring. Χορήγηση αναλγησίας και εισαγωγή στην αναισθησία. Τοποθέτηση αρτηριακής γραμμής στο αριστερό άνω άκρο. Διασωλήνωση με διπλού αυλού τραχειοσωλήνα υπό την καθοδήγηση με εύκαμπτο προσοφθάλμιο ινοπτικό βρογχοσκόπιο. Τοποθέτηση κεντρικής φλεβικής γραμμής στην δεξιά μηριαία φλέβα και ουροκαθετήρα διουρηθρικά.

Τοποθέτηση ασθενούς σε αριστερή πλάγια κατακεκλιμένη θέση και εφαρμογή κινήσεων κλίνης για την ικανοποιητική διάνοιξη των μεσοπλευρίων διαστημάτων του αριστερού ημιθωρακίου. Αποστείρωση χειρουργικού πεδίου με διάλυμα ιωδιούχου ποβιδόνης και επικάλυψη γειτονικής περιοχής με άσηπτα οθόνια.

Αρχικά διενέργεια τυπικής, περιορισμένης, οπισθοπλάγιας θωρακοτομής επί του 6<sup>ου</sup> μεσοπλευρίου διαστήματος και ψηλάφηση της βλάβης στον έξω βασικό τμηματικό του δεξιού κάτω λοβού του πνεύμονα προς τη μεσότητα της μείζονος μεσολοβίου σχισμής.

ESTS  
Regent



ESTS

Εκπρόσωπος

www.ests.org

Σύμφωνα με το άρθρο 5 του Ν.3418/2005, όπως τροποποιήθηκε από το άρθρο 6 του Ν.3627/2007:

«τα ιατρικά πιστοποιητικά και γνωματεύσεις έχουν το ίδιο κύρος και την ίδια νομική ισχύ ενώπιον όλων των αρχών και υπηρεσιών, ανεξάρτητα από το αν εκδίδονται από ιατρούς που υπηρετούν σε Ν.Π.Δ.Δ. ή Ν.Π.Ι.Δ. ή ιδιώτες ιατρούς.»

Thoracic Surgeon



Χειρουργός  
Θώρακος

www.kleontas.com

## Δρ Αθανάσιος Κλέωντας

BSc, MD, MSc(ET), MSc(MHSC), Dr(Med)Sc, BTS

Ερμού 73, Θεσσαλονίκη, ΤΚ 54623, Ελλάδα,

e-mail: info@kleontas.com

Ιστότοπος: www.kleontas.com

www.thoracomed.gr

κιν.: +30 6936202500

Τηλ.: +30 2310271339

Επιστημονικός Υπεύθυνος  
Β' Τμήματος Χειρουργικής Θώρακος  
Ιατρικό Διαβαλκανικό Κέντρο Θεσσαλονίκης  
Ασκληπίου 10, Πυλαία, ΤΚ 55535, Ελλάδα  
Τηλ.: +30 2310400000



Εξατομικευμένες  
Υπηρεσίες Θωρακοχειρουργικής

Personalized  
Thoracic Services

## Dr Athanasios Kleontas

BSc, MD, MSc(ET), MSc(MHSC), Dr(Med)Sc, BTS

73 Ermou, Thessaloniki, ZC 54623, Greece

e-mail: info@kleontas.com

web: www.kleontas.com

www.thoracomed.gr

mobile: +30 6936202500

Tel.: +30 2310271339

Scientific Director  
2nd Department of Thoracic Surgery  
European Interbalkan Medical Center  
Asclipiou 10, Pilea, ZC 55535, Greece  
Tel.: +30 2310400000

Scientific Director



Επιστημονικός  
Διευθυντής

www.galinos.gr

Thoracic Surgery  
Scientific Director



Επιστημονικός  
Υπεύθυνος  
Θωρακοχειρουργικής

www.iatriko.gr

Expert Team  
Thoracic Services



Εξειδικευμένη Ομάδα  
Θωρακοχειρουργικής

www.thoracomed.gr

ESTS  
Regent



ESTS  
Εκπρόσωπος

www.ests.org

Αποφασίζεται η διενέργεια ανατομικής, τυπικής δεξιάς κάτω λοβεκτομής.

Διενεργείται διάνοιξη του μεσαλικού υπεζωκότα, παρασκευή της δεξιάς πύλης και λύση του κάτω πνευμονικού συνδέσμου. Παρασκευάζεται η δεξιά κ πνευμονική φλέβα και απολινώνεται διπλά με περαστή ραφές silk 2-0 και ελεύθερη απολίνωση silk 0.

Ακολουθεί η παρασκευή μείζονος μεσολοβίου σχισμής, οι οποία είναι ασχημάτιστη με ταυτόχρονη παρασκευή και εκτομή λεμφαδένων N° 11L της μείζονος μεσολοβίου σχισμής κι αναγνώριση των αρτηριακών κλάδων για τον αριστερό μέσο και κάτω λοβό. Ο δεξιός κάτω λοβός αποχωρίζεται από τους υπόλοιπους με την χρήση δύο ευθύγραμμων, αυτόματων, μηχανικών κοπτοραπτών (Covidien Staplers 60mm). Λόγω μη διακριτά μακροσκοπικής σχέσης του όγκου με την μεσολόβιο σχισμή προς τον δεξιό μέσο λοβό αποφασίζεται η διενέργεια διλοβεκτομής μέσης-κάτω για την ασφαλή επίτευξη R0 εκτομής. Στη συνέχεια παρασκευάζονται οι αρτηριακοί κλάδοι για τον δεξιό μέσο και κάτω λοβό και απολινώνονται διπλά με περαστές ραφές silk 2-0 ελεύθερες απολινώσεις silk 0. Παρασκευάζεται κι απολινώνεται επίσης διπλά η φλέβα για τον δεξιό μέσο λοβό. Ο δεξιός μέσος λοβός αποχωρίζεται από τον δεξιό άνω λοβό επί της ελάσσονος μεσολοβίου με την χρήση δύο ευθύγραμμων, αυτόματων, μηχανικών κοπτοραπτών (Covidien Staplers 60mm). Η διλοβεκτομή ολοκληρώνεται με την παρασκευή και διατομή του δεξιού διάμεσου βρόγχου με την χρήση ευθύγραμμου, αυτόματου, μηχανικού κοπτοράπτη (Covidien Staplers 60mm). Απομάκρυνση του παρασκευάσματος του δεξιού μέσου και κάτω λοβού από το χειρουργικό πεδίο και αποστολή του στο ιστοπαθολογικό εργαστήριο.

Ακολούθως, διενεργείται πλήρης, συστηματικός λεμφαδενικός καθαρισμός του μεσοθωρακίου (2R, 4R, 7, 8R, 9R) με σύγχρονη παρασκευή της αζύγου φλέβας.

Άρση αποκλεισμού αερισμού δεξιού στελεχιαίου βρόγχου και ευχερής επανέκπτυξη του δεξιού άνω λοβού. Έλεγχος στεγανότητας βρογχικού κολοβώματος υπό το ύδωρ πολύ ικανοποιητικός. Επιμελής αιμόσταση και αερόσταση με εφαρμογή αιμοστατικής γάζας δεξιά παρατραχειακά και υποτροπιδικά. Τοποθέτηση ενός σωλήνα (προσθίως) θωρακικής παροχέτευσης 32F κι ενός σωλήνα (οπισθίως) θωρακικής παροχέτευσης 32F στο δεξιό ημιθώρακιο, καθήλωσή τους στο δέρμα με ράμμα Silk N°1 και σύνδεσή τους μέσω Υ συνδέσμου σε συσκευή Bülaui.

Σύγκλιση τραύματος κατά την ανατομική τάξη, ολοκληρώνοντας με συνεχόμενη ενδοδερμική ραφή δέρματος N°3-0. Επαναποστείρωση χειρουργικού πεδίου με ιωδιούχο ποβιδόνη και κάλυψή του με επιδεσμικό υλικό.

Σύμφωνα με το άρθρο 5 του Ν.3418/2005, όπως τροποποιήθηκε από το άρθρο 6 του Ν.3627/2007:

«τα ιατρικά πιστοποιητικά και γνωματεύσεις έχουν το ίδιο κύρος και την ίδια νομική ισχύ ενώπιον όλων των αρχών και υπηρεσιών, ανεξάρτητα από το αν εκδίδονται από ιατρούς που υπηρετούν σε Ν.Π.Δ.Δ. ή Ν.Π.Ι.Δ. ή ιδιώτες ιατρούς.»



Thoracic Surgeon



Χειρουργός  
Θώρακος

www.kleontas.com

Δρ Αθανάσιος Κλέωντας

BSc, MD, MSc(ET), MSc(MHSC), Dr(Med)Sc, BTS

Ερμού 73, Θεσσαλονίκη, ΤΚ 54623, Ελλάδα,

e-mail: info@kleontas.com

Ιστότοπος: www.kleontas.com

www.thoracomed.gr

κιν. : +30 6936202500

Τηλ.: +30 2310271339

Επιστημονικός Υπεύθυνος  
Β' Τμήματος Χειρουργικής Θώρακος  
Ιατρικό Διαβαλκανικό Κέντρο Θεσσαλονίκης  
Ασκληπιοῦ 10, Πυλαία, ΤΚ 55535, Ελλάδα  
Τηλ.: +30 2310400000



Εξαστομικευμένες  
Υπηρεσίες Θωρακοχειρουργικής

Personalized  
Thoracic Services

Dr Athanasios Kleontas

BSc, MD, MSc(ET), MSc(MHSC), Dr(Med)Sc, BTS

73 Ermou, Thessaloniki, ZC 54623, Greece

e-mail: info@kleontas.com

web: www.kleontas.com

www.thoracomed.gr

mobile: +30 6936202500

Tel.: +30 2310271339

Scientific Director  
2nd Department of Thoracic Surgery  
European Interbalkan Medical Center  
Asclipiou 10, Pilea, ZC 55535, Greece  
Tel.: +30 2310400000

Scientific Director



Επιστημονικός  
Διευθυντής

www.galinos.gr

Τοποθέτηση ασθενούς στην ύπτια θέση. Η ασθενής ανέχθηκε καλά την διαδικασία χωρίς ανεπιθύμητα συμβάματα και μετά από σταδιακή μείωση της αναισθησίας, η ασθενής αφυπνίστηκε και αποσωληνώθηκε εντός της χειρουργικής αίθουσας. Μετά την διενέργεια φορητής ακτινογραφίας η ασθενής διακομίστηκε στο θάλαμο νοσηλείας (312Α).

Thoracic Surgery  
Scientific Director

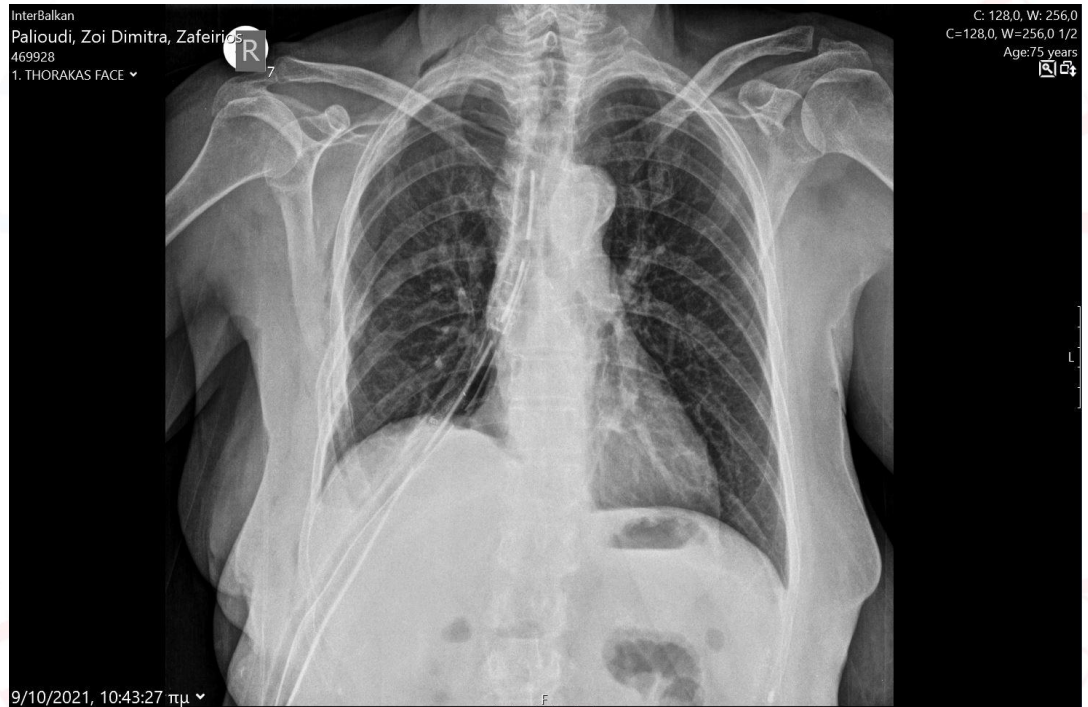


Επιστημονικός  
Υπεύθυνος  
Θωρακοχειρουργικής  
www.iatriko.gr

Expert Team  
Thoracic Services



Εξειδικευμένη Ομάδα  
Θωρακοχειρουργικής  
www.thoracomed.gr



Μετεγχειρητική ακτινογραφία θώρακος (09.10.2021)

### Μετεγχειρητική Πορεία

Η ασθενής την 1<sup>η</sup> μετεγχειρητική ημέρα άρχισε να κινητοποιείται σταδιακά. Η μετεγχειρητική της πορεία ήταν ανεπίπλεκτη και την 4<sup>η</sup> μετεγχειρητική ημέρα μέρα λόγω μηδενικής διαφυγής αέρα από το σωλήνα και ελάχιστης παροχέτευσης πλευριτικού υγρού, αποφασίστηκε και διενεργήθηκε ο αποκλεισμός των σωλήνων θωρακικής παροχέτευσης. Την 5<sup>η</sup> μετεγχειρητική ημέρα μετά από 12ωρο αποκλεισμό των σωλήνων θωρακικής παροχέτευσης και απεικονιστικό έλεγχο, διενεργήθηκε η αφαίρεση των σωλήνων θωρακικής παροχέτευσης επί κλίνης, υπό τοπική αναισθησία.

Σύμφωνα με το άρθρο 5 του Ν.3418/2005, όπως τροποποιήθηκε από το άρθρο 6 του Ν.3627/2007: «τα ιατρικά πιστοποιητικά και γνωματεύσεις έχουν το ίδιο κύρος και την ίδια νομική ισχύ ενώπιον όλων των αρχών και υπηρεσιών, ανεξάρτητα από το αν εκδίδονται από ιατρούς που υπηρετούν σε Ν.Π.Δ.Δ. ή Ν.Π.Ι.Δ. ή ιδιώτες ιατρούς.»

ESTS  
Regent



ESTS  
Εκπρόσωπος  
www.ests.org

Thoracic Surgeon



Χειρουργός  
Θώρακος

www.kleontas.com

Δρ Αθανάσιος Κλέωντας

BSc, MD, MSc(ET), MSc(MHSC), Dr(Med)Sc, BTS

Ερμού 73, Θεσσαλονίκη, ΤΚ 54623, Ελλάδα,

e-mail: info@kleontas.com

Ιστότοπος: www.kleontas.com

www.thoracomed.gr

κιν. : +30 6936202500

Τηλ.: +30 2310271339

Επιστημονικός Υπεύθυνος  
Β' Τμήματος Χειρουργικής Θώρακος  
Ιατρικό Διαβαλκανικό Κέντρο Θεσσαλονίκης  
Ασκληπίου 10, Πυλαία, ΤΚ 55535, Ελλάδα  
Τηλ.: +30 2310400000



Εξατομικευμένες  
Υπηρεσίες Θωρακοχειρουργικής

Personalized  
Thoracic Services

Dr Athanasios Kleontas

BSc, MD, MSc(ET), MSc(MHSC), Dr(Med)Sc, BTS

73 Ermou, Thessaloniki, ZC 54623, Greece

e-mail: info@kleontas.com

web: www.kleontas.com

www.thoracomed.gr

mobile: +30 6936202500

Tel.: +30 2310271339

Scientific Director  
2nd Department of Thoracic Surgery  
European Interbalkan Medical Center  
Asclipiou 10, Pilea, ZC 55535, Greece  
Tel.: +30 2310400000

Scientific Director



Επιστημονικός  
Διευθυντής

www.galinos.gr

Την ίδια ημέρα η ασθενής έλαβε εξιτήριο με οδηγίες, ενώ αναμένεται το πόρισμα της διεξοδικής ιστολογικής διερεύνησης ανέδειξε Αδενοκαρκίνωμα του πνεύμονα μέτριας διαφοροποίησης (grade 2) αδενοκυψελιδικού τύπου (acinar) μεγαλύτερης διαμέτρου 4,5εκ., χωρίς διήθηση του υπεζωκότα. Τα χείλη χειρουργικής εκτομής του παρασκευάσματος είναι ελεύθερα νεοπλάσματος. Όλοι οι λεμφαδένες από τις περιοχές 9R, 11R, 8R, 7R, 4R, 2R, καθώς και οι περιβρογχικοί λεμφαδένες είναι ελεύθεροι νεοπλάσματος. Το παθολογοανατομικό στάδιο του καρκινώματος είναι : pT2No.

Thoracic Surgery  
Scientific Director

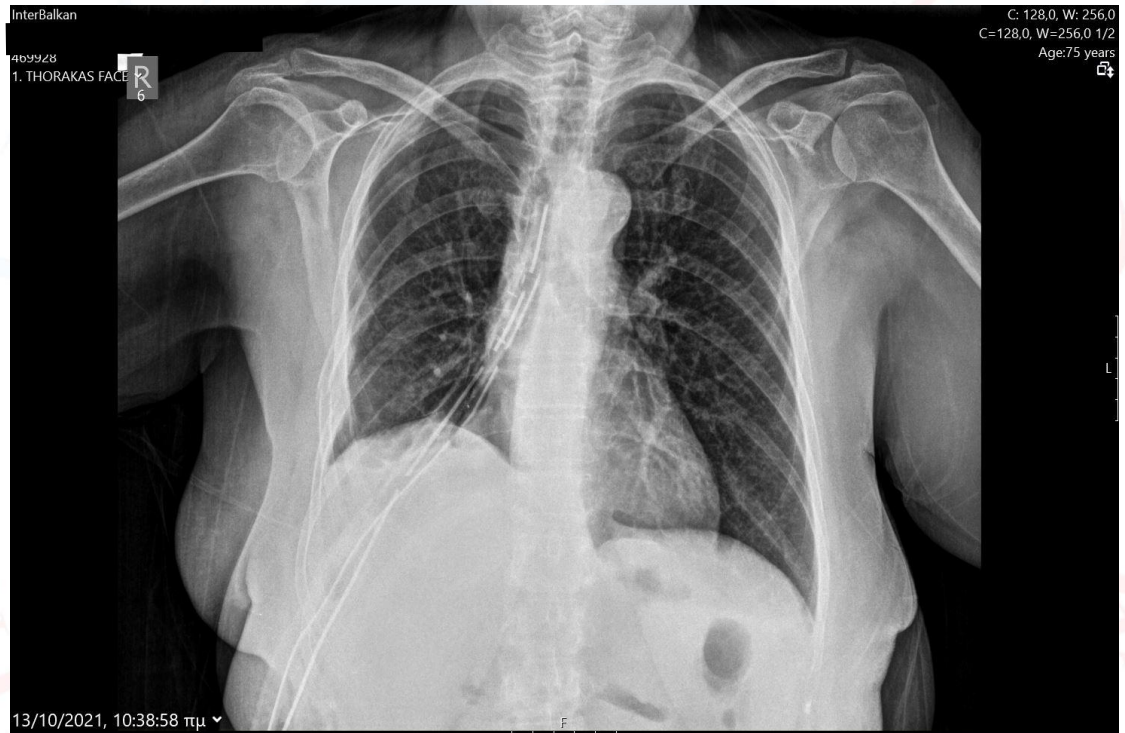


Επιστημονικός  
Υπεύθυνος  
Θωρακοχειρουργικής  
www.iatriko.gr

Expert Team  
Thoracic Services



Εξειδικευμένη Ομάδα  
Θωρακοχειρουργικής  
www.thoracomed.gr



**Μετεγχειρητική ακτινογραφία θώρακος πριν την αφαίρεση των σωλήνων  
θωρακικής παροχέτευσης (13.10.2021)**

### Οδηγίες κατά το εξιτήριο

- Απεικονιστική εκτίμηση
  - Σε 20 μέρες με ακτινογραφία θώρακος (F/P) ή επί κλινικών ενδείξεων
- Σχετικές συστάσεις φαρμακευτικής και λοιπής αγωγής
  - Αντιβιοτική αγωγή (tb Zinadol 500mg 1Χ2 pos για 5 μέρες)
  - Βρογχοδιασταλτική αγωγή (inh Rolenium 500 1Χ2 για 30 μέρες)

Σύμφωνα με το άρθρο 5 του Ν.3418/2005, όπως τροποποιήθηκε από το άρθρο 6 του Ν.3627/2007:

«τα ιατρικά πιστοποιητικά και γνωματεύσεις έχουν το ίδιο κύρος και την ίδια νομική ισχύ ενώπιον όλων των αρχών και υπηρεσιών, ανεξάρτητα από το αν εκδίδονται από ιατρούς που υπηρετούν σε Ν.Π.Δ.Δ. ή Ν.Π.Ι.Δ. ή ιδιώτες ιατρούς.»

ESTS  
Regent



ESTS  
Εκπρόσωπος  
www.ests.org

Thoracic Surgeon



Χειρουργός  
Θώρακος

www.kleontas.com

Δρ Αθανάσιος Κλέωντας

BSc, MD, MSc(ET), MSc(MHSC), Dr(Med)Sc, BTS

Ερμού 73, Θεσσαλονίκη, ΤΚ 54623, Ελλάδα,

e-mail: info@kleontas.com

Ιστότοπο: www.kleontas.com

www.thoracomed.gr

κιν. : +30 6936202500

Τηλ.: +30 2310271339

Επιστημονικός Υπεύθυνος  
Β' Τμήματος Χειρουργικής Θώρακος  
Ιατρικό Διαβαλκανικό Κέντρο Θεσσαλονίκης  
Ασκληπίου 10, Πυλαία, ΤΚ 55535, Ελλάδα  
Τηλ.: +30 2310400000



Dr Athanasios Kleontas

BSc, MD, MSc(ET), MSc(MHSC), Dr(Med)Sc, BTS

73 Ermou, Thessaloniki, ZC 54623, Greece

e-mail: info@kleontas.com

web: www.kleontas.com

www.thoracomed.gr

mobile: +30 6936202500

Tel.: +30 2310271339

Scientific Director  
2nd Department of Thoracic Surgery  
European Interbalkan Medical Center  
Asclipiou 10, Pilea, ZC 55535, Greece  
Tel.: +30 2310400000

Εξαστομικευμένες  
Υπηρεσίες Θωρακοχειρουργικής

Personalized  
Thoracic Services

Scientific Director



Επιστημονικός  
Διευθυντής

www.galinos.gr

Thoracic Surgery  
Scientific Director



Επιστημονικός  
Υπεύθυνος

Θωρακοχειρουργικής

www.iatriko.gr

Expert Team  
Thoracic Services



Εξειδικευμένη Ομάδα  
Θωρακοχειρουργικής

www.thoracomed.gr

ESTS  
Regent



ESTS  
Εκπρόσωπος

www.ests.org

- Αναλγητική αγωγή με απλά αναλγητικά (π.χ. tb Depon max 1gr 1Χ4 pos) ή σε συνδυασμό με μη στεροειδή αντιφλεγμονώδη (tb Xefo 8mg 1Χ2 pos), σταδιακά μειούμενη
- Καθημερινή περιποίηση τραύματος (αντισηψία και αλλαγή επιδεσμικού υλικού) για δύο (2) ημέρες - μετά τις δύο (2) μέρες επιτρέπεται η διαβροχή του τραύματος μετά την επάλειψη του με oint Fucidin
- Σε περίπτωση που παρατηρηθεί κάποια μη αναμενόμενη μεταβολή στην περιοχή του τραύματος (π.χ. αιμορραγία, ερυθρότητα, οίδημα, καυστικό άλγος) ή εκροή υγρού, είναι αναγκαίο να επικοινωνήσετε με τον θεράποντα ιατρό
- Αφαίρεση ραμμάτων ή κλιπς σε 20 μέρες
- Εκτίμηση από ειδικό ογκολόγο για επικουρική θεραπεία
- Επανεκτίμηση από ειδικό χειρουργό θώρακος

Ημερομηνία: 13/02/2021, Ώρα:14.50

Εκ μέρους της ιατρικής ομάδας

- O -

Ιατρός

Δρ ΑΘΑΝΑΣΙΟΣ Δ. ΚΛΕΩΝΤΑΣ

ΧΕΙΡΟΥΡΓΟΣ ΘΩΡΑΚΟΣ BSc, MD, MSc, Dr(Med)Sc, BTS

ΕΡΜΟΥ 73, Τ.Κ 54623 ΘΕΣΣΑΛΟΝΙΚΗ

ΑΦΜ:064880349, Δ' ΔΟΥ ΘΕΣ/ΝΙΚΗΣ

ΑΜΚΑ:21017505633, ΑΜ ΤΣΑΥ:123044

ΤΗΛ: 2310271339 - 6936202500