



Δρ Αθανάσιος Κλέωντας
BSc, MD, MSc, Dr(Med)Sc, BTS
Ερμού 73, Θεσσαλονίκη, ΤΚ 54623, Ελλάδα,
e-mail: info@kleontas.com
Ιστότοπος: www.kleontas.com
κιν.: +30 6936202500
Τηλ.: +30 2310271339

Επιστημονικός Υπεύθυνος
Β' Τμήματος Χειρουργικής Θώρακος
Ιατρικό Διαβαλκανικό Κέντρο Θεσσαλονίκης
Ασκληπιού 10, Πυλαία, ΤΚ 55535, Ελλάδα
Τηλ.: +30 2310400000



Dr Athanasios kleontas
BSc, MD, MSc, Dr(Med)Sc, BTS
73 Ermou, Thessaloniki, ZC 54623, Greece
e-mail: info@kleontas.com
web: www.kleontas.com
mobile: +30 6936202500
Tel.: +30 2310271339

Scientific Director
2nd Department of Thoracic Surgery
European Interbalkan Medical Center
Asclepiou 10, Pilea, ZC 55535, Greece
Tel.: +30 2310400000

Ιατρικό Ενημερωτικό Σημείωμα



Όνοματεπώνυμο Ασθενούς:

Ηλικία: 56

ΑΜΚΑ:

Κλινική: Β' Χειρουργική Κλινική Θώρακος Ιατρικού Διαβαλκανικού Κέντρου

Ημερομηνία Εισαγωγής: 24.02.2021

Ημερομηνία Επέμβασης: 04.03.2021

Ημερομηνία Εξιτηρίου: 11.03.2021



Ιατρική Ομάδα

Χειρουργός Θώρακος: Δρ Αθανάσιος Κλέωντας

Χειρουργός Θώρακος: Δρ Χρήστος Αστερίου

Χειρουργός Θώρακος: Δρ Ανδρέας Ευσταθίου

Αναισθησιολόγος: Δρ Ιωάννης Κολεονίδης

Πνευμονολόγος: Δρ Ηρακλής Τιτόπουλος

Ακτινολόγος: Δρ Δανάη Χουρμούζη

Ογκολόγος: Δρ Σοφία Μπάκα

Πνευμονολόγος: Δρ Ελευθερία Κωνσταντίνου

Καρδιολόγος: Δρ Δημήτριος Κετίκογλου

Εντατικολόγος: Δρ Γεώργιος Δαδούδης

Παθολογοανατόμος: Δρ Θεμιστοκλής Κωνσταντινίδης





Δρ Αθανάσιος Κλέωντας
BSc, MD, MSc, Dr(Med)Sc, BTS
Ερμού 73, Θεσσαλονίκη, ΤΚ 54623, Ελλάδα,
e-mail: info@kleontas.com
Ιστότοπος: www.kleontas.com
κιν.: +30 6936202500
Τηλ.: +30 2310271339



Dr Athanasios kleontas
BSc, MD, MSc, Dr(Med)Sc, BTS
73 Ermou, Thessaloniki, ZC 54623, Greece
e-mail: info@kleontas.com
web: www.kleontas.com
mobile: +30 6936202500
Tel.: +30 2310271339
Scientific Director
2nd Department of Thoracic Surgery
European Interbalkan Medical Center
Asclepiou 10, Pilea, ZC 55535, Greece
Tel.: +30 2310400000

Παρούσα Νόσος: Η ασθενής προσήλθε αιτιώμενη σταδιακά επιδεινούμενο θωρακικό άλγος με συνοδή δύσπνοια και αδυναμία.



Ατομικό Ιστορικό: Κολεκτομή (13.08.2020) και επικουρική ΧΜΘ, αμυγδαλεκτομή, πλαστική ώτων, βλεφαροπλαστική, ήπια υπερλιπιδαιμία, ήπιο άγχος



Αξιολόγηση στο Τμήμα Επειγόντων Περιστατικών

Κλινική εικόνα

Δύσπνοια, αδυναμία, καταβολή, όψη πάσχοντος, καλή θρέψη, καλή επικοινωνία

Ζωτικά σημεία

Αρτηριακή πίεση: 200-110 mmHg

Σφύξεις: 110/min

SpO₂ (με ρινογυάλια 4lt/min): 80%



Αρχικός απεικονιστικός έλεγχος

Αξονική Αγγειογραφία Πνευμόνων (24.02.2021):

Απουσία ελλείμματος πλήρωσης από το στέλεχος της πνευμονικής και τους κλάδους αυτής, ενδεικτικού πνευμονικής εμβολής. Ευμεγέθης εξεργασία, πιθανότερα μεσαλίου, που προβάλλει στην περιοχή του αριστερού πνεύμονα. Η εν λόγω βλάβη εμφανίζει έντονη ανομοιογένεια και ενδεικτικές εγκάρσιες διαστάσεις 12 x 9,5 cm. Συνοδές ατελεκτατικές αλλοιώσεις στο υποκείμενο πνευμονικό παρέγχυμα και πλευριτικές συλλογές άμφω, ιδία αριστερά. Συνιστάται ιστολογική ταυτοποίηση. Υπόπτεζωκοτικές διηθήσεις θαμβής υάλου έμπροσθεν της αριστερής μεσολοβίου σχισμής. Περιορισμένα ινώδη ατελεκτατικά στοιχεία πνευμόνων. Ήπιες εκφυλιστικές αλλοιώσεις ΘΜΣΣ.



Thoracic Surgeon



Χειρουργός Θώρακος

www.kleontas.com

Δρ Αθανάσιος Κλέωντας
BSc, MD, MSc, Dr(Med)Sc, BTS

Ερμού 73, Θεσσαλονίκη, ΤΚ 54623, Ελλάδα,
e-mail: info@kleontas.com
Ιστοτόπος: www.kleontas.com
κιν.: +30 6936202500
Τηλ.: +30 2310271339



Dr Athanasios kleontas
BSc, MD, MSc, Dr(Med)Sc, BTS

73 Ermou, Thessaloniki, ZC 54623, Greece
e-mail: info@kleontas.com
web: www.kleontas.com
mobile: +30 6936202500
Tel.: +30 2310271339

Scientific Director
2nd Department of Thoracic Surgery
European Interbalkan Medical Center
Asclipiou 10, Pilea, ZC 55535, Greece
Tel.: +30 2310400000

Scientific Director



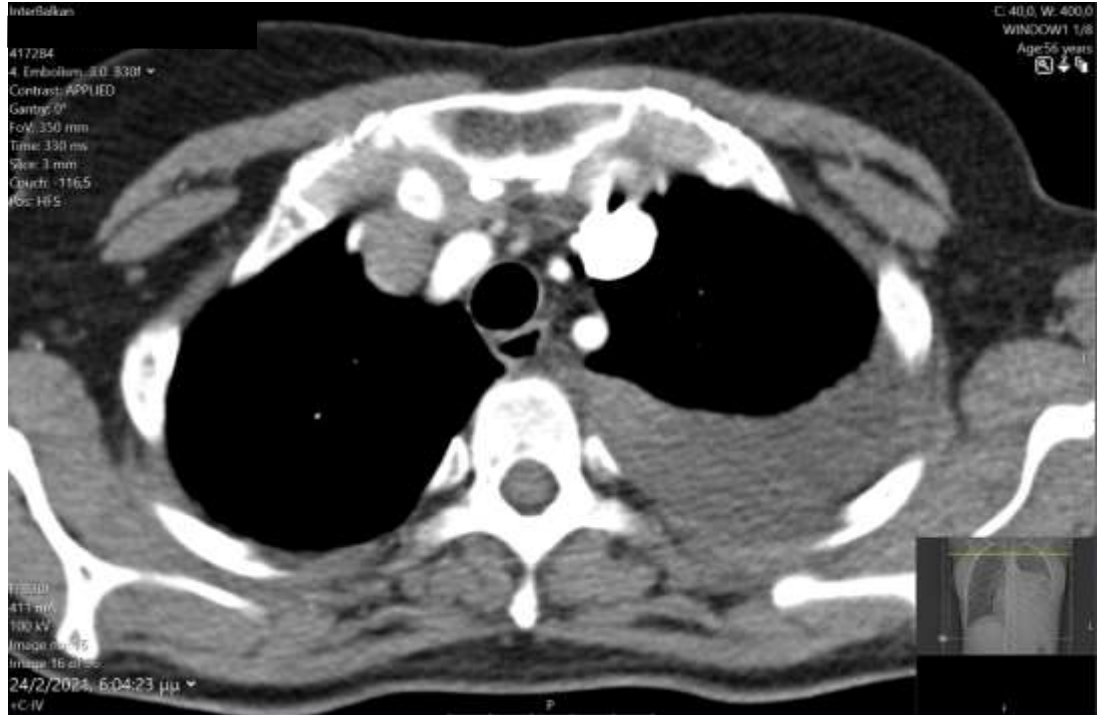
Επιστημονικός Διευθυντής
www.galinos.gr

Managing Director



DataLife

Διαχειριστής
www.datalife.gr



HCTSS
B.C. Secretary

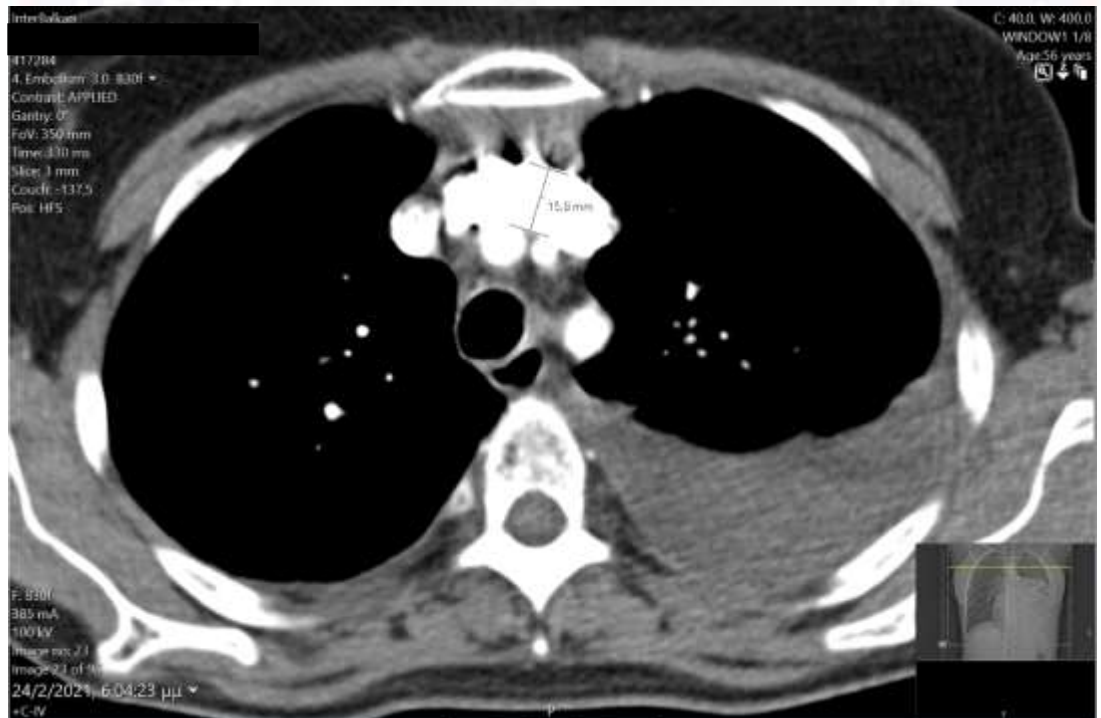


ΕΕΧΘΚΑ
Γραμματέας Ε.Σ.
www.hctss.gr

ESTS
Regent



ESTS
Εκπρόσωπος
www.ests.org



Σύμφωνα με το άρθρο 5 του Ν.3418/2005, όπως τροποποιήθηκε από το άρθρο 6 του Ν.3627/2007: «τα ιατρικά πιστοποιητικά και γνωματεύσεις έχουν το ίδιο κύρος και την ίδια νομική ισχύ ενώπιον όλων των αρχών και υπηρεσιών, ανεξάρτητα από το αν εκδίδονται από ιατρούς που υπηρετούν σε Ν.Π.Δ.Δ. ή Ν.Π.Ι.Δ. ή ιδιώτες ιατρούς.»

Thoracic Surgeon



Χειρουργός
Θώρακος

www.kleontas.com

Δρ Αθανάσιος Κλέωντας
BSc, MD, MSc, Dr(Med)Sc, BTS

Ερμού 73, Θεσσαλονίκη, ΤΚ 54623, Ελλάδα,
e-mail: info@kleontas.com
Ιστότοπος: www.kleontas.com
κιν. : +30 6936202500
Τηλ.: +30 2310271339



Dr Athanasios kleontas
BSc, MD, MSc, Dr(Med)Sc, BTS

73 Ermou, Thessaloniki, ZC 54623, Greece
e-mail: info@kleontas.com
web: www.kleontas.com
mobile: +30 6936202500
Tel.: +30 2310271339

Scientific Director
2nd Department of Thoracic Surgery
European Interbalkan Medical Center
Asclepiou 10, Pilea, ZC 55535, Greece
Tel.: +30 2310400000

Scientific Director

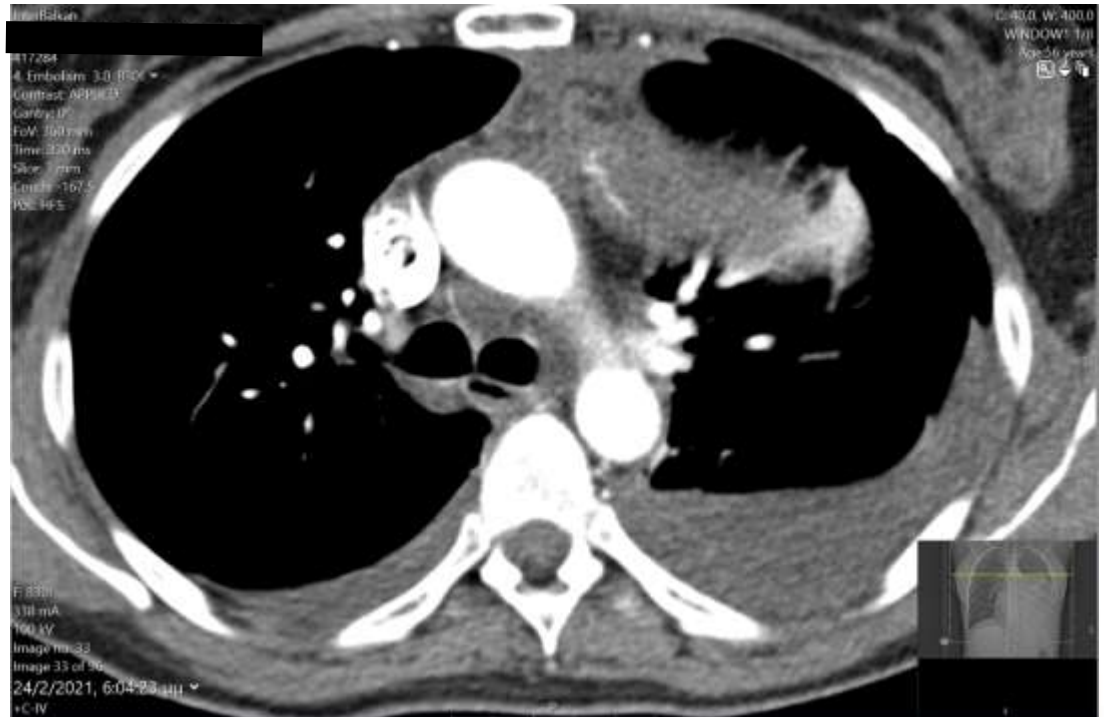


Επιστημονικός
Διευθυντής
www.galinos.gr

Managing Director



DataLife
Διαχειριστής
www.datalife.gr



HCTSS
B.C. Secretary

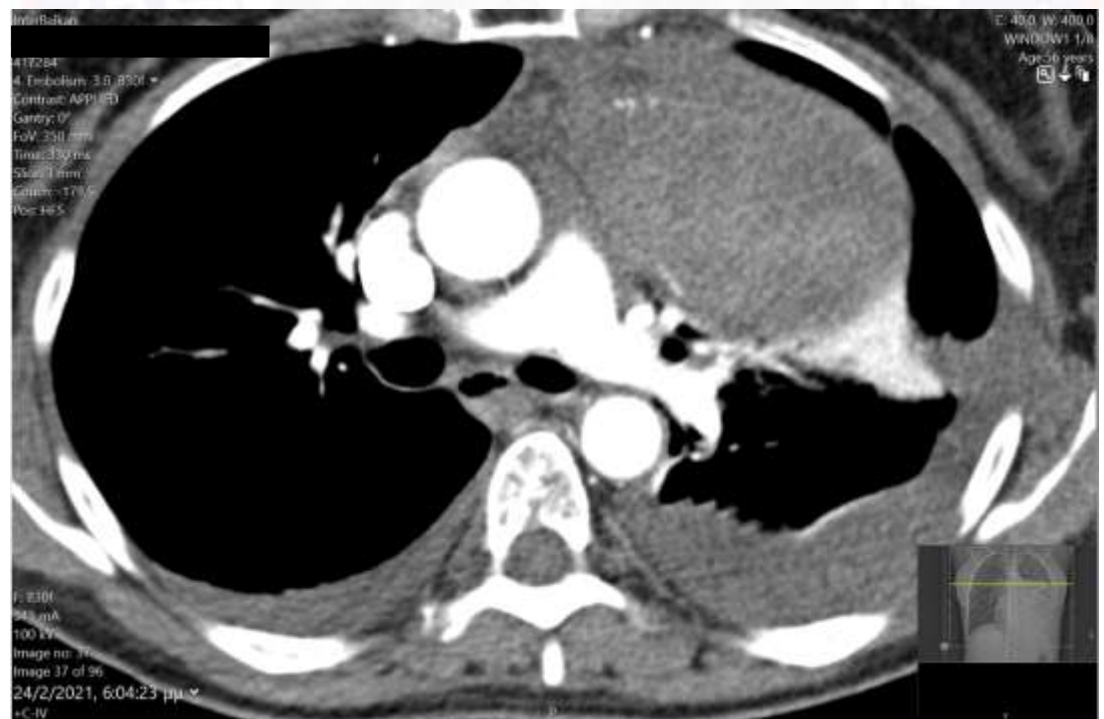


ΕΕΧΘΚΑ
Γραμματέας Ε.Σ.
www.hctss.gr

ESTS
Regent



ESTS
Εκπρόσωπος
www.ests.org



Σύμφωνα με το άρθρο 5 του Ν.3418/2005, όπως τροποποιήθηκε από το άρθρο 6 του Ν.3627/2007:
«τα ιατρικά πιστοποιητικά και γνωματεύσεις έχουν το ίδιο κύρος και την ίδια νομική ισχύ ενώπιον όλων των αρχών
και υπηρεσιών, ανεξάρτητα από το αν εκδίδονται από ιατρούς που υπηρετούν σε Ν.Π.Δ.Δ. ή Ν.Π.Ι.Δ. ή ιδιώτες ιατρούς.»

Thoracic Surgeon



Χειρουργός
Θώρακος

www.kleontas.com

Δρ Αθανάσιος Κλέωντας
BSc, MD, MSc, Dr(Med)Sc, BTS

Ερμού 73, Θεσσαλονίκη, ΤΚ 54623, Ελλάδα,
e-mail: info@kleontas.com
Ιστότοπος: www.kleontas.com
κιν.: +30 6936202500
Τηλ.: +30 2310271339



Dr Athanasios kleontas
BSc, MD, MSc, Dr(Med)Sc, BTS

73 Ermou, Thessaloniki, ZC 54623, Greece
e-mail: info@kleontas.com
web: www.kleontas.com
mobile: +30 6936202500
Tel.: +30 2310271339

Scientific Director
2nd Department of Thoracic Surgery
European Interbalkan Medical Center
Asclepiou 10, Pilea, ZC 55535, Greece
Tel.: +30 2310400000

Scientific Director

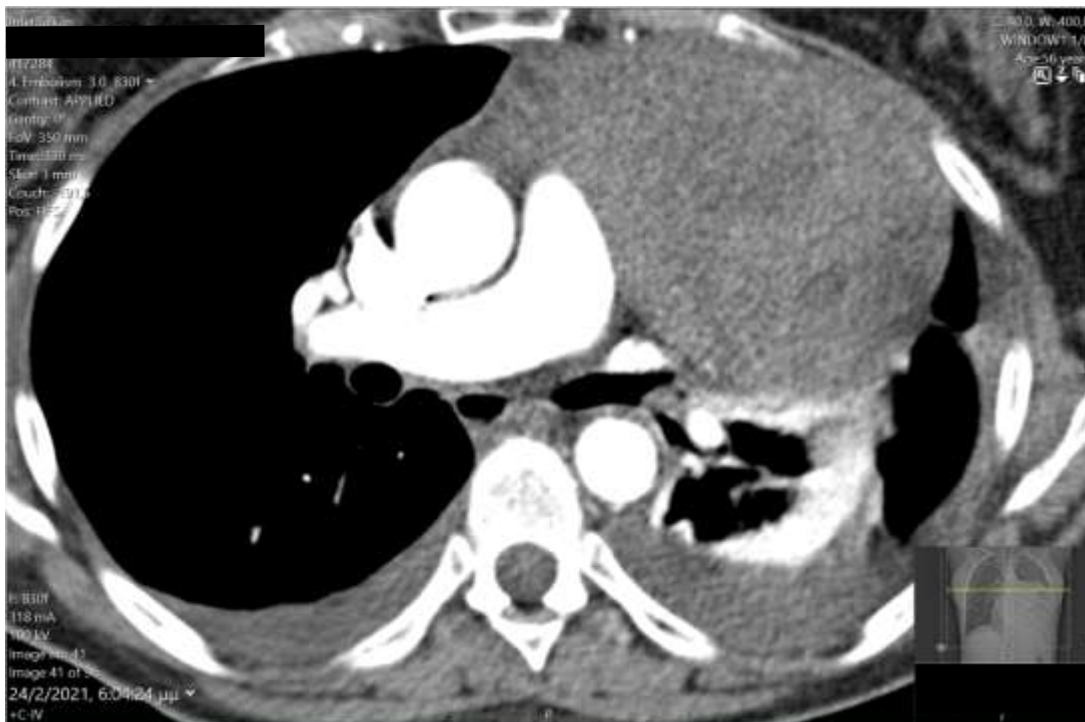

Επιστημονικός
Διευθυντής
www.galinos.gr

Managing Director



DataLife
Διαχειριστής
www.datalife.gr



HCTSS
B.C. Secretary

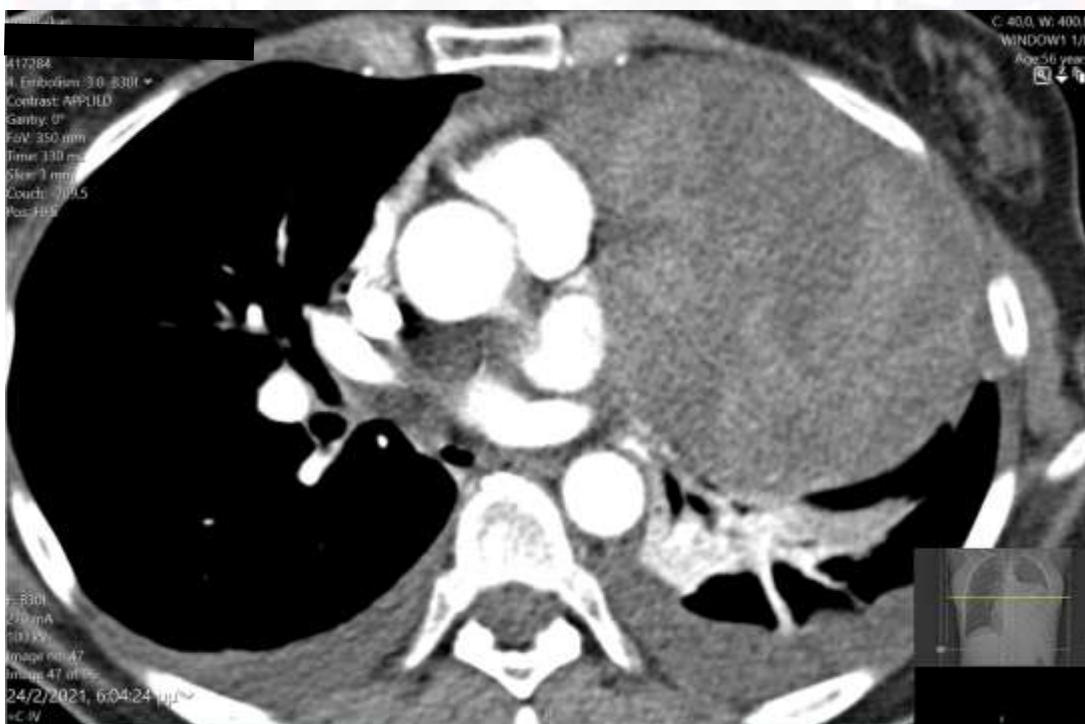


ΕΕΧΘΚΑ
Γραμματέας Ε.Σ.
www.hctss.gr

ESTS
Regent



ESTS
Εκπρόσωπος
www.ests.org



Σύμφωνα με το άρθρο 5 του Ν.3418/2005, όπως τροποποιήθηκε από το άρθρο 6 του Ν.3627/2007:
"για ιατρικά πιστοποιητικά και γνωματεύσεις έχουν το ίδιο κύρος και την ίδια νομική ισχύ ενώπιον όλων των αρχών
και υπηρεσιών, ανεξάρτητα από το αν εκδίδονται από ιατρούς που υπηρετούν σε Ν.Π.Δ.Δ. ή Ν.Π.Ι.Δ. ή ιδιώτες ιατρούς."

Thoracic Surgeon



Χειρουργός Θώρακος

www.kleontas.com

Δρ Αθανάσιος Κλέωντας
BSc, MD, MSc, Dr(Med)Sc, BTS

Ερμού 73, Θεσσαλονίκη, ΤΚ 54623, Ελλάδα,
e-mail: info@kleontas.com
Ιστότοπος: www.kleontas.com
κιν.: +30 6936202500
Τηλ.: +30 2310271339



Dr Athanasios kleontas
BSc, MD, MSc, Dr(Med)Sc, BTS

73 Ermou, Thessaloniki, ZC 54623, Greece
e-mail: info@kleontas.com
web: www.kleontas.com
mobile: +30 6936202500
Tel.: +30 2310271339

Scientific Director
2nd Department of Thoracic Surgery
European Interbalkan Medical Center
Asclipiou 10, Pilea, ZC 55535, Greece
Tel.: +30 2310400000

Scientific Director

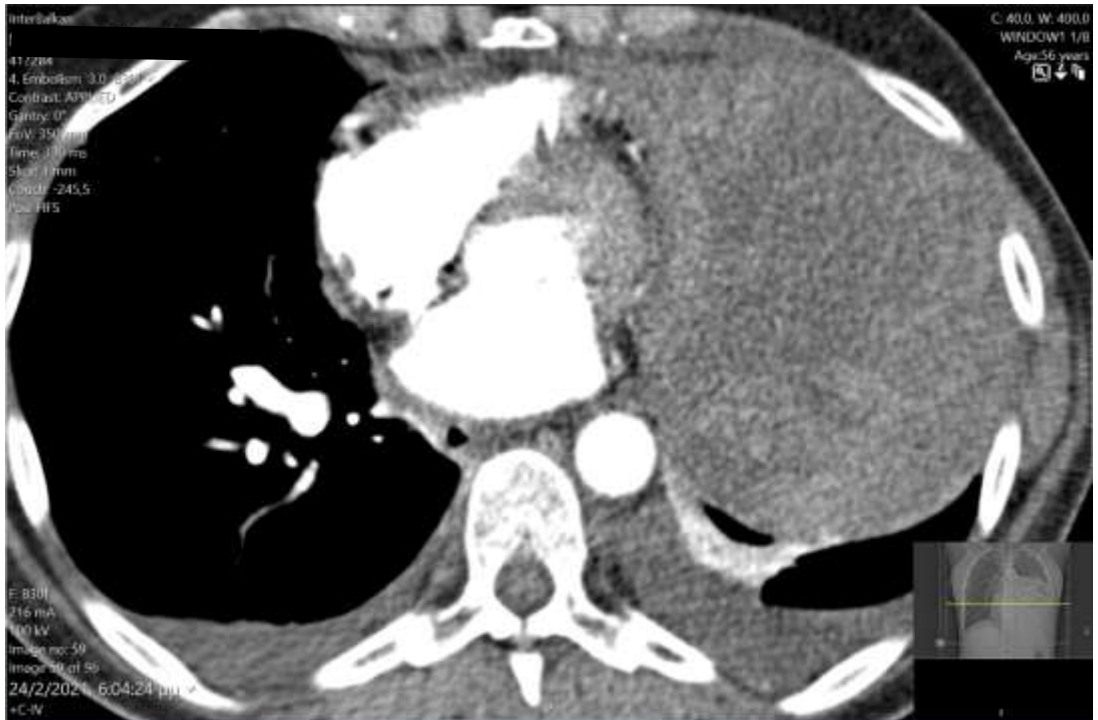

Επιστημονικός Διευθυντής
www.galinos.gr

Managing Director



DataLife
Διαχειριστής
www.datalife.gr



HCTSS
B.C. Secretary

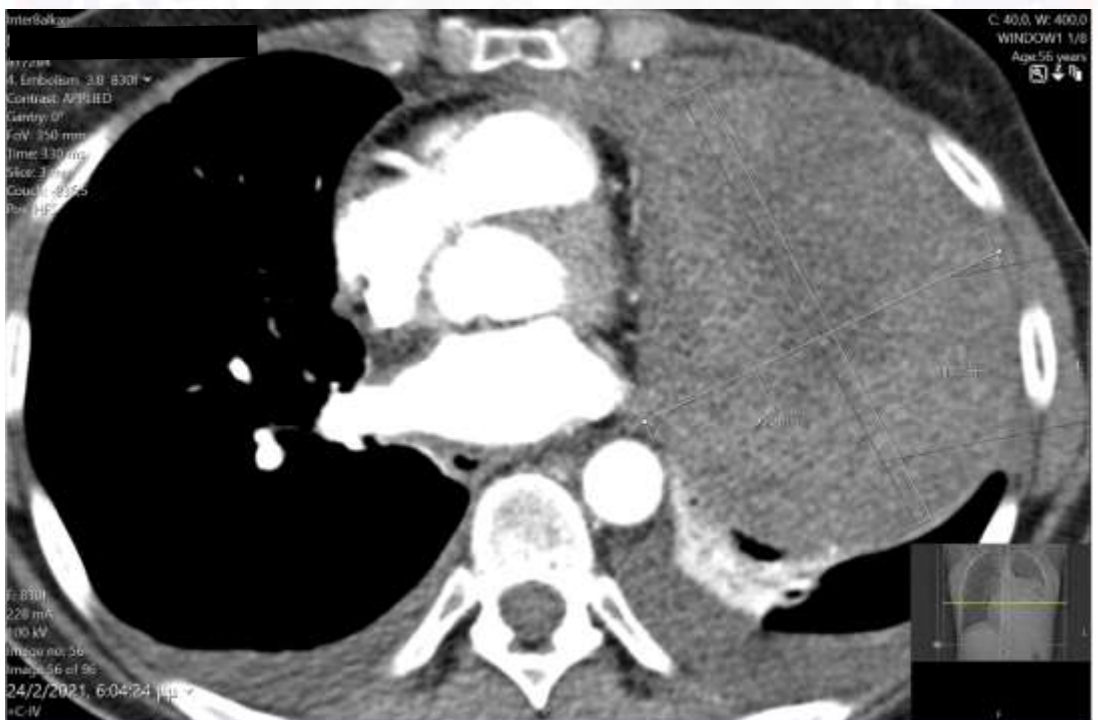

ΕΕΧΘΚΑ
Γραμματέας Ε.Σ.
www.hctss.gr

ESTS
Regent



ESTS
Εκπρόσωπος
www.ests.org



Σύμφωνα με το άρθρο 5 του Ν.3418/2005, όπως τροποποιήθηκε από το άρθρο 6 του Ν.3627/2007:
"για ιατρικά πιστοποιητικά και γνωματεύσεις έχουν το ίδιο κύρος και την ίδια νομική ισχύ ενώπιον όλων των αρχών και υπηρεσιών, ανεξάρτητα από το αν εκδίδονται από ιατρούς που υπηρετούν σε Ν.Π.Δ.Δ. ή Ν.Π.Ι.Δ. ή ιδιώτες ιατρούς."

Thoracic Surgeon



Χειρουργός
Θώρακος

www.kleontas.com

Δρ Αθανάσιος Κλέωντας
BSc, MD, MSc, Dr(Med)Sc, BTS

Ερμού 73, Θεσσαλονίκη, ΤΚ 54623, Ελλάδα,
e-mail: info@kleontas.com
Ιστότοπος: www.kleontas.com
κιν. : +30 6936202500
Τηλ.: +30 2310271339



Dr Athanasios kleontas
BSc, MD, MSc, Dr(Med)Sc, BTS

73 Ermou, Thessaloniki, ZC 54623, Greece
e-mail: info@kleontas.com
web: www.kleontas.com
mobile: +30 6936202500
Tel.: +30 2310271339

Scientific Director
2nd Department of Thoracic Surgery
European Interbalkan Medical Center
Asclipiou 10, Pileia, ZC 55535, Greece
Tel.: +30 2310400000

Scientific Director



Επιστημονικός
Διευθυντής

www.galinos.gr

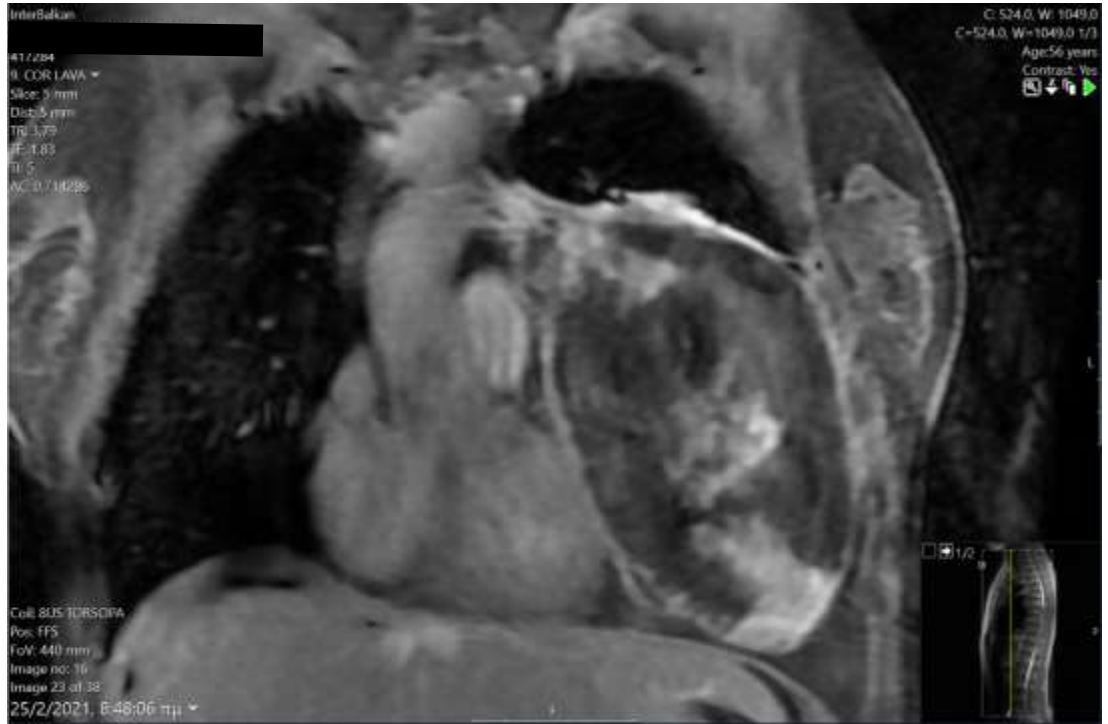
Managing Director



DataLife

Διαχειριστής

www.datalife.gr



HCTSS
B.C. Secretary

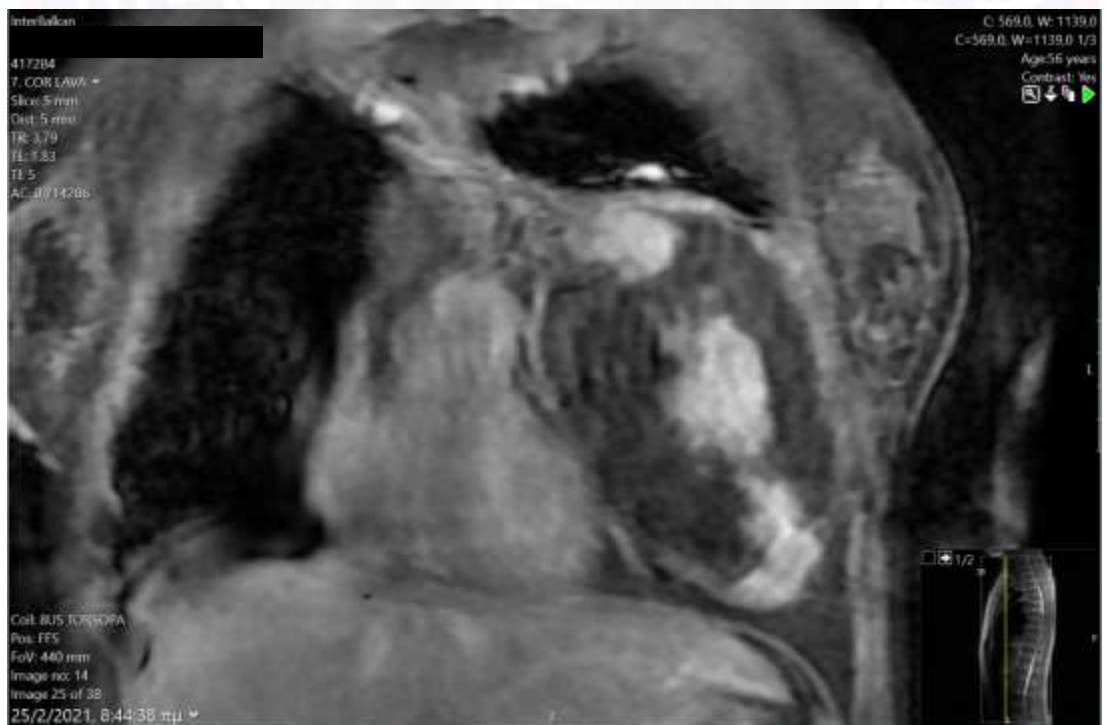


ΕΕΧΘΚΑ
Γραμματέας Ε.Σ.
www.hctss.gr

ESTS
Regent



ESTS
Εκπρόσωπος
www.ests.org



Σύμφωνα με το άρθρο 5 του Ν.3418/2005, όπως τροποποιήθηκε από το άρθρο 6 του Ν.3627/2007:
"τα ιατρικά πιστοποιητικά και γνωματεύσεις έχουν το ίδιο κύρος και την ίδια νομική ισχύ ενώπιον όλων των αρχών
και υπηρεσιών, ανεξάρτητα από το αν εκδίδονται από ιατρούς που υπηρετούν σε Ν.Π.Δ.Δ. ή Ν.Π.Ι.Δ. ή ιδιώτες ιατρούς."

Thoracic Surgeon



Χειρουργός
Θώρακος

www.kleontas.com

Δρ Αθανάσιος Κλέωντας
BSc, MD, MSc, Dr(Med)Sc, BTS

Ερμού 73, Θεσσαλονίκη, ΤΚ 54623, Ελλάδα,
e-mail: info@kleontas.com
Ιατότοπος: www.kleontas.com
κιν. : +30 6936202500
Τηλ.: +30 2310271339

Επιστημονικός Υπεύθυνος
Β' Τμήματος Χειρουργικής Θώρακος
Ιατρικό Διαβαλκανικό Κέντρο Θεσσαλονίκης
Ασκληπείου 10, Πυλαία, ΤΚ 55535, Ελλάδα
Τηλ.: +30 2310400000



Dr Athanasios kleontas
BSc, MD, MSc, Dr(Med)Sc, BTS

73 Ermou, Thessaloniki, ZC 54623, Greece
e-mail: info@kleontas.com
web: www.kleontas.com
mobile: +30 6936202500
Tel.: +30 2310271339

Scientific Director
2nd Department of Thoracic Surgery
European Interbalkan Medical Center
Asclipiou 10, Pilea, ZC 55535, Greece
Tel.: +30 2310400000

Scientific Director



Επιστημονικός
Διευθυντής

www.galinos.gr

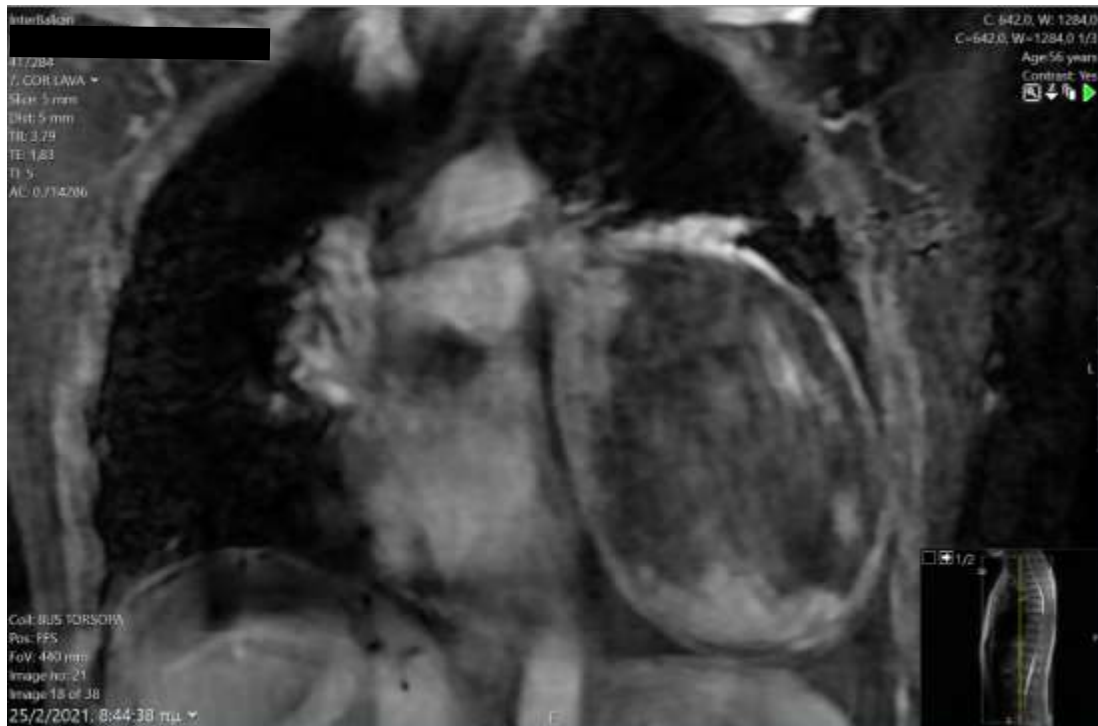
Managing Director



DataLife

Διαχειριστής

www.datalife.gr



HCTSS
B.C. Secretary

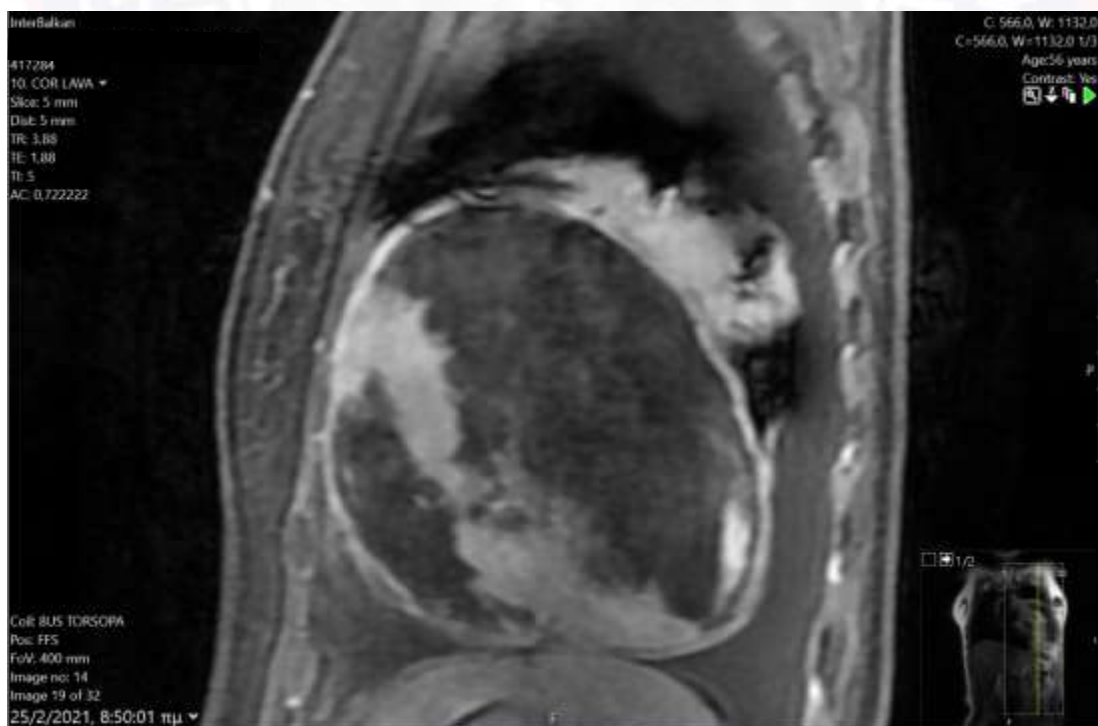


ΕΕΧΘΚΑ
Γραμματέας Ε.Σ.
www.hctss.gr

ESTS
Regent



ESTS
Εκπρόσωπος
www.ests.org



Σύμφωνα με το άρθρο 5 του Ν.3418/2005, όπως τροποποιήθηκε από το άρθρο 6 του Ν.3627/2007:
"τα ιατρικά πιστοποιητικά και γνωματεύσεις έχουν το ίδιο κύρος και την ίδια νομική ισχύ ενώπιον όλων των αρχών
και υπηρεσιών, ανεξάρτητα από το αν εκδίδονται από ιατρούς που υπηρετούν σε Ν.Π.Δ.Δ. ή Ν.Π.Ι.Δ. ή ιδιώτες ιατρούς."

Thoracic Surgeon



Χειρουργός
Θώρακος
www.kleontas.com

Δρ Αθανάσιος Κλέωντας

BSc, MD, MSc, Dr(Med)Sc, BTS

Ερμού 73, Θεσσαλονίκη, ΤΚ 54623, Ελλάδα,
e-mail: info@kleontas.com
Ιστότοπος: www.kleontas.com
κιν. : +30 6936202500
Τηλ.: +30 2310271339

Επιστημονικός Υπεύθυνος
B' Τμήματος Χειρουργικής Θώρακος
Ιατρικό Διαβαλκανικό Κέντρο Θεσσαλονίκης
Ασκληπιού 10, Πυλαία, ΤΚ 55535, Ελλάδα
Τηλ.: +30 2310400000



Dr Athanasios kleontas

BSc, MD, MSc, Dr(Med)Sc, BTS

73 Ermou, Thessaloniki, ZC 54623, Greece
e-mail: info@kleontas.com
web: www.kleontas.com
mobile: +30 6936202500
Tel.: +30 2310271339

Scientific Director
2nd Department of Thoracic Surgery
European Interbalkan Medical Center
Asclipiou 10, Pilea, ZC 55535, Greece
Tel.: +30 2310400000

Scientific Director

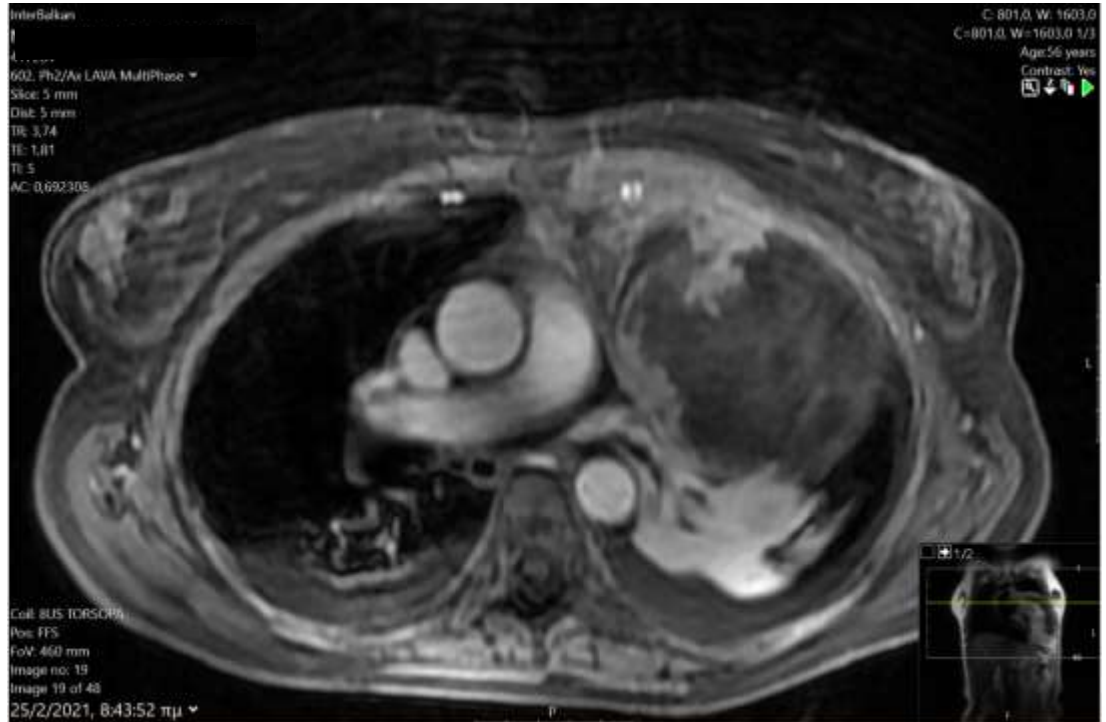


Επιστημονικός
Διευθυντής
www.galinos.gr

Managing Director



DataLife
Διαχειριστής
www.datalife.gr



HCTSS
B.C. Secretary

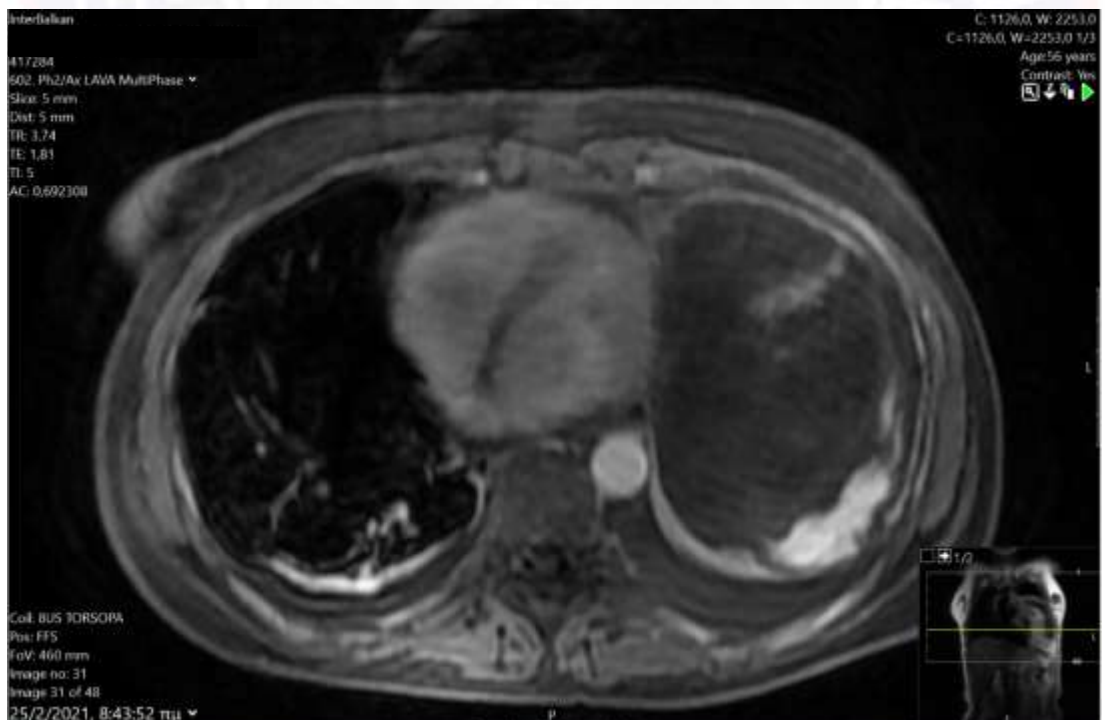


ΕΕΧΘΚΑ
Γραμματέας Ε.Σ.
www.hctss.gr

ESTS
Regent



ESTS
Εκπρόσωπος
www.ests.org



Σύμφωνα με το άρθρο 5 του Ν.3418/2005, όπως τροποποιήθηκε από το άρθρο 6 του Ν.3627/2007:
"τα ιατρικά πιστοποιητικά και γνωματεύσεις έχουν το ίδιο κύρος και την ίδια νομική ισχύ ενώπιον όλων των αρχών
και υπηρεσιών, ανεξάρτητα από το αν εκδίδονται από ιατρούς που υπηρετούν σε Ν.Π.Δ.Δ. ή Ν.Π.Ι.Δ. ή ιδιώτες ιατρούς."



Δρ Αθανάσιος Κλέωντας
BSc, MD, MSc, Dr(Med)Sc, BTS
Ερμού 73, Θεσσαλονίκη, ΤΚ 54623, Ελλάδα,
e-mail: info@kleontas.com
Ιστότοπος: www.kleontas.com
κιν.: +30 6936202500
Τηλ.: +30 2310271339



Dr Athanasios kleontas
BSc, MD, MSc, Dr(Med)Sc, BTS
73 Ermou, Thessaloniki, ZC 54623, Greece
e-mail: info@kleontas.com
web: www.kleontas.com
mobile: +30 6936202500
Tel.: +30 2310271339

Scientific Director
2nd Department of Thoracic Surgery
European Interbalkan Medical Center
Asclipiou 10, Pilea, ZC 55535, Greece
Tel.: +30 2310400000

Αιματολογικός και Βιοχημικός εργαστηριακός έλεγχος (01.12.2020):

WBC: 13060 K/μl - Αιματοκρίτης: 27.1 %

Κρεατινίνη: 0.9 mg/dl - Ουρία: 48 mg/dl

D-dimers: 3.38 μg/dl – HS Τροπονίνη: 19.50 pg/ml -



Αρχική αξιολόγηση

Από την αρχική διερεύνηση των απεικονιστικών και κλινικοεργαστηριακών ευρημάτων διαπιστώθηκαν η ευμεγέθης εξεργασία (12 x 9,5 cm), που προβάλλει στην περιοχή του αριστερού ημιθωρακίου και προκαλεί την συμπίεση και ατελεκτασία σε μεγάλη έκταση του αριστερού πνεύμονα, η αμφοτερόπλευρη πλευριτική συλλογή, η αναιμία, η λευκοκυττάρωση και η ήπια αύξηση των δ-διμερών και της τροπονίνης. Με βάση αυτά τα δεδομένα αποφασίστηκε η περαιτέρω διερεύνηση με την διενέργεια διατοιχωματικής βιοψίας της μάζας υπό απεικονιστική καθοδήγηση με αξονικό τομογράφο και η παροχέτευση της πλευριτικής συλλογής του αριστερού ημιθωρακίου. Παράλληλα ξεκίνησε υποστηρικτική και συμπτωματική θεραπεία με χορήγηση οξυγόνου και αναλγητικών.

Διαγνωστικά ευρήματα

Η διατοιχωματική βιοψία ανέδειξε ευρήματα συμβατά με θύμωμα, ο τύπος του οποίου δεν ήταν δυνατόν να καθοριστεί απόλυτα, ωστόσο προσλάμβανε χαρακτηρισες θυμώματος τύπου Β2. Η θωρακοκέντηση του αριστερού ημιθωρακίου ανέδειξε οροαιματηρό πλευριτικό υγρό, η κυτταρολογική εξέταση του οποίου ήταν αρνητική για κακοήθεια. Εν τω μεταξύ ο αιματοκρίτης μειώθηκε σε 21.9% και η ασθενής μεταγγίστηκε με δύο μονάδες συμπυκνωμένων ερυθρών αιμοσφαιρίων.



Δρ Αθανάσιος Κλέωντας
BSc, MD, MSc, Dr(Med)Sc, BTS
Ερμού 73, Θεσσαλονίκη, ΤΚ 54623, Ελλάδα,
e-mail: info@kleontas.com
Ιστότοπος: www.kleontas.com
κιν. : +30 6936202500
Τηλ.: +30 2310271339



Dr Athanasios kleontas
BSc, MD, MSc, Dr(Med)Sc, BTS
73 Ermou, Thessaloniki, ZC 54623, Greece
e-mail: info@kleontas.com
web: www.kleontas.com
mobile: +30 6936202500
Tel.: +30 2310271339
Scientific Director
2nd Department of Thoracic Surgery
European Interbalkan Medical Center
Asclepiou 10, Pilea, ZC 55535, Greece
Tel.: +30 2310400000



Προεγχειρητικός έλεγχος

2D – 3D Διαθωρακικό Υπερηχοκαρδιογράφημα (02.03.2021):

Ρυθμός → Φλεβοκομβική ταχυκαρδία (175 bpm) Α.Π. 117/70mmHg.

Κόλποι-Κοιλίες → Φυσιολογικές διαστάσεις και όγκοι καρδιακών κοιλοτήτων με φυσιολογικό πάχος τοιχωμάτων της αριστερής κοιλίας και φυσιολογική συστολική λειτουργικότητα αυτής (EF 65%).

Βαλβίδες → Χωρίς δομικές αλλοιώσεις. Έγχρωμο DOPPLER / TDI → Φυσιολογικές διαβαλβιδικές ροές βαλβίδων και φυσιολογική διαστολική λειτουργικότητα αριστερής κοιλίας.

Περικάρδιο: Ελεύθερο.

Επικοινωνίες δεν παρατηρούνται. Φυσιολογική ροή δια του ισθμού αορτής. Φυσιολογική συστολική λειτουργικότητα δεξιάς κοιλίας EF > 55%. Global Longitudinal Strain LV: - 18% Παρατηρείται περίξ του αριστερού κόλπου εξωγενές μόρφωμα που περιβάλλει τον αριστερό κόλπο χωρίς συμπίεση αυτού.

ΣΥΜΠΕΡΑΣΜΑ: Φυσιολογικά ευρήματα. Παρατηρείται περίξ του αριστερού κόλπου εξωγενές μόρφωμα που περιβάλλει τον αριστερό κόλπο χωρίς συμπίεση αυτού.



Διαγνωστικό πλάνο

Συνοψίζοντας κι ιεραρχώντας τα ευρήματα της ασθενούς, αποφασίστηκαν στα πλαίσια άτυπου ογκολογικού συμβουλίου αρχικά η χειρουργική εξαίρεση της βλάβης του αριστερού ημιθωρακίου σε συνδυασμό με εκτεταμένη, τυπική θυμεκτομή και η παροχέτευση των πλευριτικών συλλογών αμφοτερόπλευρα καθώς και η μετεγχειρητική βρογχοσκόπηση για την ενδοβρογχική αποσυμφόρηση του συμπιεσμένου αριστερού πνεύμονα με σκοπό την πλήρη επανέκπτυξή του. Αναλόγως των ιστολογικών ευρημάτων θα επανεκτιμηθεί και θα αποφασιστεί το ενδεχόμενο επικουρικής θεραπείας. Η ασθενής και το οικείο της περιβάλλον ενημερώθηκαν για το διαγνωστικό πλάνο και τις πιθανές επιπλοκές και η ασθενής συμφώνησε με την ενυπόγραφη συγκατάθεσή της.





Δρ Αθανάσιος Κλέωντας
BSc, MD, MSc, Dr(Med)Sc, BTS
Ερμού 73, Θεσσαλονίκη, ΤΚ 54623, Ελλάδα,
e-mail: info@kleontas.com
Ιστότοπος: www.kleontas.com
κιν.: +30 6936202500
Τηλ.: +30 2310271339



Dr Athanasios kleontas
BSc, MD, MSc, Dr(Med)Sc, BTS
73 Ermou, Thessaloniki, ZC 54623, Greece
e-mail: info@kleontas.com
web: www.kleontas.com
mobile: +30 6936202500
Tel.: +30 2310271339
Scientific Director
2nd Department of Thoracic Surgery
European Interbalkan Medical Center
Asclipiou 10, Pilea, ZC 55535, Greece
Tel.: +30 2310400000

Χειρουργική ένδειξη παρέμβασης: : Γιγάντιος όγκος προσθίου μεσοθωρακίου και αριστερού ημιθωρακίου, αμφοτερόπλευρη πλευριτική συλλογή

Είδος αναισθησίας: Γενική με απλό τραχειοσωλήνα

Χειρουργείο: Προσπέλαση με μέση στερνοτομή και αριστερή hemiclamshell, πλήρης εξαίρεση του όγκου του προσθίου μεσοθωρακίου και αριστερού ημιθωρακίου, εκτεταμένη θυμεκτομή, μερική περικαρδιακτομή (αποκατάσταση με fenestrated βόειο περικάρδιο) και παροχέτευση της αμφοτερόπλευρης πλευριτικής συλλογής



Πρακτικό εγχείρησης

Σύνδεση ασθενούς σε μη επεμβατικό καρδιοαναπνευστικό monitoring. Χορήγηση αναλγησίας και εισαγωγή στην αναισθησία. Τοποθέτηση αρτηριακής γραμμής στο αριστερό άνω άκρο, φλεβικής γραμμής στη δεξιά σφαγίτιδα φλέβα και διουρηθρική τοποθέτηση ουροκαθετήρα κύστεως. Διασωλήνωση με απλού αυλού τραχειοσωλήνα.

Τοποθέτηση ασθενούς σε ύπτια θέση. Αποστείρωση χειρουργικού πεδίου με διάλυμα ιωδιούχου ποβιδόνης και επικάλυψη γειτονικής περιοχής με άσηπτα οθόνια.

Διενέργεια τυπικής μέσης στερνοτομής και επισκόπηση του προσθίου μεσοθωρακίου. Αναγνωρίζεται υπολειμματικός θύμος αδένας που συνέχεται με τον ανώτερο αριστερό μεσοθωρακικό υπεζωκότα. Διανοίγονται οι μεσοθωρακικοί υπεζωκότες αμφοτερόπλευρα κι αναδεικνύεται η σύνδεση του θύμου αδένα με την μάζα του αριστερού ημιθωρακίου που συνδέεται στερεά με το αριστερό προσθιοπλάγιο τμήμα του περικαρδίου. Ο όγκος εκτείνεται από το διάφραγμα μέχρι το αορτικό τόξο και προκαλεί σχεδόν πλήρη ατελεκτασία του αριστερού πνεύμονα. Αναγνωρίζεται το δεξιό φρενικό νεύρο και ξεκινάει η παρασκευή en block του περιθυμικού και προπερικαρδιακού λίπους μαζί με τον θύμο αδένα με απογύμνωση της ανωνύμου φλέβας και συναφαίρεση των δύο άνω πόλων του θύμου μέχρι τον θυμοθυρεοειδικό σύνδεσμο. Αναγνωρίζεται ευμεγέθους αρτηριακός κλάδος της δεξιάς μαστικής αρτηρίας που αποτελεί το κύριο τροφοφόρο αγγείο της μάζας, ενώ η φλεβική αποχέτευση της μάζας εκβάλλει στη συμβολή της ημιαζύγου φλέβας στην ανώνυμη φλέβα. Διενεργείται πλήρης εξαίρεση του θύμου αδένα και του προπερικαρδιακού λίπους. Λόγω στερεής σύμφυσης του όγκου με το αριστερό πλάγιο τμήμα του περικαρδίου κι αδυναμίας αναγνώρισης του αριστερού φρενικού νεύρου, αποφασίζεται και διενεργείται η επέκταση της στερνοτομής προς το αριστερό ημιθωράκιο κατά hemiclamshell.



Thoracic Surgeon



Χειρουργός
Θώρακος

www.kleontas.com

Δρ Αθανάσιος Κλέωντας
BSc, MD, MSc, Dr(Med)Sc, BTS

Ερμού 73, Θεσσαλονίκη, ΤΚ 54623, Ελλάδα,

e-mail: info@kleontas.com

Ιστότοπος: www.kleontas.com

κιν. : +30 6936202500

Τηλ.: +30 2310271339

Επιστημονικός Υπεύθυνος
B' Τμήματος Χειρουργικής Θώρακος
Ιατρικό Διαβαλκανικό Κέντρο Θεσσαλονίκης
Ασκληπιού 10, Πυλαία, ΤΚ 55535, Ελλάδα
Τηλ.: +30 2310400000



Dr Athanasios kleontas
BSc, MD, MSc, Dr(Med)Sc, BTS

73 Ermou, Thessaloniki, ZC 54623, Greece

e-mail: info@kleontas.com

web: www.kleontas.com

mobile: +30 6936202500

Tel.: +30 2310271339

Scientific Director
2nd Department of Thoracic Surgery
European Interbaikan Medical Center
Asclipiou 10, Pilea, ZC 55535, Greece
Tel.: +30 2310400000

Scientific Director



Επιστημονικός
Διευθυντής

www.galinos.gr

Managing Director



DataLife

Διαχειριστής

www.datalife.gr

HCTSS
B.C. Secretary



ΕΕΧΘΚΑ
Γραμματέας Ε.Σ.
www.hctss.gr

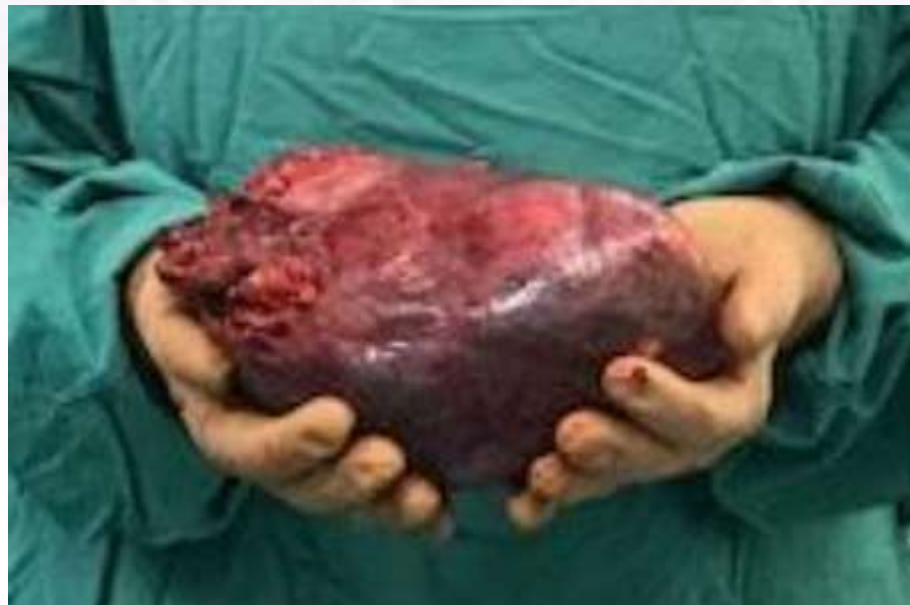ESTS
Regent



ESTS
Εκπρόσωπος
www.ests.org

Διενεργείται διάνοιξη του περικαρδίου, παροχέτευση αρκετής ποσότητας περικαρδιακού υγρού κι εκτομή του πρόσθιου κι αριστερού πλάγιου τμήματός του μέχρι την αναγνώριση του αριστερού φρενικού νεύρου. Πολύ προσεκτικά λύνονται ήπιες, πολλαπλές, μαλακές συμφύσεις του όγκου με το διάφραγμα και τον τοιχωματικό υπεζωκότα και με οδηγό το αριστερό φρενικό νεύρο εκτέμνεται το περικάρδιο en block με τον όγκο. Εξαιρείται πλήρως όγκος κι αποστέλλεται στο παθολογοανατομικό εργαστήριο. Παροχετεύονται οι πλευριτικές συλλογές αμφοτερόπλευρα κι ολοκληρώνεται η αφαίρεση του προπερικαρδιακού λίπους μέχρι το διάφραγμα. Αποστέλλεται ταχεία βιοψία των ορίων του εκτομηθέντος περικαρδίου και του προπερικαρδιακού λίπους. Μέσω τηλεφωνικής επικοινωνίας, το παθολογοανατομικό εργαστήριο ενημερώνει ότι η μικροσκοπική διερεύνηση δεν αναδεικνύει στοιχεία νεοπλασματικής νόσου.

Με την εφαρμογή θετικών πιέσεων στον αναπνευστήρα, επιχειρείται κι επιτυγχάνεται η μερική αλλά μη πλήρης επανέκπτυξη του αριστερού πνεύμονα. Διενεργείται επιμελής αιμόσταση και κάλυψη των $\frac{3}{4}$ του περικαρδίου με βόειο fenestrated περικάρδιο προς αποφυγή εμφάνισης καρδιακής κήλης. Τοποθέτηση δύο σωλήνων θωρακικής (υπεζωκοτικής) παροχέτευσης 36Fr, ένας σε κάθε ημιθωράκιο κι έναν 3^ο σωλήνα στο μεσοθωράκιο. Καθήλωση των σωλήνων στο δέρμα με ράμμα δέρματος Silk N^ο, και σύνδεση των σωλήνων μέσω Υ συνδέσμου με συσκευή παγίδευσης αέρα, τύπου Bülow κι επιβεβαίωση της καλής λειτουργία της συσκευής. Ανατομική σύγκλιση της hemiclamshell τομής και της μέσης στερνοτομής, ολοκληρώνοντας με ενδοδερμική ραφή. Επαναποστείρωση χειρουργικού πεδίου με ιωδιούχο ποβιδόνη και κάλυψή του με επιδεσμικό υλικό.



Σύμφωνα με το άρθρο 5 του Ν.3418/2005, όπως τροποποιήθηκε από το άρθρο 6 του Ν.3627/2007: «για ιατρικά πιστοποιητικά και γνώματεύσεις έχουν το ίδιο κύρος και την ίδια νομική ισχύ ενώπιον όλων των αρχών και υπηρεσιών, ανεξάρτητα από το αν εκδίδονται από ιατρούς που υπηρετούν σε Ν.Π.Δ.Δ. ή Ν.Π.Ι.Δ. ή ιδιώτες ιατρούς.»

Thoracic
Surgeon



Χειρουργός
Θώρακος

www.kleontas.com

Scientific
Director



Επιστημονικός
Διευθυντής

www.galinos.gr

Managing
Director



DataLife

Διαχειριστής
www.datalife.gr

HCTSS
B.C. Secretary



ΕΕΧΘΚΑ
Γραμματέας Ε.Σ.
www.hctss.gr

ESTS
Regent



ESTS
Εκπρόσωπος
www.ests.org

Δρ Αθανάσιος Κλέωντας
BSc, MD, MSc, Dr(Med)Sc, BTS

Ερμού 73, Θεσσαλονίκη, ΤΚ 54623, Ελλάδα,
e-mail: info@kleontas.com
Ιστοτόπος: www.kleontas.com
κιν.: +30 6936202500
Τηλ.: +30 2310271339

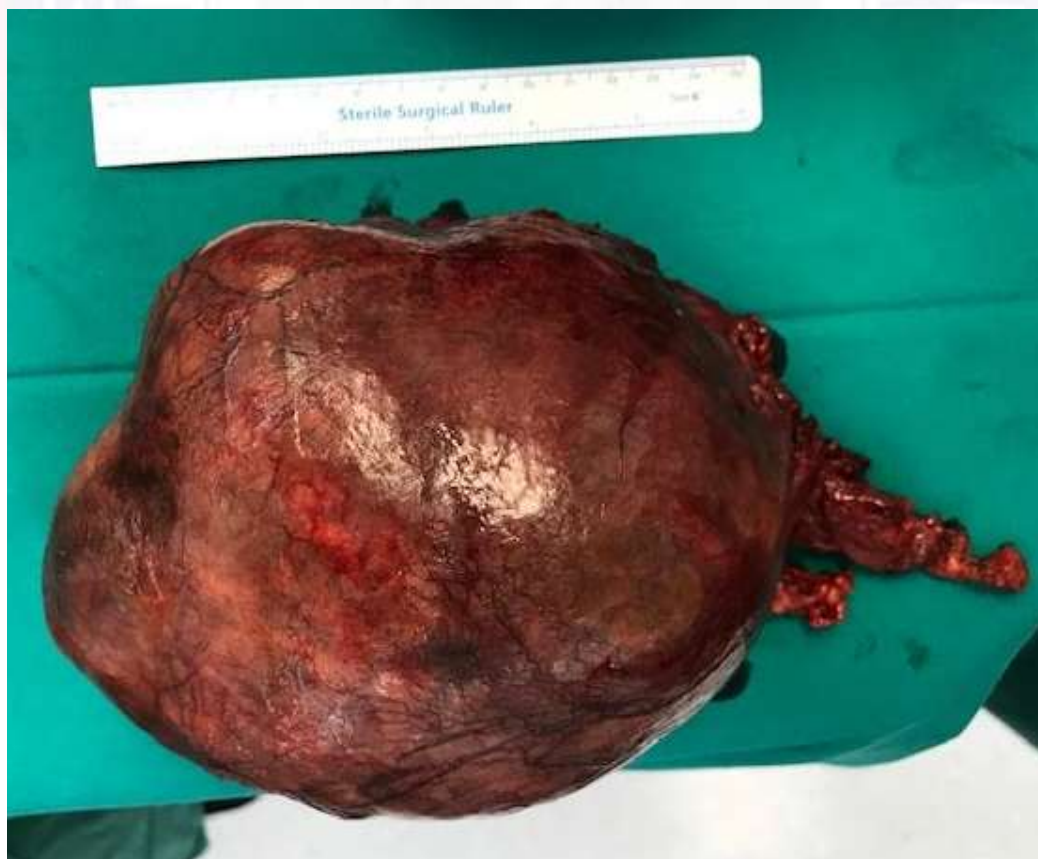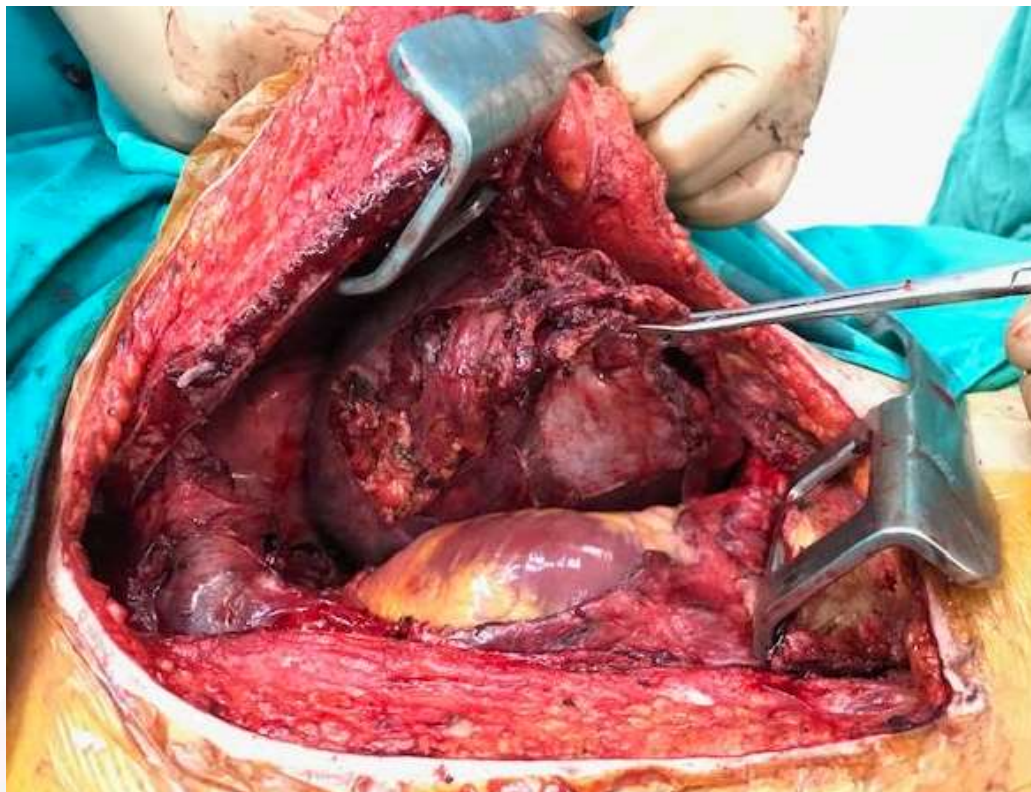Επιστημονικός Υπεύθυνος
B' Τμήματος Χειρουργικής Θώρακος
Ιατρικό Διαβαλκανικό Κέντρο Θεσσαλονίκης
Ασκληπείου 10, Πυλαία, ΤΚ 55535, Ελλάδα
Τηλ.: +30 2310400000



Dr Athanasios kleontas
BSc, MD, MSc, Dr(Med)Sc, BTS

73 Ermou, Thessaloniki, ZC 54623, Greece
e-mail: info@kleontas.com
web: www.kleontas.com
mobile: +30 6936202500
Tel.: +30 2310271339

Scientific Director
2nd Department of Thoracic Surgery
European Interbalkan Medical Center
Asclipiou 10, Pilea, ZC 55535, Greece
Tel.: +30 2310400000



Σύμφωνα με το άρθρο 5 του Ν.3418/2005, όπως τροποποιήθηκε από το άρθρο 6 του Ν.3627/2007:
"τα ιατρικά πιστοποιητικά και γνωματεύσεις έχουν το ίδιο κύρος και την ίδια νομική ισχύ ενώπιον όλων των αρχών
και υπηρεσιών, ανεξάρτητα από το αν εκδίδονται από ιατρούς που υπηρετούν σε Ν.Π.Δ.Δ. ή Ν.Π.Ι.Δ. ή ιδιώτες ιατρούς."



Δρ Αθανάσιος Κλέωντας
BSc, MD, MSc, Dr(Med)Sc, BTS
Ερμού 73, Θεσσαλονίκη, ΤΚ 54623, Ελλάδα,
e-mail: info@kleontas.com
Ιστότοπος: www.kleontas.com
κιν.: +30 6936202500
Τηλ.: +30 2310271339



Dr Athanasios kleontas
BSc, MD, MSc, Dr(Med)Sc, BTS
73 Ermou, Thessaloniki, ZC 54623, Greece
e-mail: info@kleontas.com
web: www.kleontas.com
mobile: +30 6936202500
Tel.: +30 2310271339
Scientific Director
2nd Department of Thoracic Surgery
European Interbalkan Medical Center
Asclipiou 10, Pileia, ZC 55535, Greece
Tel.: +30 2310400000



Χειρουργική ένδειξη παρέμβασης: : Χρόνια, παρατεταμένη ατελεκτασία του αριστερού πνεύμονα.

Είδος αναισθησίας: Γενική

Χειρουργείο: Ινοπτική video-βρογχοσκόπηση με συνδυασμό άκαμπτου κι εύκαμπτου βρογχοσκοπίου

Πρακτικό εγχείρησης

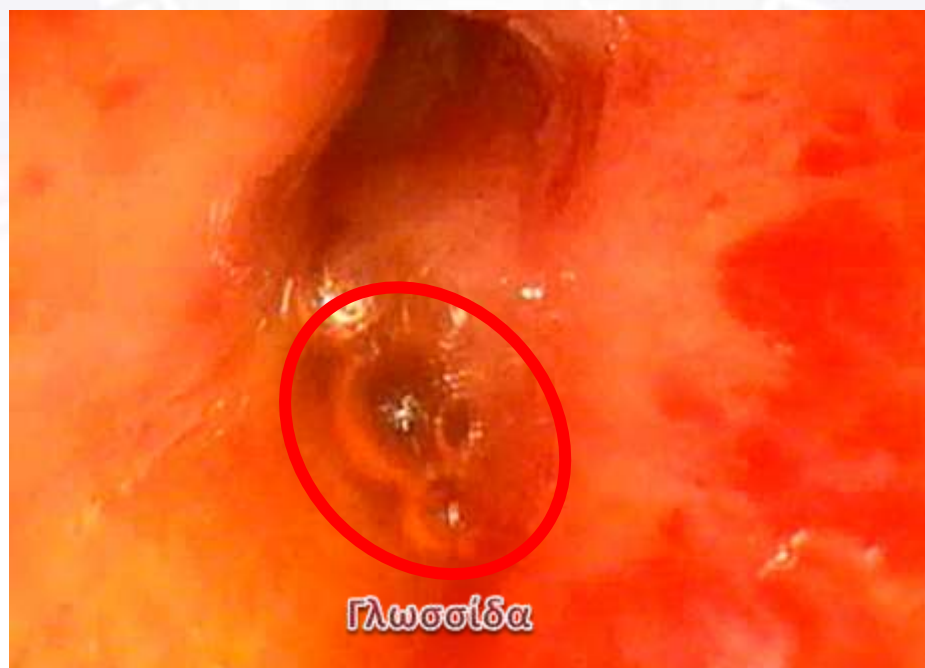
Είσοδος ενδοσκοπίου και καταγραφή των εξής ευρημάτων:

Τραχεία: Φυσιολογική μορφολογία και κινητικότητα

Δεξιό βρογχικό δέντρο: Όλα τα στόμια των λοβαίων και τμηματικών βρόγχων δεν παρουσιάζουν ενδοαυλικές βλάβες. Τα βασικά τμήματα του δεξιού κάτω λοβαίου βρόγχου είναι αποφραγμένα από παχύρυστες κιτρινωπές εκκρίσεις, για τις οποίες διενεργούνται αλληπάλληλες εκπλύσεις.

Αριστερό βρογχικό δέντρο: Όλα τα στόμια των λοβαίων και τμηματικών βρόγχων δεν παρουσιάζουν ενδοαυλικές βλάβες. Τα βασικά τμήματα του αριστερού κάτω λοβαίου βρόγχου και η γλωσσίδα είναι αποφραγμένα από παχύρυστες κιτρινωπές εκκρίσεις, για τις οποίες διενεργούνται αλληπάλληλες εκπλύσεις.

Η ασθενής ανέχθηκε καλά την διαδικασία χωρίς ανεπιθύμητα συμβάματα και μεταφέρθηκε στην μονάδα εντατικής θεραπείας.



Σύμφωνα με το άρθρο 5 του Ν.3418/2005, όπως τροποποιήθηκε από το άρθρο 6 του Ν.3627/2007: «τα ιατρικά πιστοποιητικά και γνωματεύσεις έχουν το ίδιο κύρος και την ίδια νομική ισχύ ενώπιον όλων των αρχών και υπηρεσιών, ανεξάρτητα από το αν εκδίδονται από ιατρούς που υπηρετούν σε Ν.Π.Δ.Δ. ή Ν.Π.Ι.Δ. ή ιδιώτες ιατρούς.»

Thoracic
Surgeon



Χειρουργός
Θώρακος

www.kleontas.com

Δρ Αθανάσιος Κλέωντας
BSc, MD, MSc, Dr(Med)Sc, BTS

Ερμού 73, Θεσσαλονίκη, ΤΚ 54623, Ελλάδα,
e-mail: info@kleontas.com
Ιστοτόπος: www.kleontas.com
κιν.: +30 6936202500
Τηλ.: +30 2310271339

Επιστημονικός Υπεύθυνος
Β' Τμήματος Χειρουργικής Θώρακος
Ιατρικό Διαβαλκανικό Κέντρο Θεσσαλονίκης
Ασκληπείου 10, Πυλαία, ΤΚ 55535, Ελλάδα
Τηλ.: +30 2310400000



Dr Athanasios kleontas
BSc, MD, MSc, Dr(Med)Sc, BTS

73 Ermou, Thessaloniki, ZC 54623, Greece
e-mail: info@kleontas.com
web: www.kleontas.com
mobile: +30 6936202500
Tel.: +30 2310271339

Scientific Director
2nd Department of Thoracic Surgery
European Interbalkan Medical Center
Asclipiou 10, Pilea, ZC 55535, Greece
Tel.: +30 2310400000

Scientific
Director



Επιστημονικός
Διευθυντής

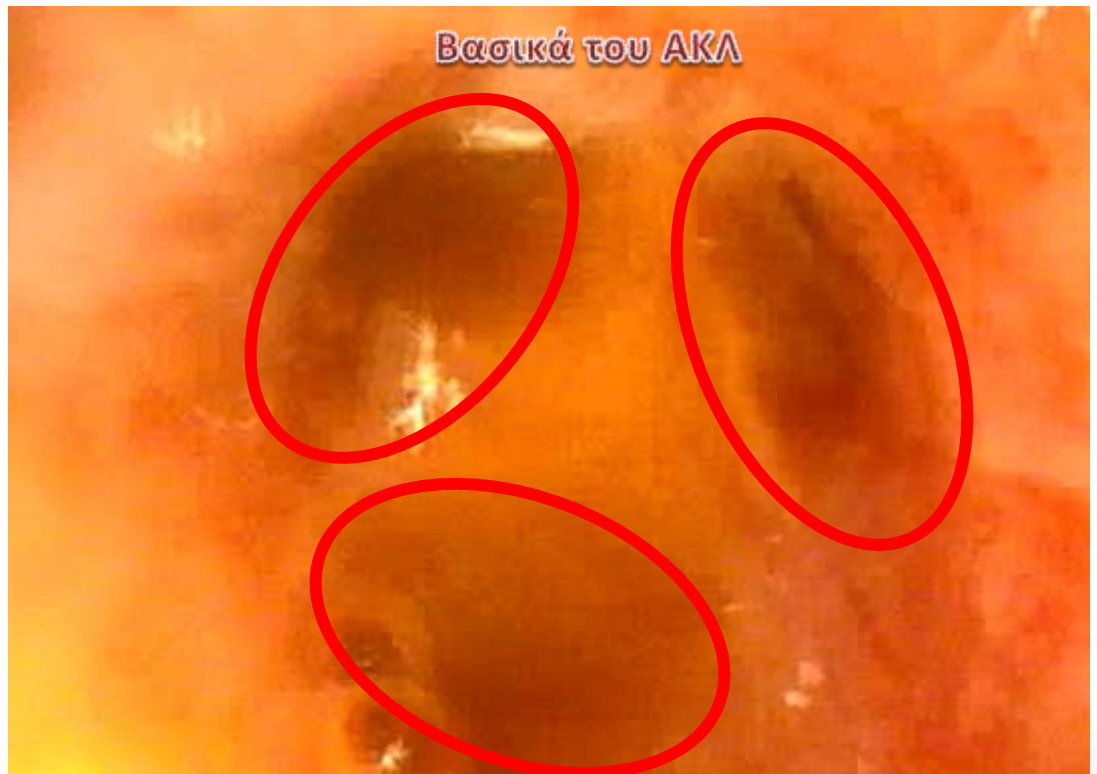
www.galinos.gr

Managing
Director



DataLife

Διαχειριστής
www.datalife.gr



HCTSS
B.C. Secretary

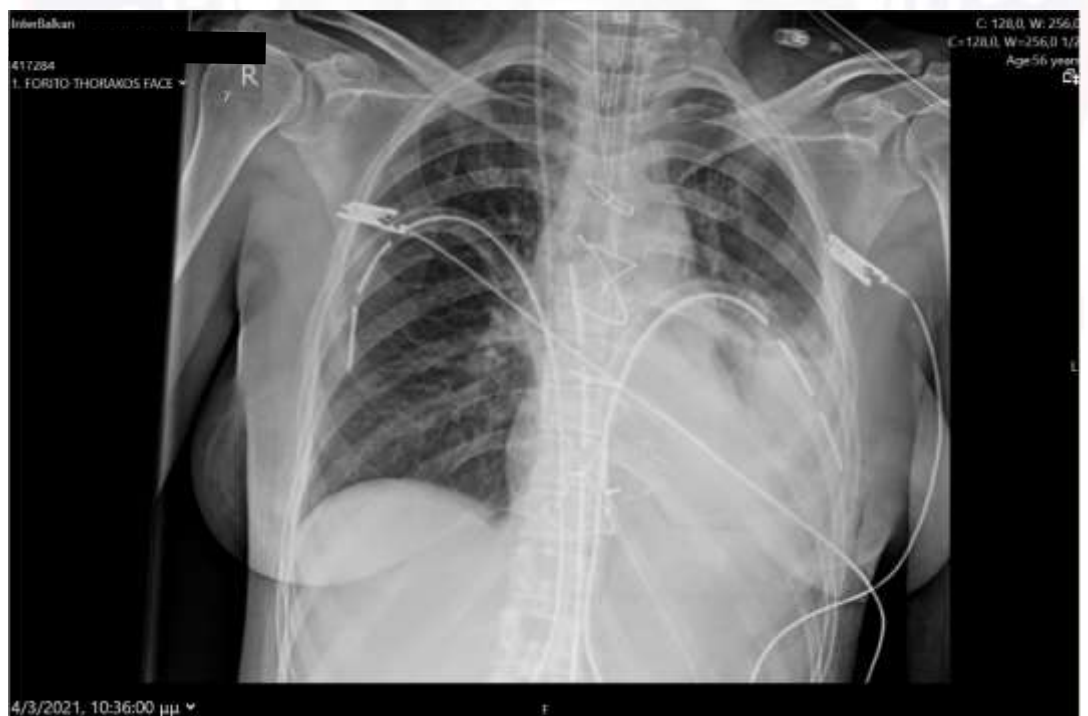

ΕΕΧΘΚΑ
Γραμματέας Ε.Σ.
www.hctss.gr

ESTS
Regent



ESTS
Εκπρόσωπος
www.ests.org



Μετεγχειρητική ακτινογραφία θώρακος

Σύμφωνα με το άρθρο 5 του Ν.3418/2005, όπως τροποποιήθηκε από το άρθρο 6 του Ν.3627/2007: «τα ιατρικά πιστοποιητικά και γνωματεύσεις έχουν το ίδιο κύρος και την ίδια νομική ισχύ ενώπιον όλων των αρχών και υπηρεσιών, ανεξάρτητα από το αν εκδίδονται από ιατρούς που υπηρετούν σε Ν.Π.Δ.Δ. ή Ν.Π.Ι.Δ. ή ιδιώτες ιατρούς.»



Δρ Αθανάσιος Κλέωντας
BSc, MD, MSc, Dr(Med)Sc, BTS
Ερμού 73, Θεσσαλονίκη, ΤΚ 54623, Ελλάδα,
e-mail: info@kleontas.com
Ιατρίτοπος: www.kleontas.com
κιν. : +30 6936202500
Τηλ.: +30 2310271339



Dr Athanasios kleontas
BSc, MD, MSc, Dr(Med)Sc, BTS
73 Ermou, Thessaloniki, ZC 54623, Greece
e-mail: info@kleontas.com
web: www.kleontas.com
mobile: +30 6936202500
Tel.: +30 2310271339

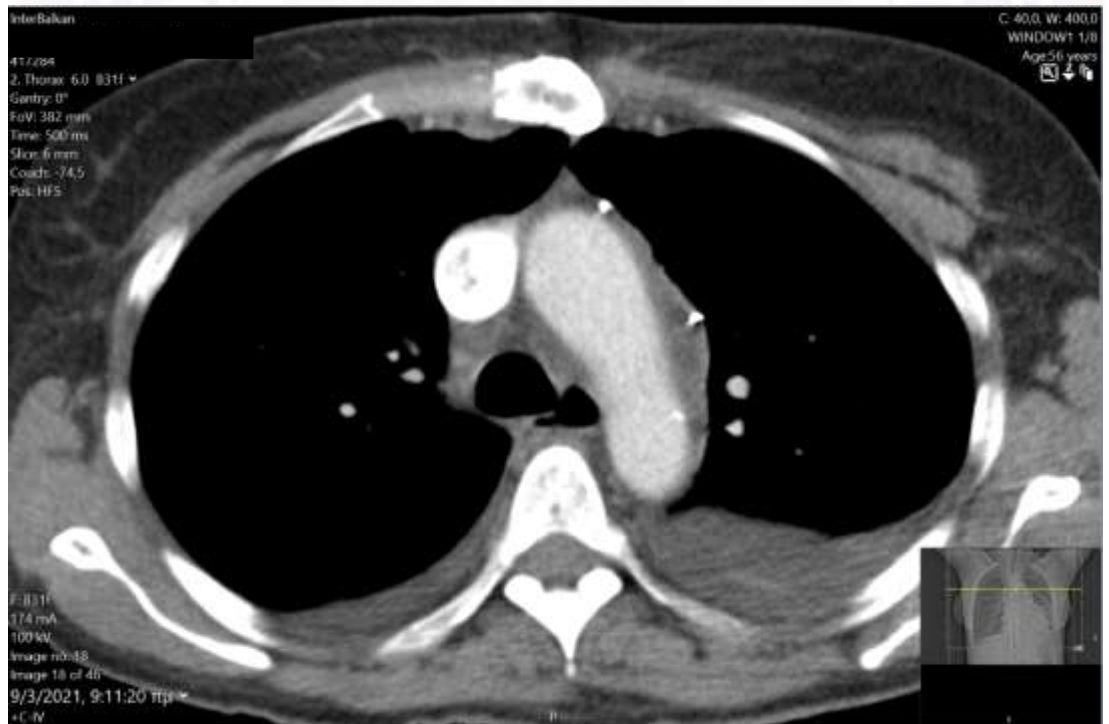
Scientific Director
2nd Department of Thoracic Surgery
European Interbalkan Medical Center
Asclipiou 10, Pilea, ZC 55535, Greece
Tel.: +30 2310400000

Μετεγχειρητική Πορεία

Την 1^η μετεγχειρητική ημέρα η ασθενής αφυπνίστηκε, αποσωληνώθηκε και μεταφέρθηκε στο θάλαμο νοσηλείας (3Δ - 3ι), όπου άρχισε να κινητοποιείται σταδιακά κι ανεπίπλεκτα με έντονη αναπνευστική γυμναστική και φυσικοθεραπεία. Η εμμένουσα φλεβοκομβική ταχυκαρδία υποχώρησε με την κατάλληλη φαρμακευτική αγωγή και σταδιακή τιτλοποίηση της δόσης. Την 2^η μετεγχειρητική ημέρα διενεργήθηκε η αφαίρεση του σωλήνα θωρακικής παροχέτευσης του δεξιού ημιθωρακίου επί κλίνης, υπό τοπική αναισθησία. Την 3^η μετεγχειρητική ημέρα, μέρα λόγω μικρής παροχέτευσης πλευριτικού υγρού, αποφασίστηκε και διενεργήθηκε η αφαίρεση του σωλήνα θωρακικής παροχέτευσης του προσθίου μεσοθωρακίου επί κλίνης, υπό τοπική αναισθησία. Την 4^η μετεγχειρητική ημέρα αναγνωρίστηκε υπολευκωματιναιμία που αντιμετωπίστηκε με δίαιτα και iv χορήγηση αλβουμίνης. Την 5^η μετεγχειρητική ημέρα διενεργήθηκε αξονική τομογραφία θώρακος για την εκτίμηση της επανέκπτυξης του αριστερού πνεύμονα.



HCTSS
B.C. Secretary



Σύμφωνα με το άρθρο 5 του Ν.3418/2005, όπως τροποποιήθηκε από το άρθρο 6 του Ν.3627/2007: «τα ιατρικά πιστοποιητικά και γνωματεύσεις έχουν το ίδιο κύρος και την ίδια νομική ισχύ ενώπιον όλων των αρχών και υπηρεσιών, ανεξάρτητα από το αν εκδίδονται από ιατρούς που υπηρετούν σε Ν.Π.Δ.Δ. ή Ν.Π.Ι.Δ. ή ιδιώτες ιατρούς.»

Thoracic Surgeon



Χειρουργός
Θώρακος

www.kleontas.com

Δρ Αθανάσιος Κλέωντας
BSc, MD, MSc, Dr(Med)Sc, BTS

Ερμού 73, Θεσσαλονίκη, ΤΚ 54623, Ελλάδα,
e-mail: info@kleontas.com
Ιατότοπος: www.kleontas.com
κιν. : +30 6936202500
Τηλ.: +30 2310271339

Επιστημονικός Υπεύθυνος
B' Τμήματος Χειρουργικής Θώρακος
Ιατρικό Διαβαλκανικό Κέντρο Θεσσαλονίκης
Ασκληπιοῦ 10, Πυλαία, ΤΚ 55535, Ελλάδα
Τηλ.: +30 2310400000



Dr Athanasios kleontas
BSc, MD, MSc, Dr(Med)Sc, BTS

73 Ermou, Thessaloniki, ZC 54623, Greece
e-mail: info@kleontas.com
web: www.kleontas.com
mobile: +30 6936202500
Tel.: +30 2310271339

Scientific Director
2nd Department of Thoracic Surgery
European Interbalkan Medical Center
Asclipiou 10, Pilea, ZC 55535, Greece
Tel.: +30 2310400000

Scientific Director

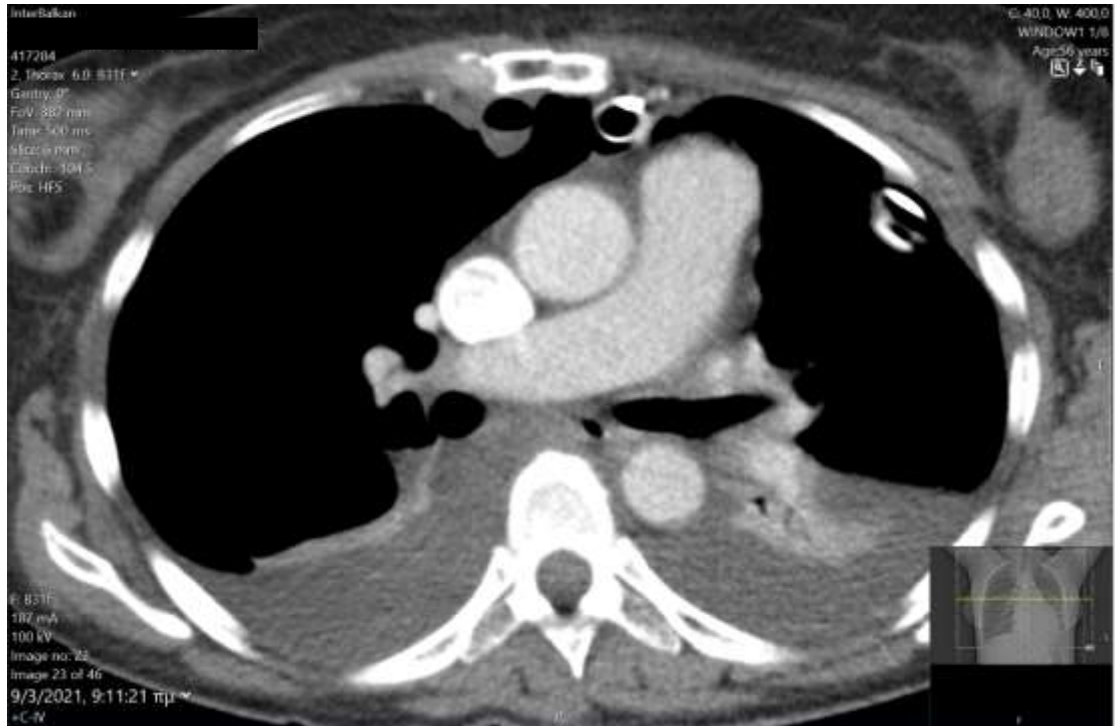


Επιστημονικός
Διευθυντής
www.galinos.gr

Managing Director



DataLife
Διαχειριστής
www.datalife.gr



HCTSS
B.C. Secretary

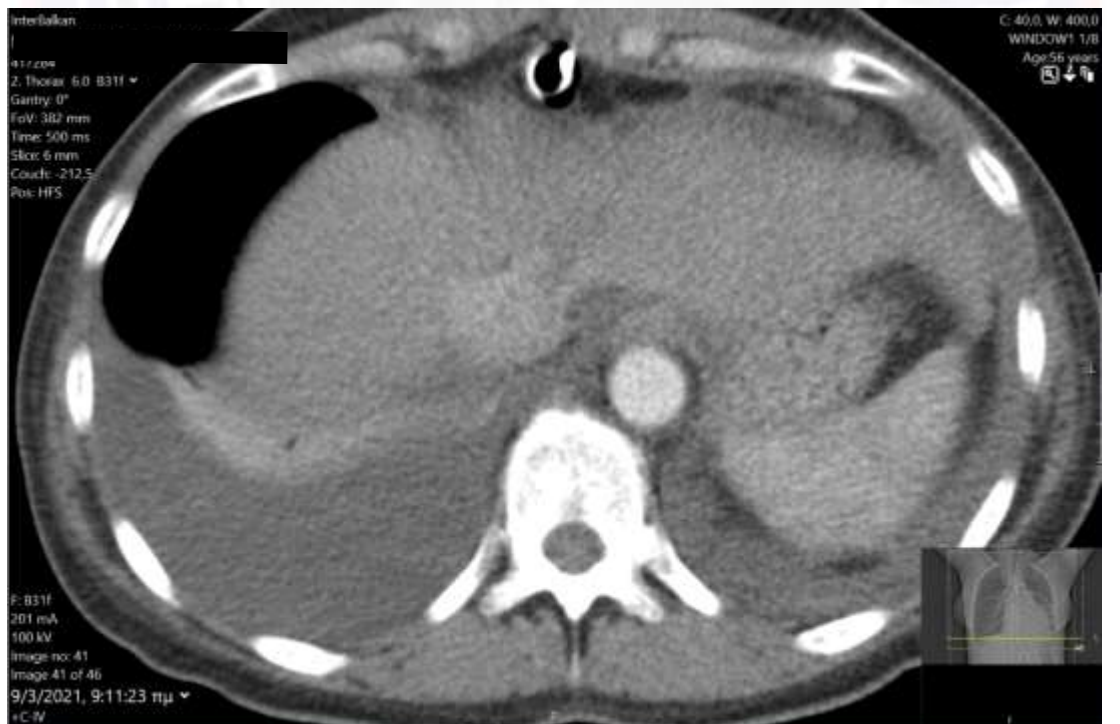

ΕΕΧΘΚΑ
Γραμματέας Ε.Σ.
www.hctss.gr

ESTS
Regent



ESTS
Εκπρόσωπος
www.ests.org



Σύμφωνα με το άρθρο 5 του Ν.3418/2005, όπως τροποποιήθηκε από το άρθρο 6 του Ν.3627/2007:
τα ιατρικά πιστοποιητικά και γνωματεύσεις έχουν το ίδιο κύρος και την ίδια νομική ισχύ ενώπιον όλων των αρχών
και υπηρεσιών, ανεξάρτητα από το αν εκδίδονται από ιατρούς που υπηρετούν σε Ν.Π.Δ.Δ. ή Ν.Π.Ι.Δ. ή ιδιώτες ιατρούς."

Thoracic Surgeon



Χειρουργός
Θώρακος

www.kleontas.com

Δρ Αθανάσιος Κλέωντας

BSc, MD, MSc, Dr(Med)Sc, BTS

Ερμού 73, Θεσσαλονίκη, ΤΚ 54623, Ελλάδα,

e-mail: info@kleontas.com

Ιστότοπος: www.kleontas.com

κιν.: +30 6936202500

Τηλ.: +30 2310271339

Επιστημονικός Υπεύθυνος
B' Τμήματος Χειρουργικής Θώρακος
Ιατρικό Διαβαλκανικό Κέντρο Θεσσαλονίκης
Ασκληπιού 10, Πυλαία, ΤΚ 55535, Ελλάδα
Τηλ.: +30 2310400000



Dr Athanasios kleontas

BSc, MD, MSc, Dr(Med)Sc, BTS

73 Ermou, Thessaloniki, ZC 54623, Greece

e-mail: info@kleontas.com

web: www.kleontas.com

mobile: +30 6936202500

Tel.: +30 2310271339

Scientific Director
2nd Department of Thoracic Surgery
European Interbalkan Medical Center
Asclipiou 10, Pilea, ZC 55535, Greece
Tel.: +30 2310400000

Scientific Director



Επιστημονικός
Διευθυντής

www.galinos.gr

Managing Director



DataLife

Διαχειριστής

www.datalife.gr

HCTSS
B.C. Secretary



ΕΕΧΘΚΑ
Γραμματέας Ε.Σ.
www.hctss.gr

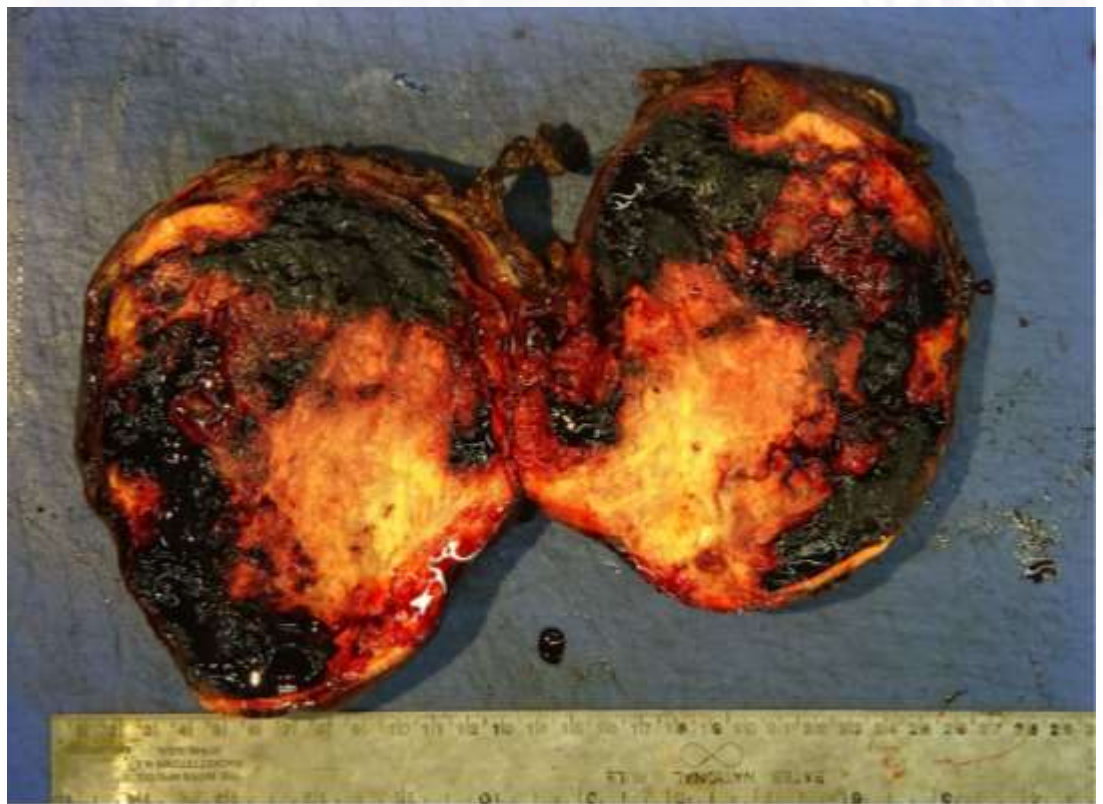ESTS
Regent



ESTS
Εκπρόσωπος
www.ests.org

Μετεγχειρητική Πορεία

Την 6^η μετεγχειρητική ημέρα, μέρα λόγω μικρής παροχέτευσης πλευριτικού υγρού, αποφασίστηκε και διενεργήθηκε η αφαίρεση του σωλήνα θωρακικής παροχέτευσης του αριστερού ημιθωρακίου επί κλίνης, υπό τοπική αναισθησία. Την 7^η μετεγχειρητική ημέρα μετά από υπερηχοκαρδιογραφικό έλεγχο, η ασθενής έλαβε εξιτήριο σε καλή γενική κατάσταση με οδηγίες. Η διεξοδική ιστολογική διερεύνηση ανέδειξε θύμωμα τύπου AB, αποτελούμενο κυρίως από στοιχεία θυμώματος τύπου B2 και σε μικρή αναλογία από στοιχεία θυμώματος τύπου A (ατρακτοκυτταρικού θυμώματος), με παρουσία εκτεταμένου αιμορραγικού εμφράκτου με σύστοιχη αποστηματοποίηση, χωρίς διηθήσεις της κάψας και χωρίς μεταστάσεις σε όλους τους παρασκευασθέντες λεμφαδένες. Το παθολογοανατομικό στάδιο του νεοπλάσματος είναι pT1a No.



9945 - 05 Mar 2021 10:37

Παθολογοανατομική εικόνα παρασκευάσματος

Σύμφωνα με το άρθρο 5 του Ν.3418/2005, όπως τροποποιήθηκε από το άρθρο 6 του Ν.3627/2007: «τα ιατρικά πιστοποιητικά και γνωματεύσεις έχουν το ίδιο κύρος και την ίδια νομική ισχύ ενώπιον όλων των αρχών και υπηρεσιών, ανεξάρτητα από το αν εκδίδονται από ιατρούς που υπηρετούν σε Ν.Π.Δ.Δ. ή Ν.Π.Ι.Δ. ή ιδιώτες ιατρούς.»

Thoracic Surgeon



Χειρουργός
Θώρακος

www.kleontas.com

Δρ Αθανάσιος Κλέωντας
BSc, MD, MSc, Dr(Med)Sc, BTS

Ερμού 73, Θεσσαλονίκη, ΤΚ 54623, Ελλάδα,
e-mail: info@kleontas.com
Ιστότοπος: www.kleontas.com
κιν.: +30 6936202500
Τηλ.: +30 2310271339



Dr Athanasios kleontas
BSc, MD, MSc, Dr(Med)Sc, BTS

73 Ermou, Thessaloniki, ZC 54623, Greece
e-mail: info@kleontas.com
web: www.kleontas.com
mobile: +30 6936202500
Tel.: +30 2310271339

Scientific Director
2nd Department of Thoracic Surgery
European Interbalkan Medical Center
Asclepiou 10, Pilea, ZC 55535, Greece
Tel.: +30 2310400000

Scientific Director



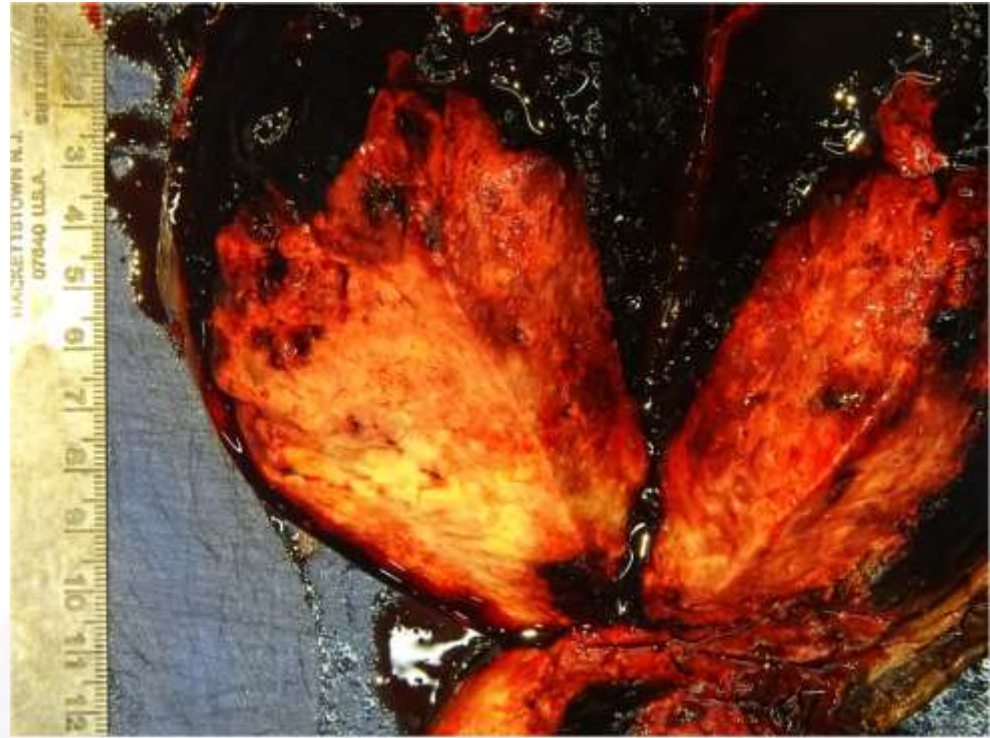Επιστημονικός
Διευθυντής
www.galinos.gr

Managing Director



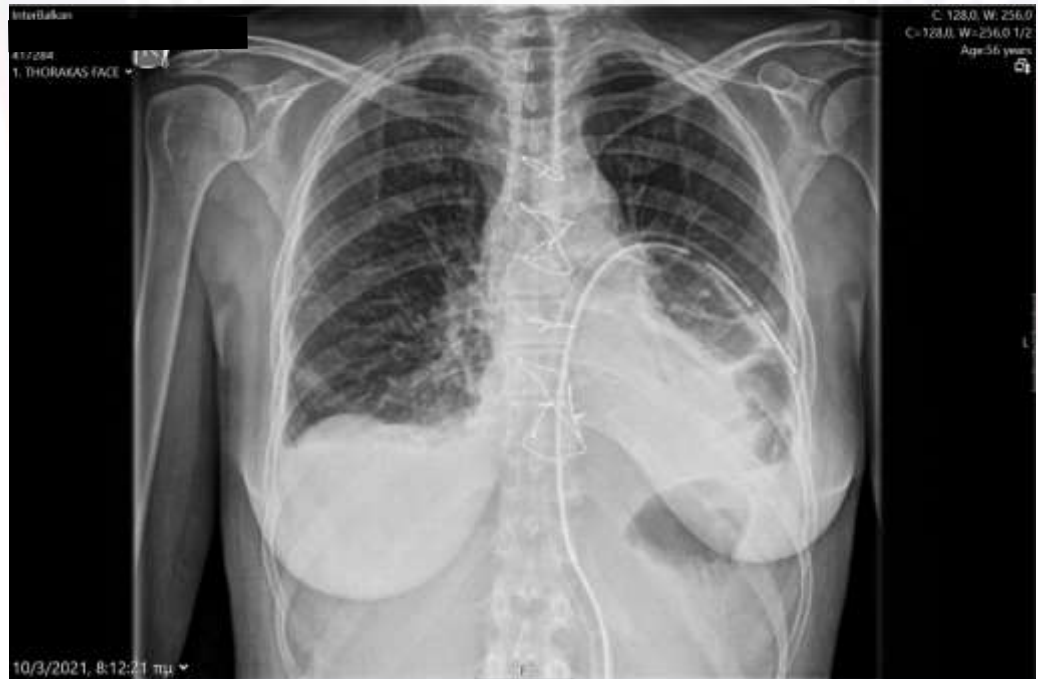DataLife

Διαχειριστής
www.datalife.gr



\$2.331994\$ - 05 Mar 2021 10:41

Παθολογοανατομική εικόνα παρασκευάσματος



Μετεγχειρητική ακτινογραφία θώρακος πριν την αφαίρεση του σωλήνα θωρακικής παροχέτευσης (10.03.2021)

Σύμφωνα με το άρθρο 5 του Ν.3418/2005, όπως τροποποιήθηκε από το άρθρο 6 του Ν.3627/2007:
οι ιατρικά πιστοποιητικά και γνωματεύσεις έχουν το ίδιο κύρος και την ίδια νομική ισχύ ενώπιον όλων των αρχών
και υπηρεσιών, ανεξάρτητα από το αν εκδίδονται από ιατρούς που υπηρετούν σε Ν.Π.Δ.Δ. ή Ν.Π.Ι.Δ. ή ιδιώτες ιατρούς."

HCTSS
B.C. Secretary



ΕΕΧΟΚΑ
Γραμματέας Ε.Σ.
www.hctss.gr

ESTS
Regent



ESTS
Εκπρόσωπος
www.ests.org



Δρ Αθανάσιος Κλέωντας
BSc, MD, MSc, Dr(Med)Sc, BTS
Ερμού 73, Θεσσαλονίκη, ΤΚ 54623, Ελλάδα,
e-mail: info@kleontas.com
Ιστότοπος: www.kleontas.com
κιν.: +30 6936202500
Τηλ.: +30 2310271339



Dr Athanasios kleontas
BSc, MD, MSc, Dr(Med)Sc, BTS
73 Ermou, Thessaloniki, ZC 54623, Greece
e-mail: info@kleontas.com
web: www.kleontas.com
mobile: +30 6936202500
Tel.: +30 2310271339
Scientific Director
2nd Department of Thoracic Surgery
European Interbalkan Medical Center
Asclepiou 10, Pilea, ZC 55535, Greece
Tel.: +30 2310400000

Οδηγίες κατά το εξιτήριο

- Απεικονιστική εκτίμηση
 - Σε 20 μέρες με ακτινογραφία θώρακος (F/P) ή επί κλινικών ενδείξεων
 - Σε 2 μήνες με αξονική τομογραφία θώρακος
- Σχετικές συστάσεις φαρμακευτικής και λοιπής αγωγής
 - Αντιβιοτική αγωγή (tb Zinadol 500mg 1Χ2 pos για 5 μέρες)
 - Βρογχοδιασταλτική αγωγή (inh Rolenium 500 1Χ2 για 30 μέρες)
 - Αναλγητική αγωγή με απλά αναλγητικά (π.χ. tb Deron max 1gr 1Χ4 pos) ή σε συνδυασμό με μη στεροειδή αντιφλεγμονώδη (tb Xefo 8mg 1Χ2 pos), σταδιακά μειούμενη
 - Λοιπή αγωγή σύμφωνα με τις οδηγίες του ειδικού καρδιολόγου
 - Υπερλευκωματούχος διαίτα
 - Ζώνη θώρακος για 1 μήνα
 - Αποφυγή άρσης βάρους για ένα μήνα
 - Καθημερινή περιποίηση τραύματος (αντισηψία και αλλαγή επιδεσμικού υλικού) για δύο (2) ημέρες - μετά τις δύο (2) μέρες επιτρέπεται η διαβροχή του τραύματος μετά την επάλειψη του με oint Fucidin
 - Σε περίπτωση που παρατηρηθεί κάποια μη αναμενόμενη μεταβολή στην περιοχή του τραύματος (π.χ. αιμορραγία, ερυθρότητα, οίδημα, καυστικό άλγος) ή εκροή υγρού, είναι αναγκαίο να επικοινωνήσετε με τον θεράποντα ιατρό
 - Αφαίρεση ραμμάτων σε 20 μέρες
- Επανεκτίμηση από ειδικό χειρουργό θώρακος στις 01.04.2021
- Επανεκτίμηση από ειδικό ογκολόγο

Ημερομηνία: 11/03/2021, Ώρα: 11.50

Εκ μέρους της ιατρικής ομάδας

- Ο -

Ιατρός

Δρ ΑΘΑΝΑΣΙΟΣ Δ. ΚΛΕΟΝΤΑΣ
ΧΕΙΡΟΥΡΓΟΣ ΘΩΡΑΚΟΣ BSc, MD, MSc, Dr(Med)Sc, BTS
ΕΡΜΟΥ 73, Τ.Κ 54623 ΘΕΣΣΑΛΟΝΙΚΗ
ΑΦΜ:064880349, Δ' ΔΟΥ ΘΕΣ/ΝΙΚΗΣ
ΑΜΚΑ:21017505633, ΑΜ ΤΣΑΥ:123044
ΤΗΛ: 2310271339 - 6936202500

