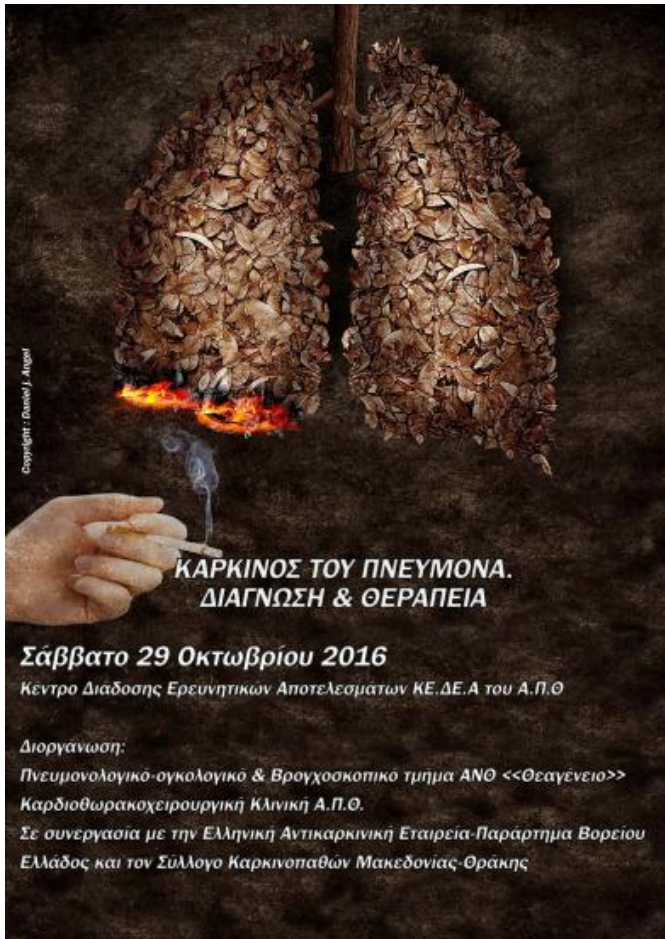

Σύμπλοκες Επεμβάσεις στην Χειρουργική Αντιμετώπιση του NSCLC



Αθανάσιος Κλέωντας MD, MSc
Χειρουργός Θώρακος

Εξαιρεσιμότητα

Συνήθεις Προσπελάσεις

Τυπικές Εκτομές

Εκτεταμένες Επεμβάσεις

Θεμελιώδεις Αρχές

Κατευθυντήριες Οδηγίες

Ασυνήθεις Προσπελάσεις

Διλοβεκτομή

Ενδοπερικαρδιακή
πνευμονεκτομή

Βρογχοπλαστικές
εκτομές

Διήθηση
θωρακικού τοιχώματος
Pancoast
διαφράγματος
άνω κοίλης φλέβας
κόλπου
κατιούσας αρτηής
σπονδυλικής στήλης

CPB

Συμπέρασμα

Σταδιοποίηση

T (Primary Tumor)		
T1	T1a	Tumor ≤ 2 cm ³
	T1b	Tumor > 2 cm but ≤ 3 cm ³
T2	T2a	Tumor > 3 cm but ≤ 5 cm ³
	T2b	Tumor > 5 cm but ≤ 7 cm ³
T3	T3 _{>7}	Tumor > 7 cm ³
	T3 _{Inv}	Invading chest wall diaphragm, phrenic nerve, mediastinal pleura, pericardium
	T3 _{Centr}	Tumor < 2 cm distal to the carina
	T3 _{Satell}	Separate tumor nodule(s) in same lobe
T4	T4 _{Inv}	Tumor invading heart, great vessels, trachea, recurrent laryngeal nerve, esophagus, spine
	T4 _{Ipsi Nod}	Tumor nodules(s) in a different ipsilateral lobe
N (Regional Lymph Node)		
	N0	No regional lymph node metastasis
	N1	Metastasis in ipsilateral pulmonary or hilar lymph nodes
	N2	Metastasis in ipsilateral mediastinal/subcarinal lymph nodes
	N3	Metastasis in contralateral mediastinal/hilar or lymph supraclavicular nodes
M (Distant Metastasis)		
M0	M0	No metastasis
M1	M1a _{Contra Nod}	Separate tumor nodule(s) in contralateral lobe
	M1a _{Ipsi Dissem}	Tumor with malignant pleural dissemination
	M1b _{Brain}	Brain metastasis
	M1b _{Adrenal}	Adrenal metastasis
	M1b _{Liver}	Liver metastasis
	M1b _{Bone}	Bone metastasis
	M1b _{Lymph Node}	Lymph Node metastasis

Σταδιοποίηση

Εξαιρεσιμότητα

Συνήθεις Προσπελάσεις

Τυπικές Εκτομές

Εκτεταμένες Επεμβάσεις

Θεμελιώδεις Αρχές

Κατευθυντήριες Οδηγίες

Ασυνήθεις Προσπελάσεις

Διλοβεκτομή

Ενδοπερικαρδιακή
πνευμονεκτομή

Βρογχοπλαστικές
εκτομές

Διήθηση
θωρακικού τοιχώματος
Pancoast
διαφράγματος
άνω κοίλης φλέβας
κόλπου
κατιούσας αορτής
σπονδυλικής στήλης

CPB

Συμπέρασμα

Στόχος Χειρουργείου

Εξαιρεσιμότητα

Ο όρος "εξαιρεσιμότητα" (resectability) σχετίζεται με τον όγκο και σημαίνει την **δυνατότητα** με την επιλεγμένη χειρουργική τεχνική να επιτευχθεί **R0 εκτομή**, δηλαδή στις εναπομείναντες ιστικές δομές μετά την χειρουργική παρέμβαση να **μην υφίσταται** μακροσκοπική αλλά και μικροσκοπική **διήθηση** από τον όγκο.

Σταδιοποίηση

Εξαιρεσιμότητα

Συνήθεις Προσπελάσεις

Τυπικές Εκτομές

Εκτεταμένες Επεμβάσεις

Θεμελιώδεις Αρχές

Κατευθυντήριες Οδηγίες

Ασυνήθεις Προσπελάσεις

Διλοβεκτομή

Ενδοπερικαρδιακή
πνευμονεκτομή

Βρογχοπλαστικές
εκτομές

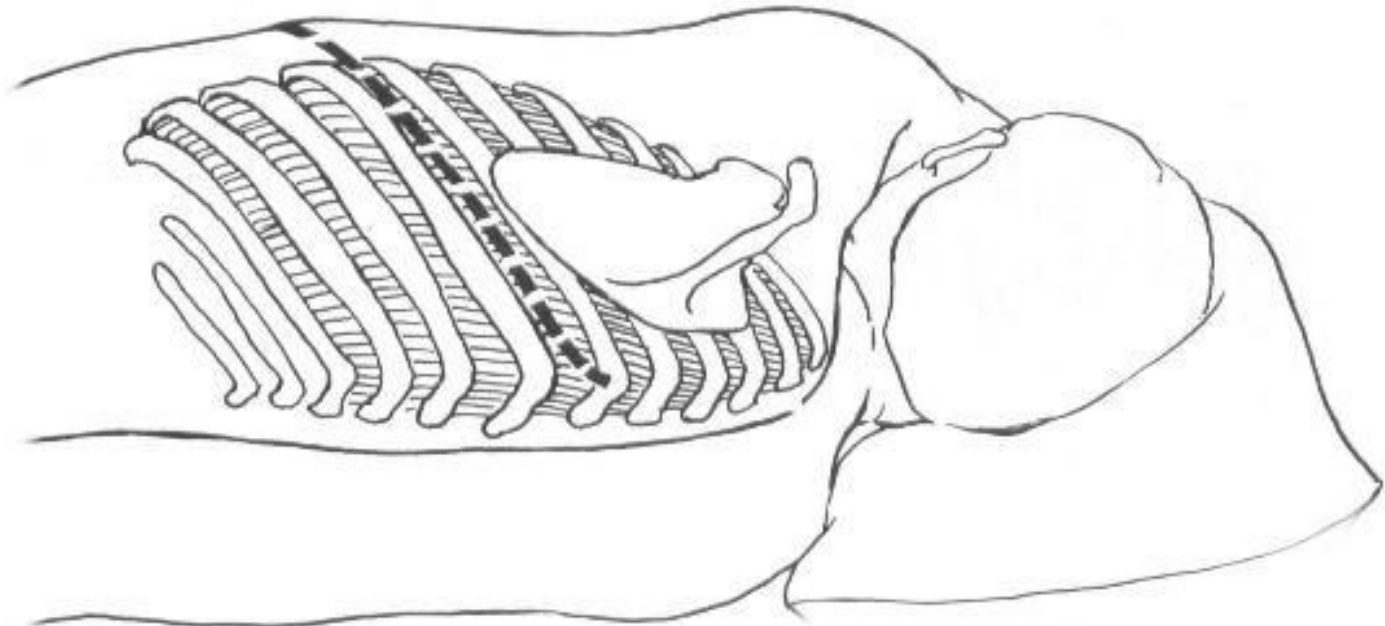
Διήθηση
θωρακικού τοιχώματος
Ranchoast
διαφράγματος
άνω κοίλης φλέβας
κόλπου
κατιούσας αορτής
σπονδυλικής στήλης

CPB

Συμπέρασμα

Συνήθεις Προσπελάσεις

Οπισθοπλάγια Θωρακοτομή



Σταδιοποίηση

Εξαιρεσιμότητα

Συνήθεις Προσπελάσεις

Τυπικές Εκτομές

Εκτεταμένες Επεμβάσεις

Θεμελιώδεις Αρχές

Κατευθυντήριες Οδηγίες

Ασυνήθεις Προσπελάσεις

Διλοβεκτομή

Ενδοπερικαρδιακή
πνευμονεκτομή

Βρογχοπλαστικές
εκτομές

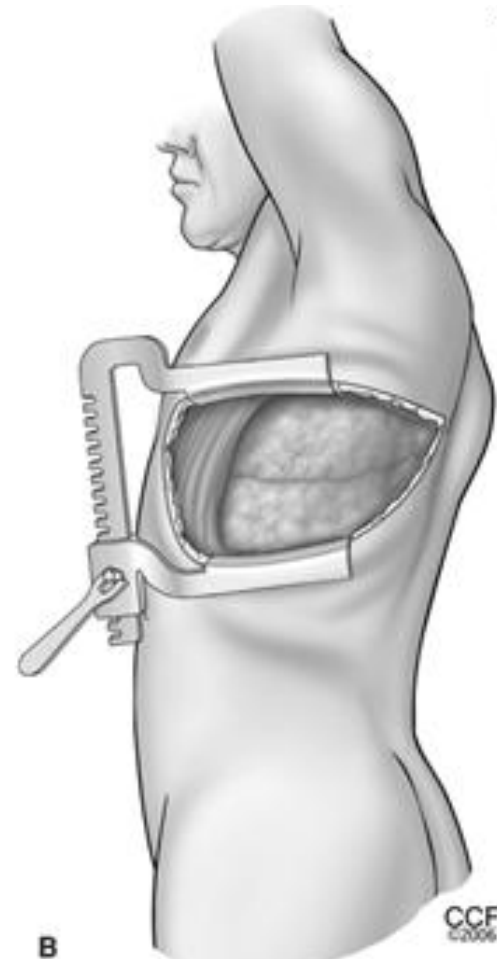
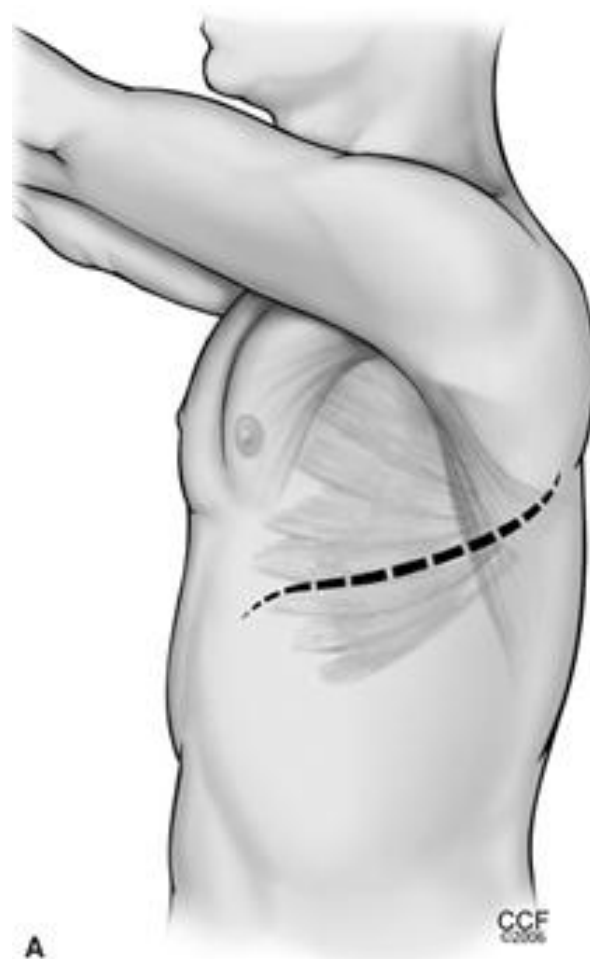
Διήθηση
θωρακικού τοιχώματος
Pancoast
διαφράγματος
άνω κοίλης φλέβας
κόλπου
κατιούσας αρτηής
σπονδυλικής στήλης

CPB

Συμπέρασμα

Συνήθεις Προσπελάσεις

Προσθιοπλάγια Θωρακοτομή



Σταδιοποίηση

Εξαιρεσιμότητα

Συνήθεις Προσπελάσεις

Τυπικές Εκτομές

Εκτεταμένες Επεμβάσεις

Θεμελιώδεις Αρχές

Κατευθυντήριες Οδηγίες

Ασυνήθεις Προσπελάσεις

Διλοβεκτομή

Ενδοπερικαρδιακή
πνευμονεκτομή

Βρογχοπλαστικές
εκτομές

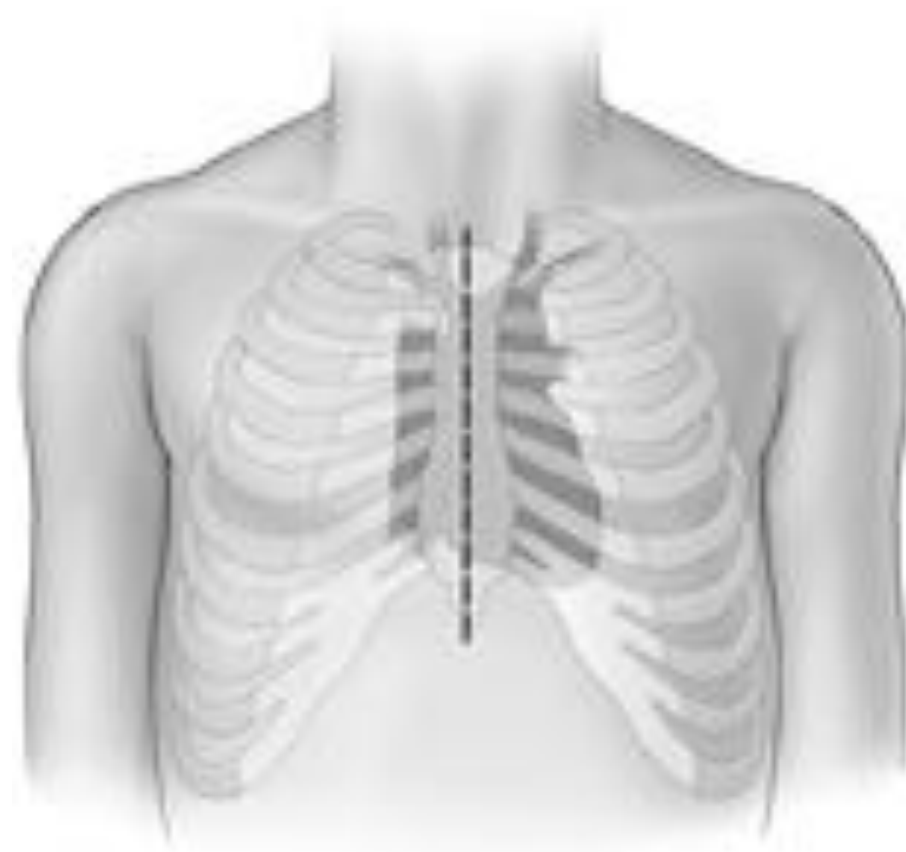Διήθηση
θωρακικού τοιχώματος
Pancoast
διαφράγματος
άνω κοίλης φλέβας
κόλπου
κατιούσας αορτής
σπονδυλικής στήλης

CPB

Συμπέρασμα

Συνήθεις Προσπελάσεις

Μέση Στερνοτομή



Σταδιοποίηση

Εξαιρεσιμότητα

Συνήθεις Προσπελάσεις

Τυπικές Εκτομές

Εκτεταμένες Επεμβάσεις

Θεμελιώδεις Αρχές

Κατευθυντήριες Οδηγίες

Ασυνήθεις Προσπελάσεις

Διλοβεκτομή

Ενδοπερικαρδιακή
πνευμονεκτομή

Βρογχοπλαστικές
εκτομές

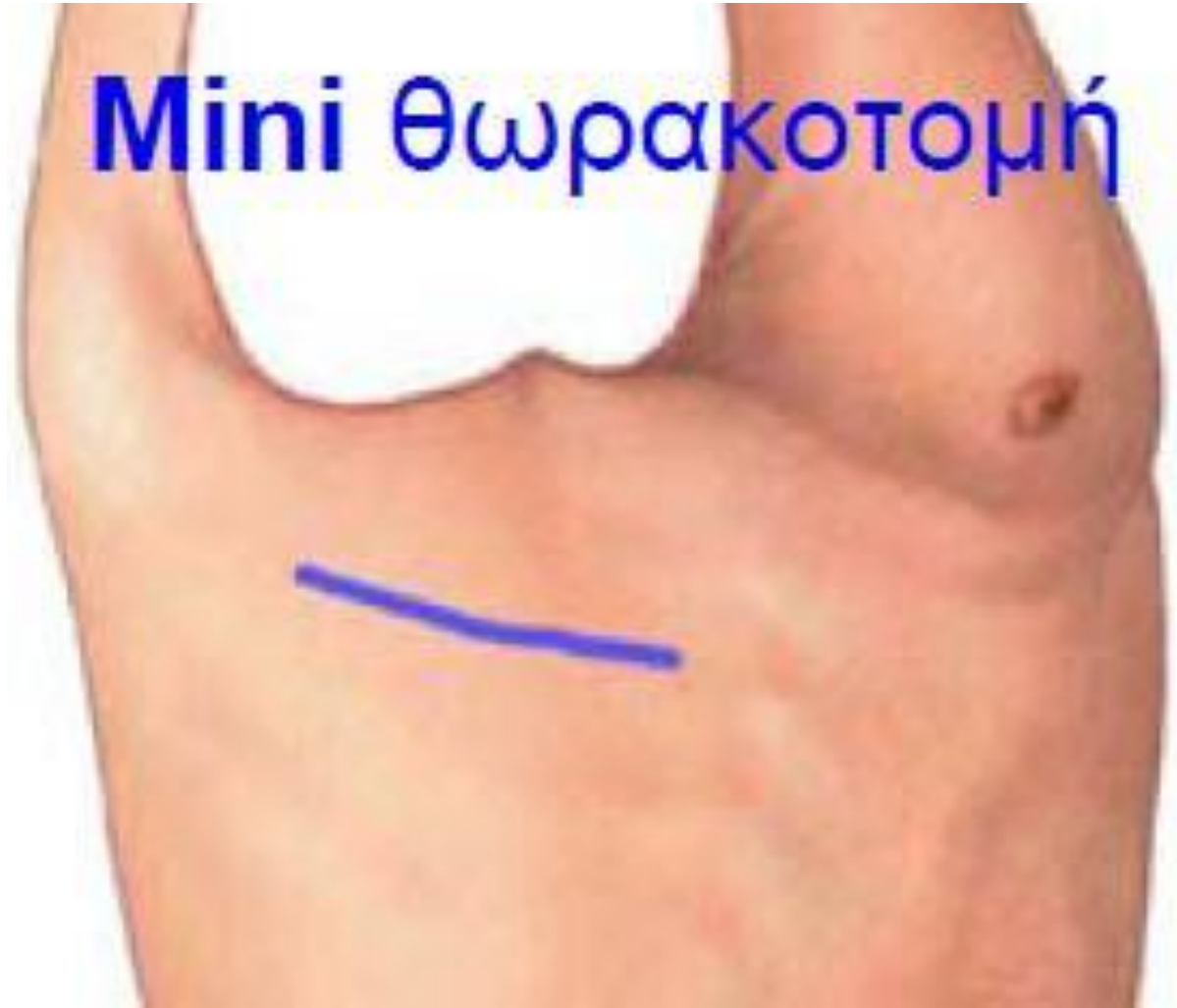Διήθηση
θωρακικού τοιχώματος
Rancoast
διαφράγματος
άνω κοίλης φλέβας
κόλπου
κατιούσας αρτηής
σπονδυλικής στήλης

CPB

Συμπέρασμα

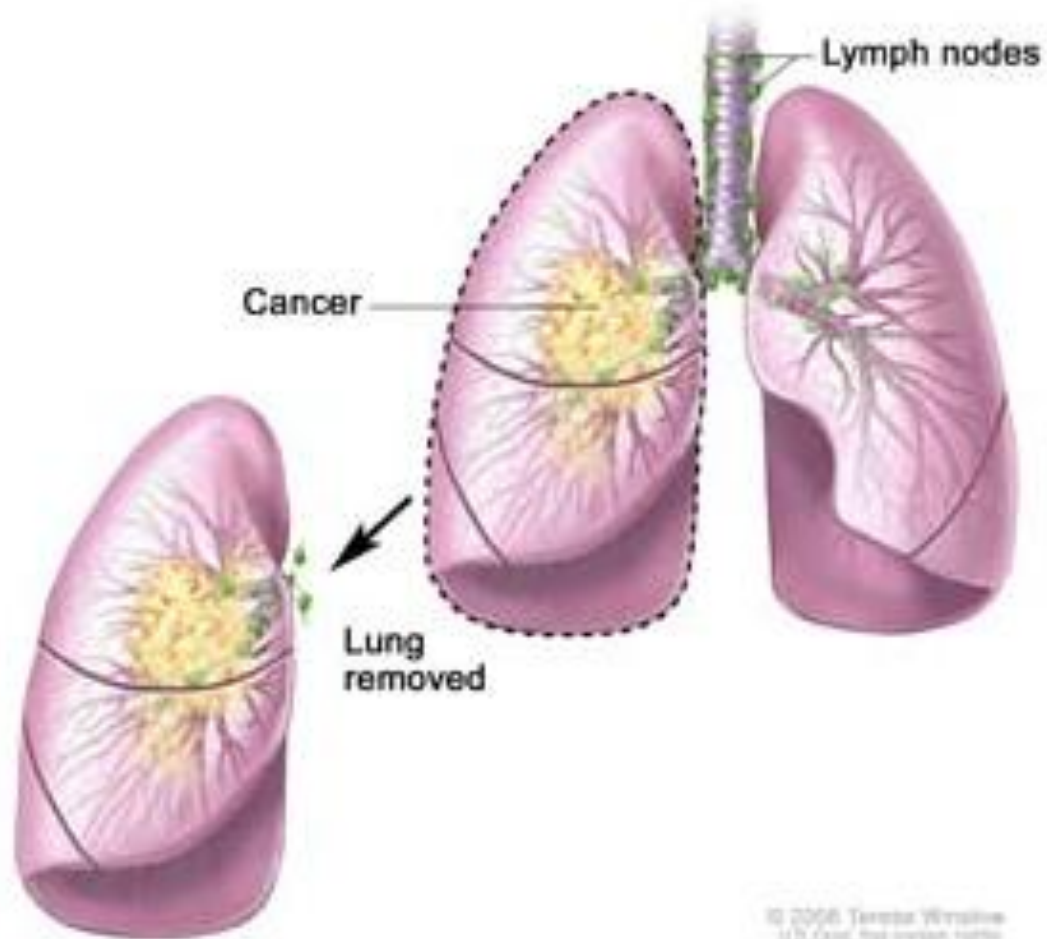
Συνήθεις Προσπελάσεις

Mini θωρακοτομή



Τυπικές Εκτομές

Πνευμονεκτομή



Σταδιοποίηση

Εξαιρεσιμότητα

Συνήθεις Προσπελάσεις

Τυπικές Εκτομές

Εκτεταμένες Επεμβάσεις

Θεμελιώδεις Αρχές

Κατευθυντήριες Οδηγίες

Ασυνήθεις Προσπελάσεις

Διλοβεκτομή

Ενδοπερικαρδιακή
πνευμονεκτομή

Βρογχοπλαστικές
εκτομές

Διήθηση
θωρακικού τοιχώματος
Pancoast
διαφράγματος
άνω κοίλης φλέβας
κόλπου
κατιούσας αρτηής
σπονδυλικής στήλης

CPB

Συμπέρασμα

Αθανάσιος Κλέωντας MD, MSc
Χειρουργός Θώρακος

2016

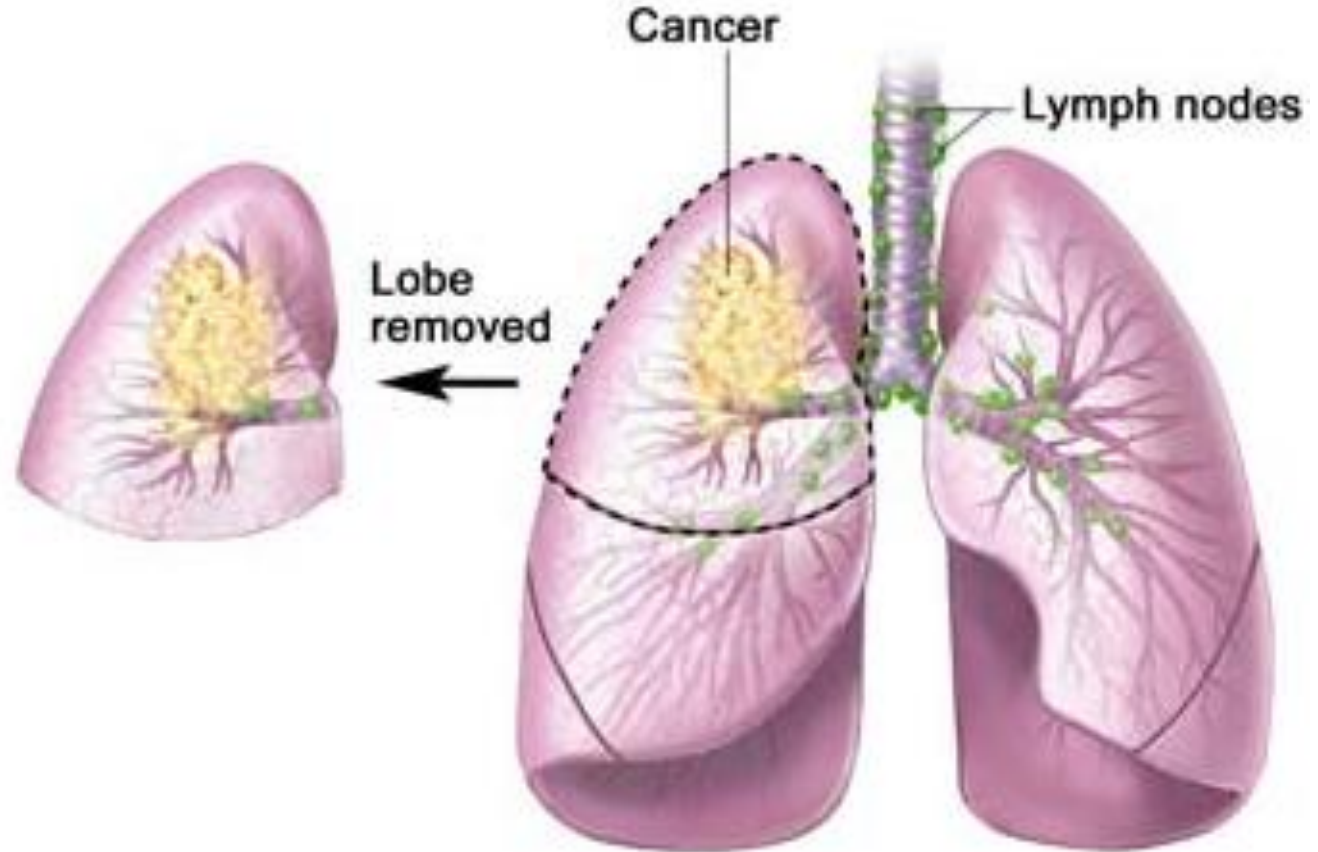


<http://health.msn.com/health-topics/cancer>



Τυπικές Εκτομές

Λοβεκτομή



© 2006 Teressa Winslow
U.S. Govt. has certain rights

Σταδιοποίηση

Εξαιρεσιμότητα

Συνήθεις Προσπελάσεις

Τυπικές Εκτομές

Εκτεταμένες Επεμβάσεις

Θεμελιώδεις Αρχές

Κατευθυντήριες Οδηγίες

Ασυνήθεις Προσπελάσεις

Διλοβεκτομή

Ενδοπερικαρδιακή
πνευμονεκτομή

Βρογχοπλαστικές
εκτομές

Διήθηση
θωρακικού τοιχώματος
Pancoast
διαφράγματος
άνω κοίλης φλέβας
κόλπου
κατιούσας αορτής
σπονδυλικής στήλης

CPB

Συμπέρασμα

Αθανάσιος Κλέωντας MD, MSc
Χειρουργός Θώρακος

2016

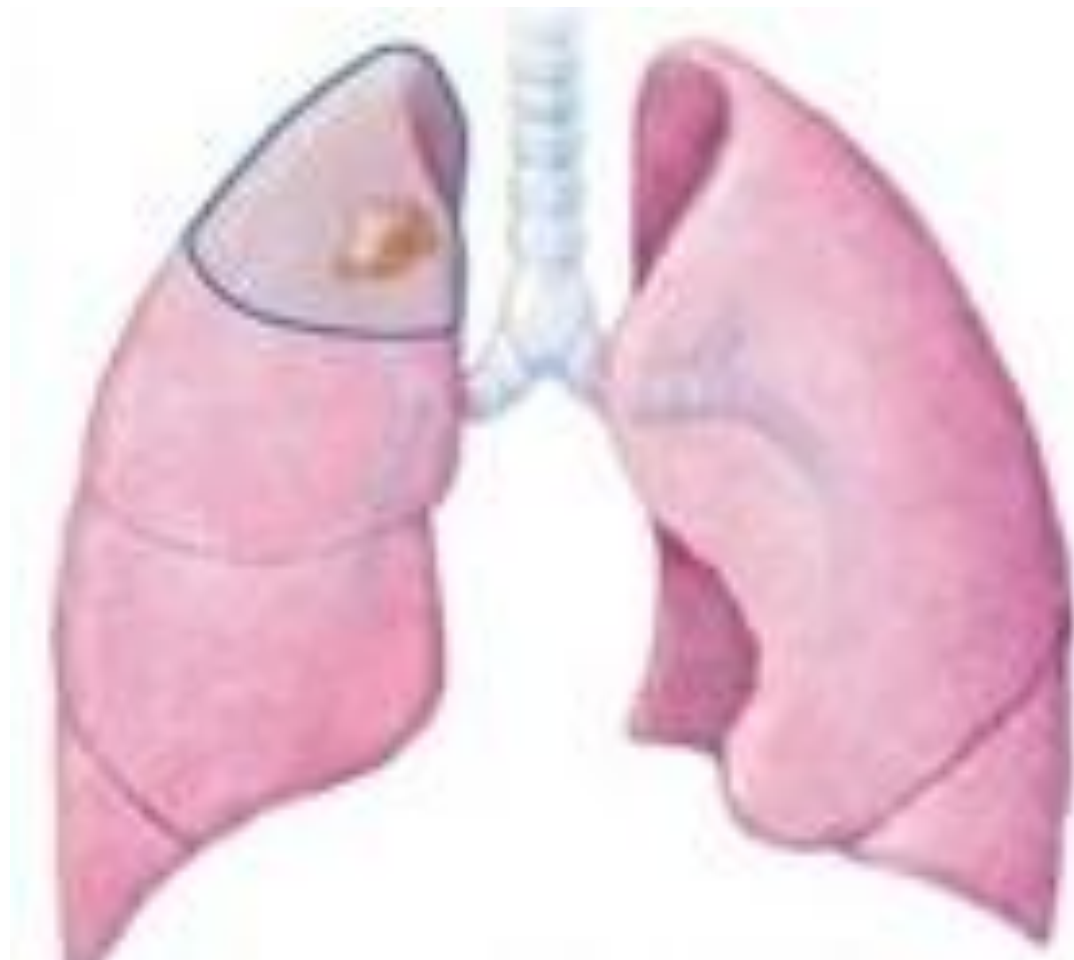

<http://health.msn.com/health-topics/cancer>



Τυπικές Εκτομές

Τμηματεκτομή



Σταδιοποίηση

Εξαιρεσιμότητα

Συνήθεις Προσπελάσεις

Τυπικές Εκτομές

Εκτεταμένες Επεμβάσεις

Θεμελιώδεις Αρχές

Κατευθυντήριες Οδηγίες

Ασυνήθεις Προσπελάσεις

Διλοβεκτομή

Ενδοπερικαρδιακή
πνευμονεκτομή

Βρογχοπλαστικές
εκτομές

Διήθηση
θωρακικού τοιχώματος
Pancoast
διαφράγματος
άνω κοίλης φλέβας
κόλπου
κατιούσας αρτηής
σπονδυλικής στήλης

CPB

Συμπέρασμα

Αθανάσιος Κλέωντας MD, MSc
Χειρουργός Θώρακος

2016



<http://slideplayer.com/slide/9081856/>



Σταδιοποίηση

Εξαιρεσιμότητα

Συνήθεις Προσπελάσεις

Τυπικές Εκτομές

Εκτεταμένες Επεμβάσεις

Θεμελιώδεις Αρχές

Κατευθυντήριες Οδηγίες

Ασυνήθεις Προσπελάσεις

Διλοβεκτομή

Ενδοπερικαρδιακή
πνευμονεκτομή

Βρογχοπλαστικές
εκτομές

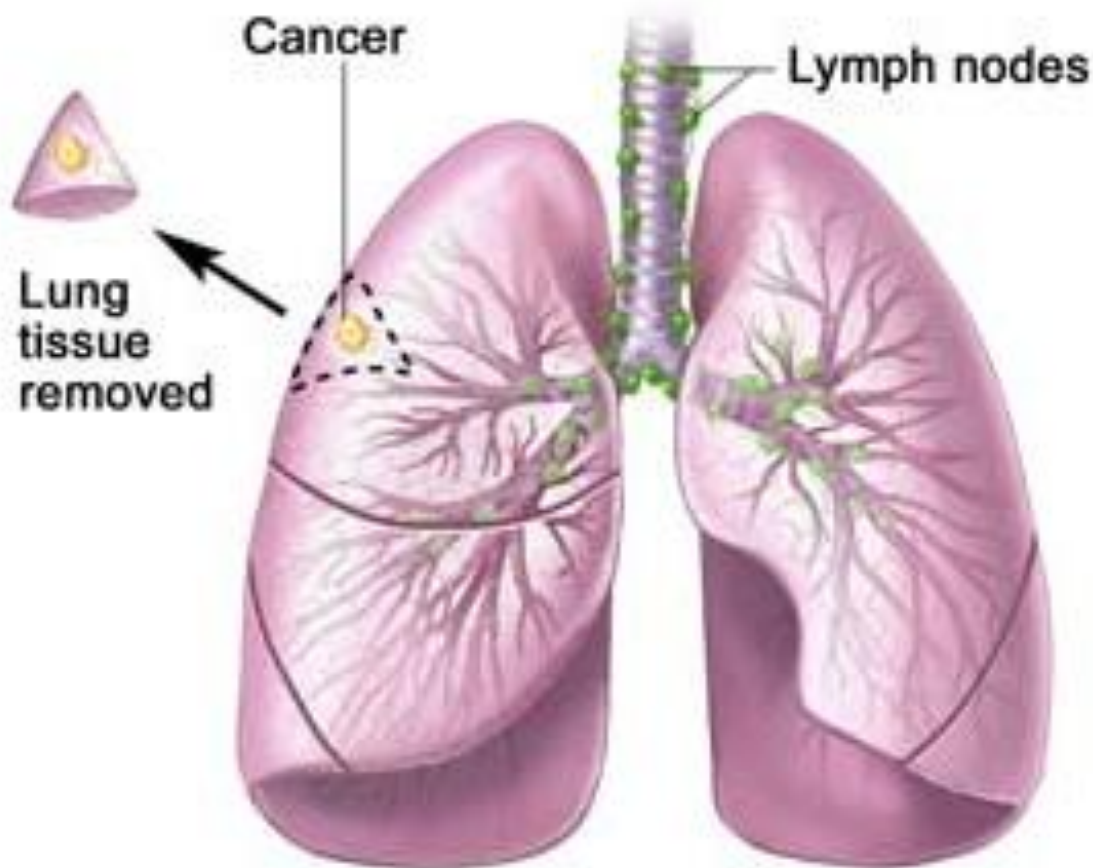
Διήθηση
θωρακικού τοιχώματος
Pancoast
διαφράγματος
άνω κοίλης φλέβας
κόλπου
κατιούσας αορτής
σπονδυλικής στήλης

CPB

Συμπέρασμα

Τυπικές Εκτομές

Σφηνοειδής εκτομή



© 2006 Teresa Winslow
L.L. Cook has certain rights

Εκτεταμένες Επεμβάσεις

... είναι αναγκαίες
όταν οι όγκοι διηθούν:

- Κεντρικά
το τραχειοβρογχικό δέντρο
- το θωρακικό τοίχωμα
- το διάφραγμα
- το περικάρδιο
- τα μεγάλα αγγεία
- την σπονδυλική στήλη

Σταδιοποίηση

Εξαιρεσιμότητα

Συνήθεις Προσπελάσεις

Τυπικές Εκτομές

Εκτεταμένες Επεμβάσεις

Θεμελιώδεις Αρχές

Κατευθυντήριες Οδηγίες

Ασυνήθεις Προσπελάσεις

Διλοβεκτομή

Ενδοπερικαρδιακή
πνευμονεκτομή

Βρογχοπλαστικές
εκτομές

Διήθηση
θωρακικού τοιχώματος
Pancoast
διάφραγματος
άνω κοίλης φλέβας
κόλπου
κατιούσας αρτηής
σπονδυλικής στήλης

CPB

Συμπέρασμα

Σταδιοποίηση

Εξαιρεσιμότητα

Συνήθεις Προσπελάσεις

Τυπικές Εκτομές

Εκτεταμένες Επεμβάσεις

Θεμελιώδεις Αρχές

Κατευθυντήριες Οδηγίες

Ασυνήθεις Προσπελάσεις

Διλοβεκτομή

Ενδοπερικαρδιακή
πνευμονεκτομή

Βρογχοπλαστικές
εκτομές

Διήθηση
θωρακικού τοιχώματος
Pancoast
διαφράγματος
άνω κοίλης φλέβας
κόλπου
κατιούσας αρτηής
σπονδυλικής στήλης

CPB

Συμπέρασμα

Θεμελιώδεις Αρχές

«Ο μη μικροκυτταρικός καρκίνος του πνεύμονα
δεν κλαδεύεται, μόνο ξεριζώνεται»

Εκτομές R1 και ιδίως R2 δεν είναι αποδεκτές

«Δεν πρέπει με τη χειρουργική θεραπεία
να αντικατασταθεί μια νόσος (νεόπλασμα του πνεύμονα)
με μία άλλη (καρδιο-αναπνευστική ανεπάρκεια)»

Επιμελής προεγχειρητικός έλεγχος

Σταδιοποίηση

Εξαιρεσιμότητα

Συνήθεις Προσπελάσεις

Τυπικές Εκτομές

Εκτεταμένες Επεμβάσεις

Θεμελιώδεις Αρχές

Κατευθυντήριες Οδηγίες

Ασυνήθεις Προσπελάσεις

Διλοβεκτομή

Ενδοπερικαρδιακή
πνευμονεκτομή

Βρογχοπλαστικές
εκτομές

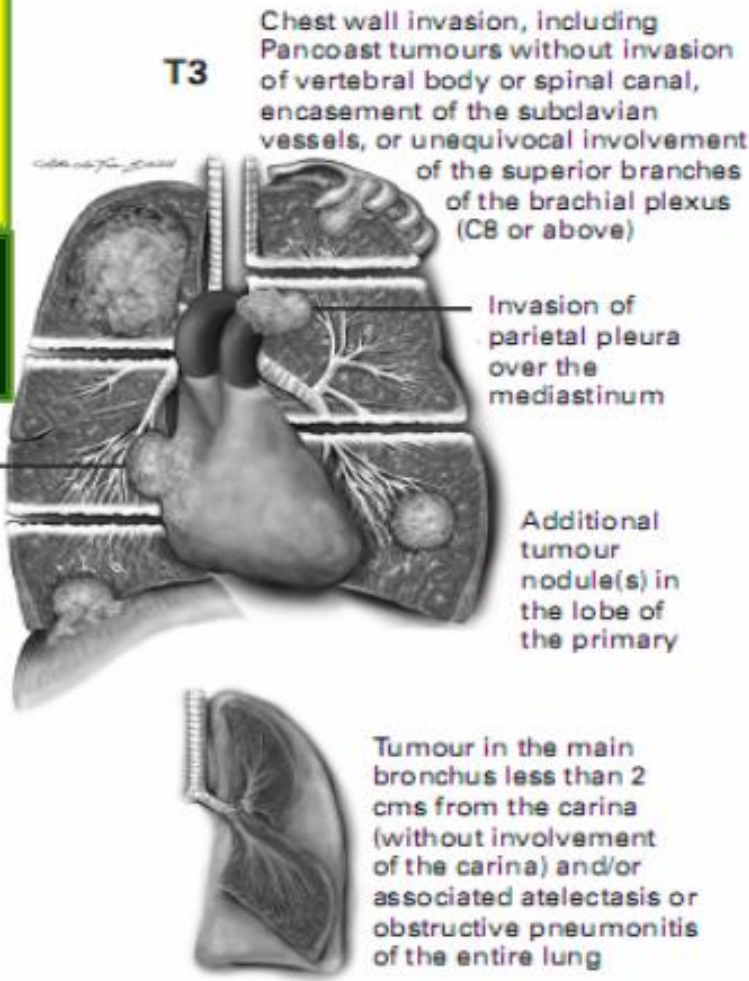
Διήθηση
θωρακικού τοιχώματος
Pancoast
διαφράγματος
άνω κοίλης φλέβας
κόλπου
κατιούσας αρτηής
σπονδυλικής στήλης

CPB

Συμπέρασμα

Ποιοι Όγκοι Απαιτούν Εκτεταμένες Εκτομές

T3
Όγκος > 7cm*



- Θωρακικό τοίχωμα
- Διάφραγμα ☐
- Φρενικό νεύρο ☐
- Περικάρδιο ☐
- Μεσαυλικό υπεζωκότα ☐
- Συνοδά οζίδια στον ίδιο λοβό
- Όγκος στον κύριο βρόγχο σε απόσταση < 2cm από την κύρια τρόπιδα, χωρίς να την διηθεί ☐

Ποιοι Όγκοι Απαιτούν Εκτεταμένες Εκτομές

Σταδιοποίηση

Εξαιρεσιμότητα

Συνήθεις Προσπελάσεις

Τυπικές Εκτομές

Εκτεταμένες Επεμβάσεις

Θεμελιώδεις Αρχές

Κατευθυντήριες Οδηγίες

Ασυνήθεις Προσπελάσεις

Διλοβεκτομή

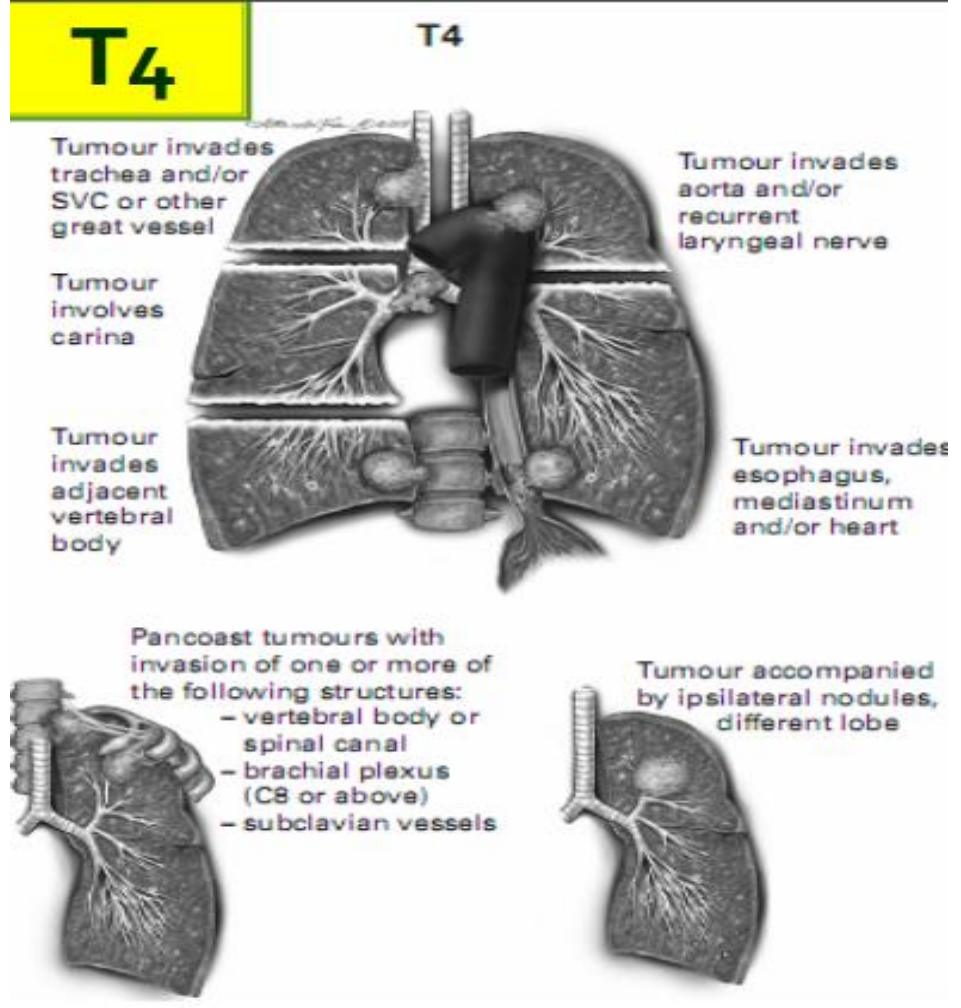
Ενδοπερικαρδιακή πνευμονεκτομή

Βρογχοπλαστικές εκτομές

Διήθηση
 θωρακικού τοιχώματος
 Pancoast
 διαφράγματος
 άνω κοίλης φλέβας
 κόλπου
 κατιούσας αρτηής
 σπονδυλικής στήλης

CPB

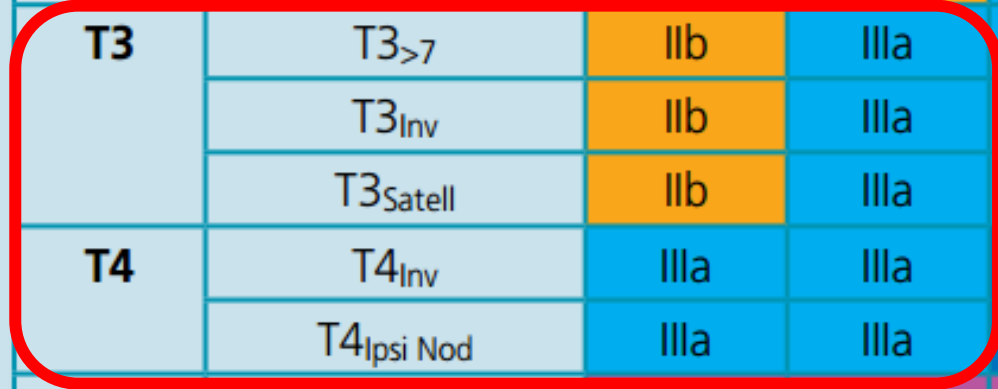
Συμπέρασμα



- Μεσαύλιο ☒
- Καρδιά ☒
- Μεγάλα αγγεία
- Τραχεία ☒
- Παλίνδρομο λαρυγγικό νεύρο
- Δισοφάγος ☒
- Σπονδυλικό σώμα ☒
- Κύρια τρόπιδα

Ποια Στάδια Απαιτούν Εκτεταμένες Εκτομές

T/M	Subgroup	NO	N1	N2	N3
T1	T1a	Ia	IIa	IIIa	IIIb
	T1b	Ia	IIa	IIIa	IIIb
T2	T2a	Ib	IIa	IIIa	IIIb
	T2b	IIa	IIb	IIIa	IIIb
T3	T3 _{>7}	IIb	IIIa	IIIa	IIIb
	T3 _{Inv}	IIb	IIIa	IIIa	IIIb
	T3 _{Satell}	IIb	IIIa	IIIa	IIIb
T4	T4 _{Inv}	IIIa	IIIa	IIIb	IIIb
	T4 _{Ipsi Nod}	IIIa	IIIa	IIIb	IIIb
M1	M1a _{Contra Nod}	IV	IV	IV	IV
	M1a _{P1 Dissem}	IV	IV	IV	IV
	M1b	IV	IV	IV	IV



Σταδιοποίηση

Εξαιρεσιμότητα

Συνήθεις Προσπελάσεις

Τυπικές Εκτομές

Εκτεταμένες Επεμβάσεις

Θεμελιώδεις Αρχές

Κατευθυντήριες Οδηγίες

Ασυνήθεις Προσπελάσεις

Διλοβεκτομή

Ενδοπερικαρδιακή
πνευμονεκτομή

Βρογχοπλαστικές
εκτομές

Διήθηση
θωρακικού τοιχώματος
Pancoast
διαφράγματος
άνω κοίλης φλέβας
κόλπου
κατιούσας αορτής
σπονδυλικής στήλης

CPB

Συμπέρασμα

Σταδιοποίηση

Εξαιρεσιμότητα

Συνήθεις Προσπελάσεις

Τυπικές Εκτομές

Εκτεταμένες Επεμβάσεις

Θεμελιώδεις Αρχές

Κατευθυντήριες Οδηγίες

Ασυνήθεις Προσπελάσεις

Διλοβεκτομή

Ενδοπερικαρδιακή
πνευμονεκτομή

Βρογχοπλαστικές
εκτομές

Διήθηση
θωρακικού τοιχώματος
Pancoast
διαφράγματος
άνω κοίλης φλέβας
κόλπου
κατιούσας αρτηής
σπονδυλικής στήλης

CPB

Συμπέρασμα

Ποια Στάδια Απαιτούν Εκτεταμένες Εκτομές

Χειρουργική Θεραπεία

μόνο στο πλαίσιο

- απόφασης ογκολογικού συμβουλίου
- εγκεκριμένου πρωτοκόλλου
- σε εξειδικευμένα κέντρα
- με συνεργασία ειδικοτήτων
(multidisciplinary team)
- αποκλεισμός N2 νόσου

Σταδιοποίηση

Εξαιρεσιμότητα

Συνήθεις Προσπελάσεις

Τυπικές Εκτομές

Εκτεταμένες Επεμβάσεις

Θεμελιώδεις Αρχές

Κατευθυντήριες Οδηγίες

Ασυνήθεις Προσπελάσεις

Διλοβεκτομή

Ενδοπερικαρδιακή
πνευμονεκτομή

Βρογχοπλαστικές
εκτομές

Διήθηση
θωρακικού τοιχώματος
Pancoast
διαφράγματος
άνω κοίλης φλέβας
κόλπου
κατιούσας αρτηής
σπονδυλικής στήλης

CPB

Συμπέρασμα

Περιεγχειρητική Θνητότητα

Όταν πραγματοποιείται η προεγχειρητική εκτίμηση,
θα πρέπει να χρησιμοποιείται
ένας **σταθμιστής συνολικού κινδύνου**, όπως είναι το
Thoracoscore,
προκειμένου να εκτιμηθεί
ο κίνδυνος επιφερόμενου θανάτου.

Πρέπει να βεβαιωθούμε ότι ο ασθενής
έχει **αντιληφθεί πλήρως**
τον ενδεχόμενο κίνδυνο
πριν υπογράψει την συγκατάθεση.

Περιεγχειρητική Θνητότητα

Αποδεκτά Όρια

<4%

για τη λοβεκτομή

<8%

για την πνευμονεκτομή

Σταδιοποίηση

Εξαιρεσιμότητα

Συνήθεις Προσπελάσεις

Τυπικές Εκτομές

Εκτεταμένες Επεμβάσεις

Θεμελιώδεις Αρχές

Κατευθυντήριες Οδηγίες

Ασυνήθεις Προσπελάσεις

Διλοβεκτομή

Ενδοπερικαρδιακή
πνευμονεκτομή

Βρογχοπλαστικές
εκτομές

Διήθηση
θωρακικού τοιχώματος
Pancoast
διαφράγματος
άνω κοίλης φλέβας
κόλπου
κατιούσας αορτής
σπονδυλικής στήλης

CPB

Συμπέρασμα

Αθανάσιος Κλέωντας MD, MSc
Χειρουργός Θώρακος

2016



NICE guidelines 2011



Σταδιοποίηση

Εξαιρεσιμότητα

Συνήθεις Προσπελάσεις

Τυπικές Εκτομές

Εκτεταμένες Επεμβάσεις

Θεμελιώδεις Αρχές

Κατευθυντήριες Οδηγίες

Ασυνήθεις Προσπελάσεις

Διλοβεκτομή

Ενδοπερικαρδιακή
πνευμονεκτομή

Βρογχοπλαστικές
εκτομές

Διήθηση
θωρακικού τοιχώματος
Pancoast
διαφράγματος
άνω κοίλης φλέβας
κόλπου
κατιούσας αρτηής
σπονδυλικής στήλης

CPB

Συμπέρασμα

Κατευθυντήριες Οδηγίες

Σε στάδιο **T3N0-1M0**

η χειρουργική θεραπεία
πρέπει να είναι **ριζική [D]**

Σε στάδιο **T4N0-1M0**

η χειρουργική θεραπεία έχει θέση
μόνο σε **επιλεγμένους** ασθενείς
όπου μπορεί να επιτευχθεί **ριζική** εκτομή
και στα πλαίσια **συνεργασίας**
πολλών ειδικοτήτων [D]

Σταδιοποίηση

Εξαιρεσιμότητα

Συνήθεις Προσπελάσεις

Τυπικές Εκτομές

Εκτεταμένες Επεμβάσεις

Θεμελιώδεις Αρχές

Κατευθυντήριες Οδηγίες

Ασυνήθεις Προσπελάσεις

Διλοβεκτομή

Ενδοπερικαρδιακή
πνευμονεκτομή

Βρογχοπλαστικές
εκτομές

Διήθηση
θωρακικού τοιχώματος
Pancoast
διαφράγματος
άνω κοίλης φλέβας
κόλπου
κατιούσας αρτηής
σπονδυλικής στήλης

CPB

Συμπέρασμα

Κατευθυντήριες Οδηγίες

Εκτεταμένοι **T3 όγκοι** και τοπικά διηθητικοί **T4 όγκοι**

απαιτούν **en bloc εκτομή**

των διηθημένων γειτονικών δομών

σε **υγιή όρια εκτομής**

Εάν ο χειρουργός ή το ογκολογικό κέντρο

δεν είναι απόλυτα βέβαιοι

για την ριζικότητα της εκτομής

θα πρέπει να ζητείται η γνώμη

από **εξειδικευμένο κέντρο**

που αντιμετωπίζει πληθώρα περιστατικών

Σταδιοποίηση

Εξαιρεσιμότητα

Συνήθεις Προσπελάσεις

Τυπικές Εκτομές

Εκτεταμένες Επεμβάσεις

Θεμελιώδεις Αρχές

Κατευθυντήριες Οδηγίες

Ασυνήθεις Προσπελάσεις

Διλοβεκτομή

Ενδοπερικαρδιακή
πνευμονεκτομή

Βρογχοπλαστικές
εκτομές

Διήθηση
θωρακικού τοιχώματος
Pancoast
διαφράγματος
άνω κοίλης φλέβας
κόλπου
κατιούσας αρτηής
σπονδυλικής στήλης

CPB

Συμπέρασμα

Κατευθυντήριες Οδηγίες

Σε T3 όγκους που διηθούν το θωρακικό τοίχωμα

η ριζικότητα της εκτομής

θα πρέπει να είναι ο πρωταρχικός στόχος

ανεξάρτητα εάν επιλεγθεί ως τεχνική

η εξωϋπεζωκοτική εκτομή

ή

η en bloc εκτομή

Σταδιοποίηση

Εξαιρεσιμότητα

Συνήθεις Προσπελάσεις

Τυπικές Εκτομές

Εκτεταμένες Επεμβάσεις

Θεμελιώδεις Αρχές

Κατευθυντήριες Οδηγίες

Ασυνήθεις Προσπελάσεις

Διλοβεκτομή

Ενδοπερικαρδιακή
πνευμονεκτομή

Βρογχοπλαστικές
εκτομές

Διήθηση
θωρακικού τοιχώματος
Pancoast
διαφράγματος
άνω κοίλης φλέβας
κόλπου
κατιούσας αρτηής
σπονδυλικής στήλης

CPB

Συμπέρασμα

Κατευθυντήριες Οδηγίες

Οι εκτεταμένες χειρουργικές εκτομές

- βρογχοπλαστικές
- διλοβεκτομές
- ενδοπερικαρδιακές
πνευμονεκτομές

προτιμούνται μόνο για την επίτευξη

υγιών ορίων εκτομής

Σταδιοποίηση

Εξαιρεσιμότητα

Συνήθεις Προσπελάσεις

Τυπικές Εκτομές

Εκτεταμένες Επεμβάσεις

Θεμελιώδεις Αρχές

Κατευθυντήριες Οδηγίες

Ασυνήθεις Προσπελάσεις

Διλοβεκτομή

Ενδοπερικαρδιακή
πνευμονεκτομή

Βρογχοπλαστικές
εκτομές

Διήθηση
θωρακικού τοιχώματος
Pancoast
διαφράγματος
άνω κοίλης φλέβας
κόλπου
κατιούσας αρτηής
σπονδυλικής στήλης

CPB

Συμπέρασμα

Κατευθυντήριες Οδηγίες

Οι εκτομές **διάσωσης** πνευμονικού παρεγχύματος

(**lung sparing resections**)

όπως οι εκτομές **δίκην μανικίου**

(**sleeve**)

θα πρέπει να **προτιμούνται**

έναντι των πνευμονεκτομών

εφόσον μπορούν να επιτευχθούν

υγιή όρια εκτομής

Κατευθυντήριες Οδηγίες

Παρόλο που
οι εκτομές **διάσωσης** πνευμονικού παρεγχύματος
(**lung sparing resections**)
παρέχουν **πλεονεκτήματα**

Η εφαρμογή τους γενικά
είναι **περιορισμένη**
και **τεχνικά απαιτητική και προκλητική**

Σταδιοποίηση

Εξαιρεσιμότητα

Συνήθεις Προσπελάσεις

Τυπικές Εκτομές

Εκτεταμένες Επεμβάσεις

Θεμελιώδεις Αρχές

Κατευθυντήριες Οδηγίες

Ασυνήθεις Προσπελάσεις

Διλοβεκτομή

Ενδοπερικαρδιακή
πνευμονεκτομή

Βρογχοπλαστικές
εκτομές

Διήθηση
θωρακικού τοιχώματος
Pancoast
διαφράγματος
άνω κοίλης φλέβας
κόλπου
κατιούσας αρτηής
σπονδυλικής στήλης

CPB

Συμπέρασμα

Αθανάσιος Κλέωντας MD, MSc
Χειρουργός Θώρακος

2016

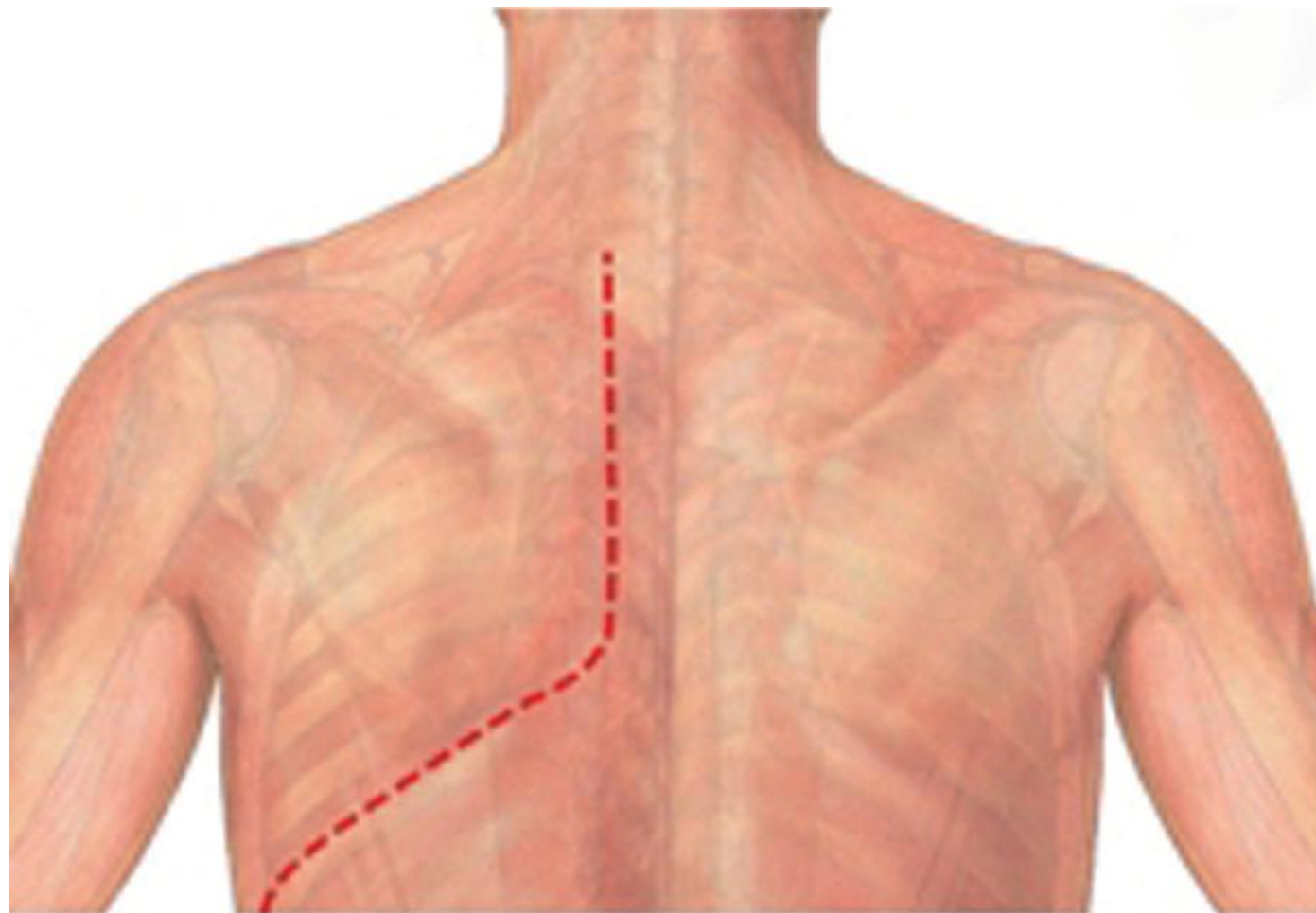


BTS guidelines 2010



Ασυνήθεις Προσπελάσεις

Shaw-Paulson



Σταδιοποίηση

Εξαιρεσιμότητα

Συνήθεις Προσπελάσεις

Τυπικές Εκτομές

Εκτεταμένες Επεμβάσεις

Θεμελιώδεις Αρχές

Κατευθυντήριες Οδηγίες

Ασυνήθεις Προσπελάσεις

Διλοβεκτομή

Ενδοπερικαρδιακή
πνευμονεκτομή

Βρογχοπλαστικές
εκτομές

Διήθηση
θωρακικού τοιχώματος
Pancoast
διαφράγματος
άνω κοίλης φλέβας
κόλπου
κατιούσας αορτής
σπονδυλικής στήλης

CPB

Συμπέρασμα

Αθανάσιος Κλέωντας MD, MSc
Χειρουργός Θώρακος

2016



Superior sulcus (Pancoast) tumors: current evidence on diagnosis and radical treatment

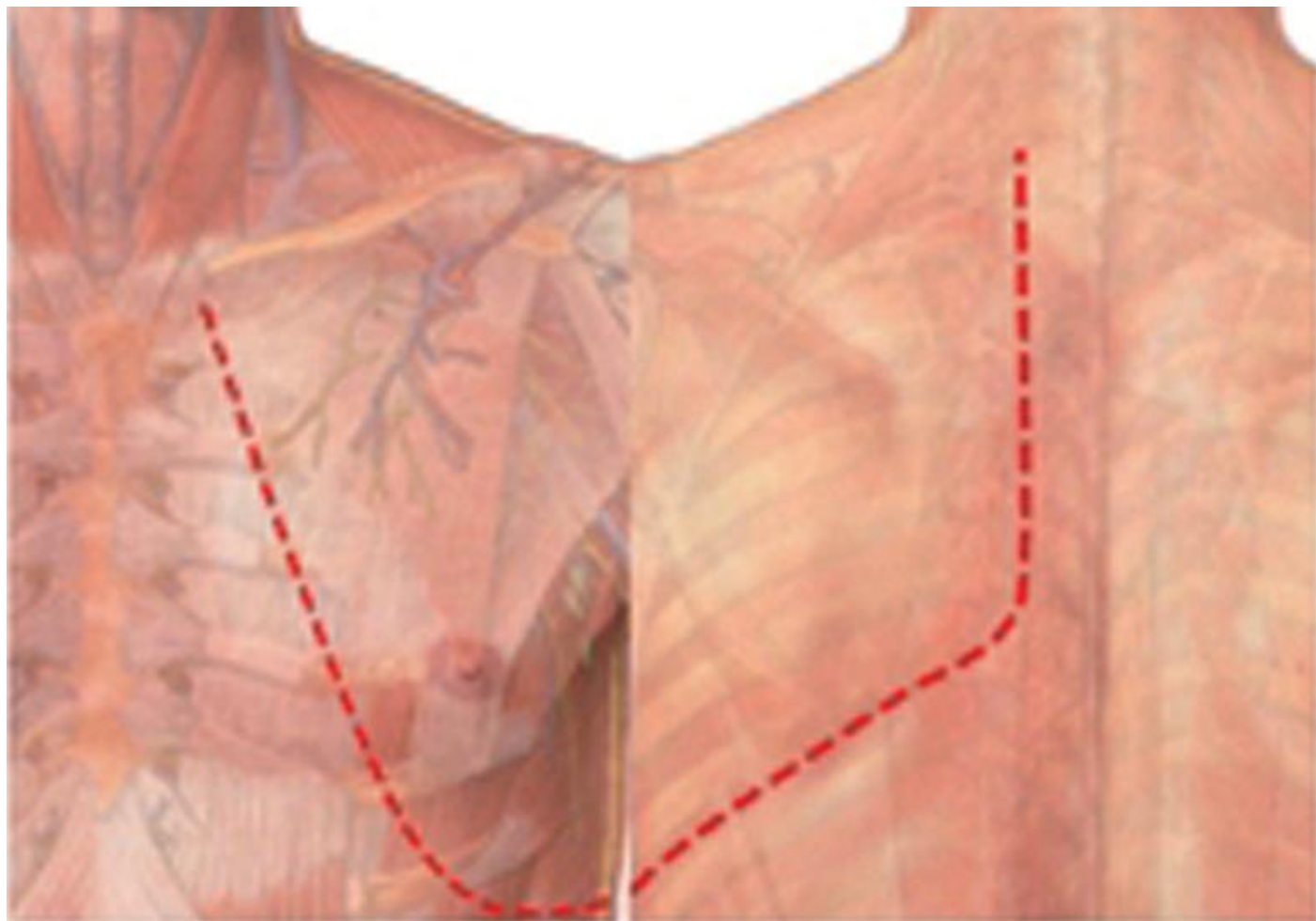
Christophoros N. Foroulis et al

Thorac Dis 2013 Apr 09. doi: 10.3978/j.issn.2072-1439.2013.04.08



Ασυνήθεις Προσπελάσεις

Tatsamura



Σταδιοποίηση

Εξαιρεσιμότητα

Συνήθεις Προσπελάσεις

Τυπικές Εκτομές

Εκτεταμένες Επεμβάσεις

Θεμελιώδεις Αρχές

Κατευθυντήριες Οδηγίες

Ασυνήθεις Προσπελάσεις

Διλοβεκτομή

Ενδοπερικαρδιακή
πνευμονεκτομή

Βρογχοπλαστικές
εκτομές

Διήθηση
θωρακικού τοιχώματος
Pancoast
διαφράγματος
άνω κοίλης φλέβας
κόλπου
κατιούσας αρτηής
σπονδυλικής στήλης

CPB

Συμπέρασμα

Αθανάσιος Κλέωντας MD, MSc
Χειρουργός Θώρακος

2016



Superior sulcus (Pancoast) tumors: current evidence on diagnosis and radical treatment

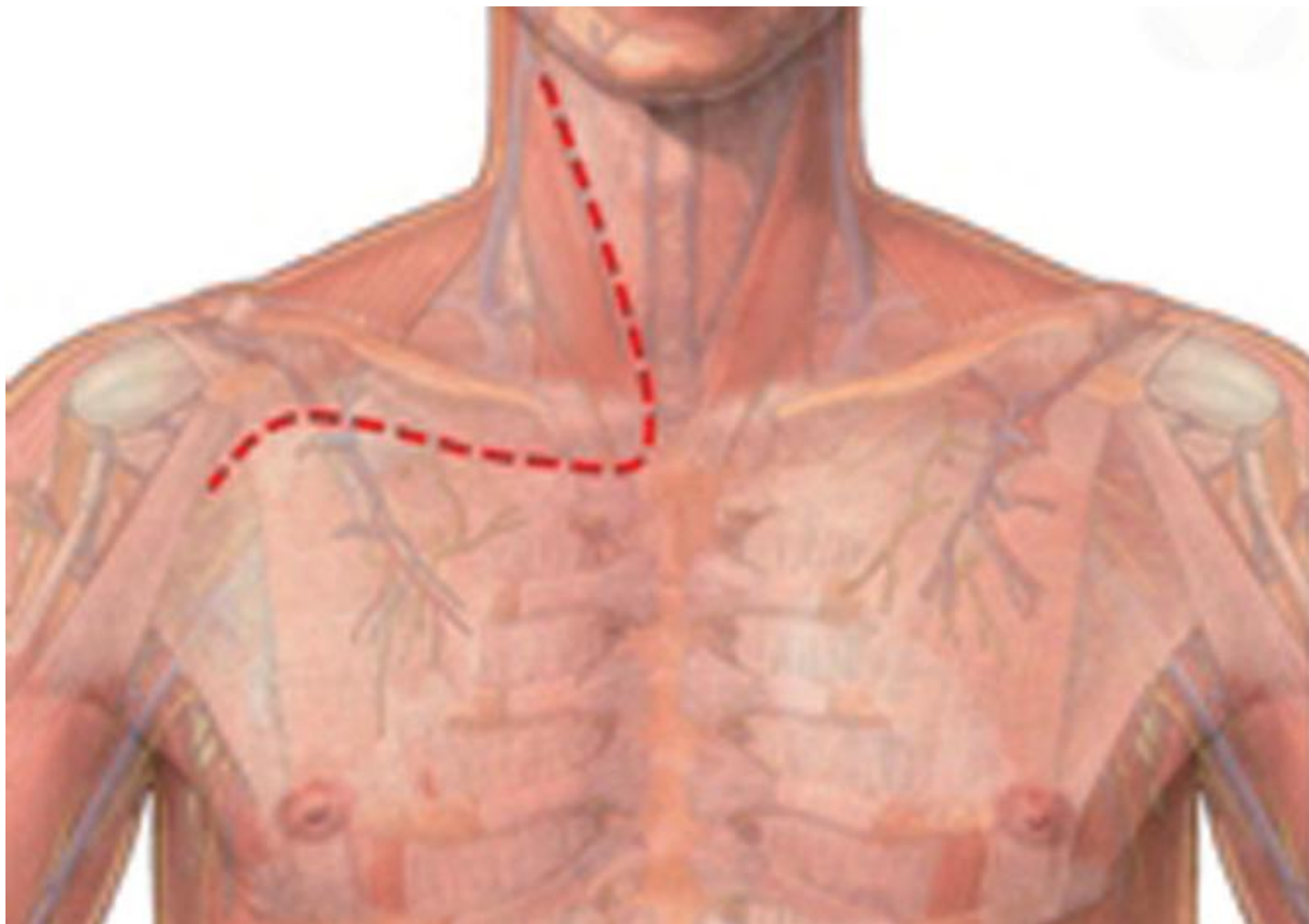
Christophoros N. Foroulis et al

Thorac Dis 2013 Apr 09. doi: 10.3978/j.issn.2072-1439.2013.04.08



Ασυνήθεις Προσπελάσεις

Dartevelle



Σταδιοποίηση

Εξαιρεσιμότητα

Συνήθεις Προσπελάσεις

Τυπικές Εκτομές

Εκτεταμένες Επεμβάσεις

Θεμελιώδεις Αρχές

Κατευθυντήριες Οδηγίες

Ασυνήθεις Προσπελάσεις

Διλοβεκτομή

Ενδοπερικαρδιακή
πνευμονεκτομή

Βρογχοπλαστικές
εκτομές

Διήθηση
θωρακικού τοιχώματος
Pancoast
διαφράγματος
άνω κοίλης φλέβας
κόλπου
κατιούσας αορτής
σπονδυλικής στήλης

CPB

Συμπέρασμα

Αθανάσιος Κλέωντας MD, MSc
Χειρουργός Θώρακος

2016



Superior sulcus (Pancoast) tumors: current evidence on diagnosis and radical treatment

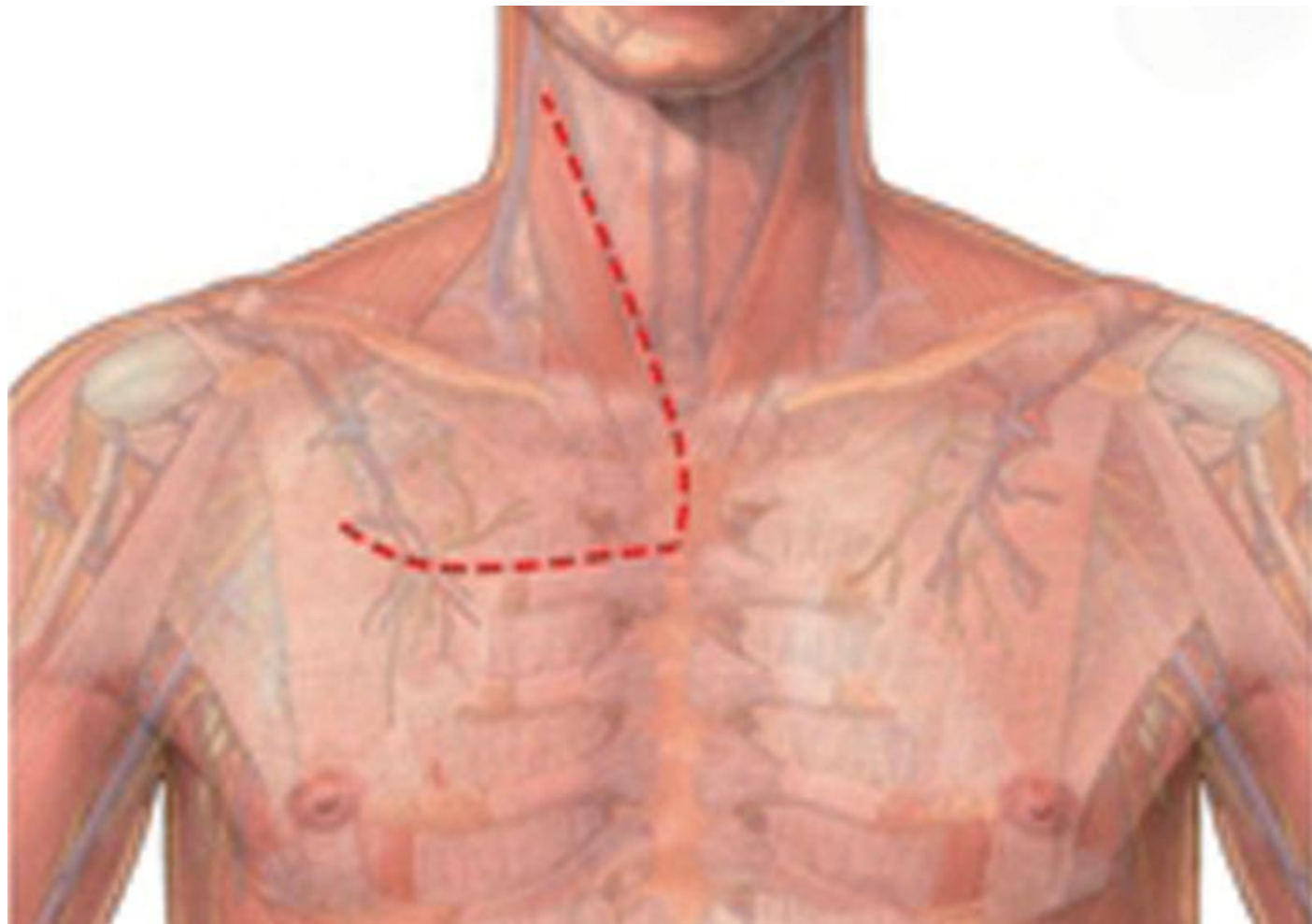
Christophoros N. Foroulis et al

Thorac Dis 2013 Apr 09. doi: 10.3978/j.issn.2072-1439.2013.04.08



Ασυνήθεις Προσπελάσεις

Grunenwald



Σταδιοποίηση

Εξαιρεσιμότητα

Συνήθεις Προσπελάσεις

Τυπικές Εκτομές

Εκτεταμένες Επεμβάσεις

Θεμελιώδεις Αρχές

Κατευθυντήριες Οδηγίες

Ασυνήθεις Προσπελάσεις

Διλοβεκτομή

Ενδοπερικαρδιακή
πνευμονεκτομή

Βρογχοπλαστικές
εκτομές

Διήθηση
θωρακικού τοιχώματος
Pancoast
διαφράγματος
άνω κοίλης φλέβας
κόλπου
κατιούσας αορτής
σπονδυλικής στήλης

CPB

Συμπέρασμα

Αθανάσιος Κλέωντας MD, MSc
Χειρουργός Θώρακος

2016



Superior sulcus (Pancoast) tumors: current evidence on diagnosis and radical treatment

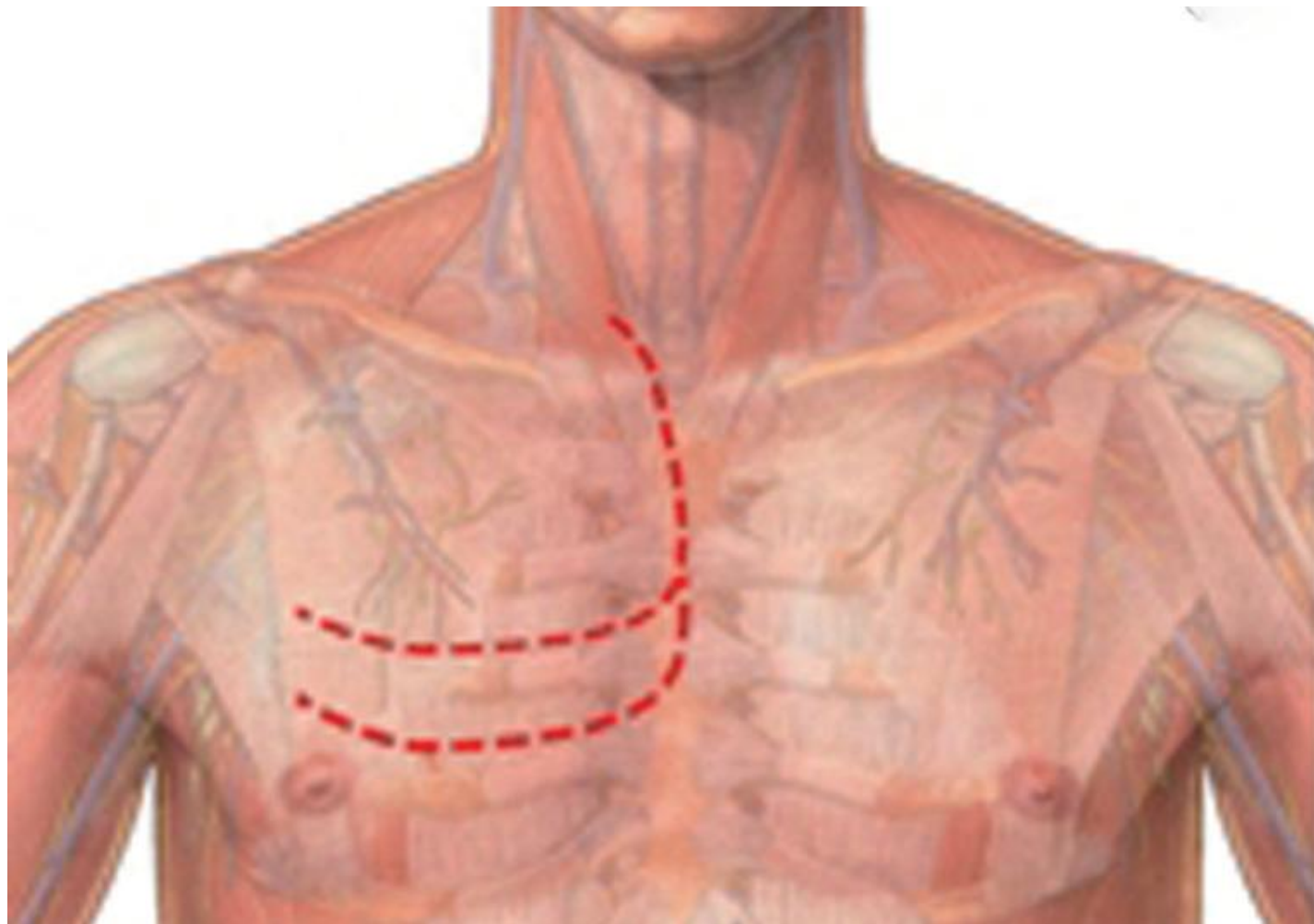
Christophoros N. Foroulis et al

Thorac Dis 2013 Apr 09. doi: 10.3978/j.issn.2072-1439.2013.04.08



Ασυνήθεις Προσπελάσεις

hemi-Clamshell



Σταδιοποίηση

Εξαιρεσιμότητα

Συνήθεις Προσπελάσεις

Τυπικές Εκτομές

Εκτεταμένες Επεμβάσεις

Θεμελιώδεις Αρχές

Κατευθυντήριες Οδηγίες

Ασυνήθεις Προσπελάσεις

Διλοβεκτομή

Ενδοπερικαρδιακή
πνευμονεκτομή

Βρογχοπλαστικές
εκτομές

Διήθηση
θωρακικού τοιχώματος
Pancoast
διαφράγματος
άνω κοίλης φλέβας
κόλπου
κατιούσας αορτής
σπονδυλικής στήλης

CPB

Συμπέρασμα

Αθανάσιος Κλέωντας MD, MSc
Χειρουργός Θώρακος

2016



Superior sulcus (Pancoast) tumors: current evidence on diagnosis and radical treatment

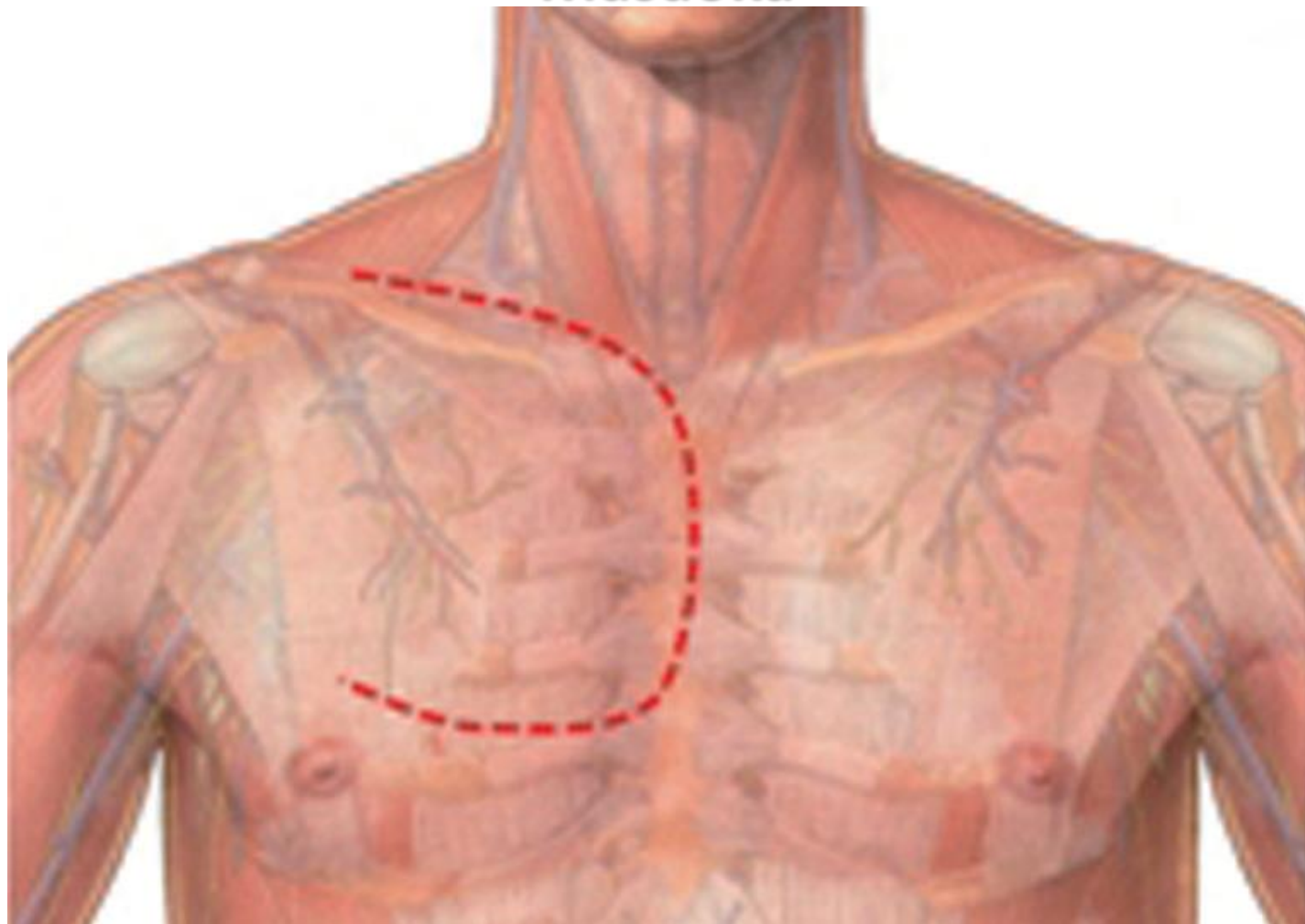
Christophoros N. Foroulis et al

Thorac Dis 2013 Apr 09. doi: 10.3978/j.issn.2072-1439.2013.04.08



Ασυνήθεις Προσπελάσεις

Masaoka



Σταδιοποίηση

Εξαιρεσιμότητα

Συνήθεις Προσπελάσεις

Τυπικές Εκτομές

Εκτεταμένες Επεμβάσεις

Θεμελιώδεις Αρχές

Κατευθυντήριες Οδηγίες

Ασυνήθεις Προσπελάσεις

Διλοβεκτομή

Ενδοπερικαρδιακή
πνευμονεκτομή

Βρογχοπλαστικές
εκτομές

Διήθηση
θωρακικού τοιχώματος
Pancoast
διαφράγματος
άνω κοίλης φλέβας
κόλπου
κατιούσας αορτής
σπονδυλικής στήλης

CPB

Συμπέρασμα

Αθανάσιος Κλέωντας MD, MSc
Χειρουργός Θώρακος

2016



Superior sulcus (Pancoast) tumors: current evidence on diagnosis and radical treatment

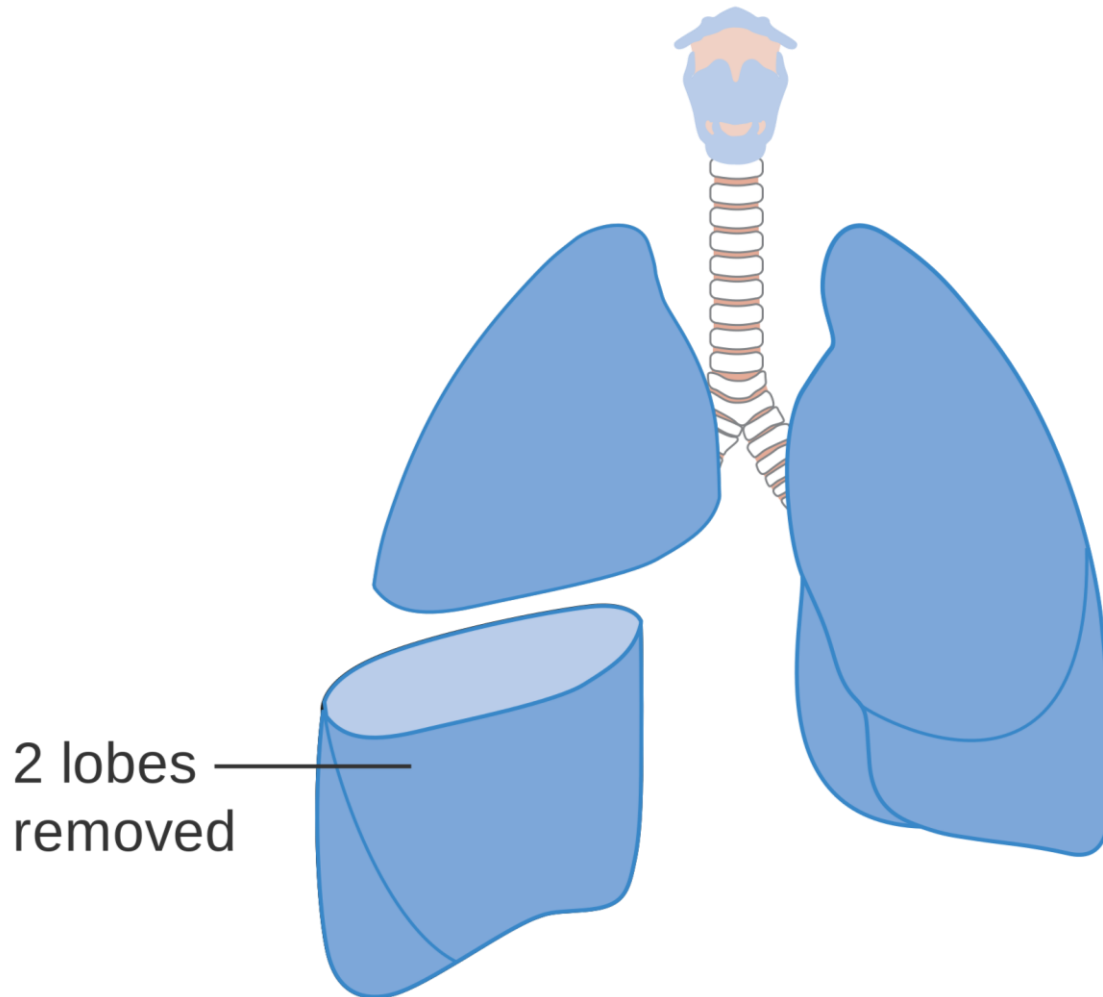
Christophoros N. Foroulis et al

Thorac Dis 2013 Apr 09. doi: 10.3978/j.issn.2072-1439.2013.04.08



Χειρουργικές Τεχνικές

Διλοβεκτομή



2 lobes
removed

Σταδιοποίηση

Εξαιρεσιμότητα

Συνήθεις Προσπελάσεις

Τυπικές Εκτομές

Εκτεταμένες Επεμβάσεις

Θεμελιώδεις Αρχές

Κατευθυντήριες Οδηγίες

Ασυνήθεις Προσπελάσεις

Διλοβεκτομή

Ενδοπερικαρδιακή
πνευμονεκτομή

Βρογχοπλαστικές
εκτομές

Διήθηση
θωρακικού τοιχώματος
Pancoast
διαφράγματος
άνω κοίλης φλέβας
κόλπου
κατιούσας αρτηής
σπονδυλικής στήλης

CPB

Συμπέρασμα

Αθανάσιος Κλέωντας MD, MSc
Χειρουργός Θώρακος

2016

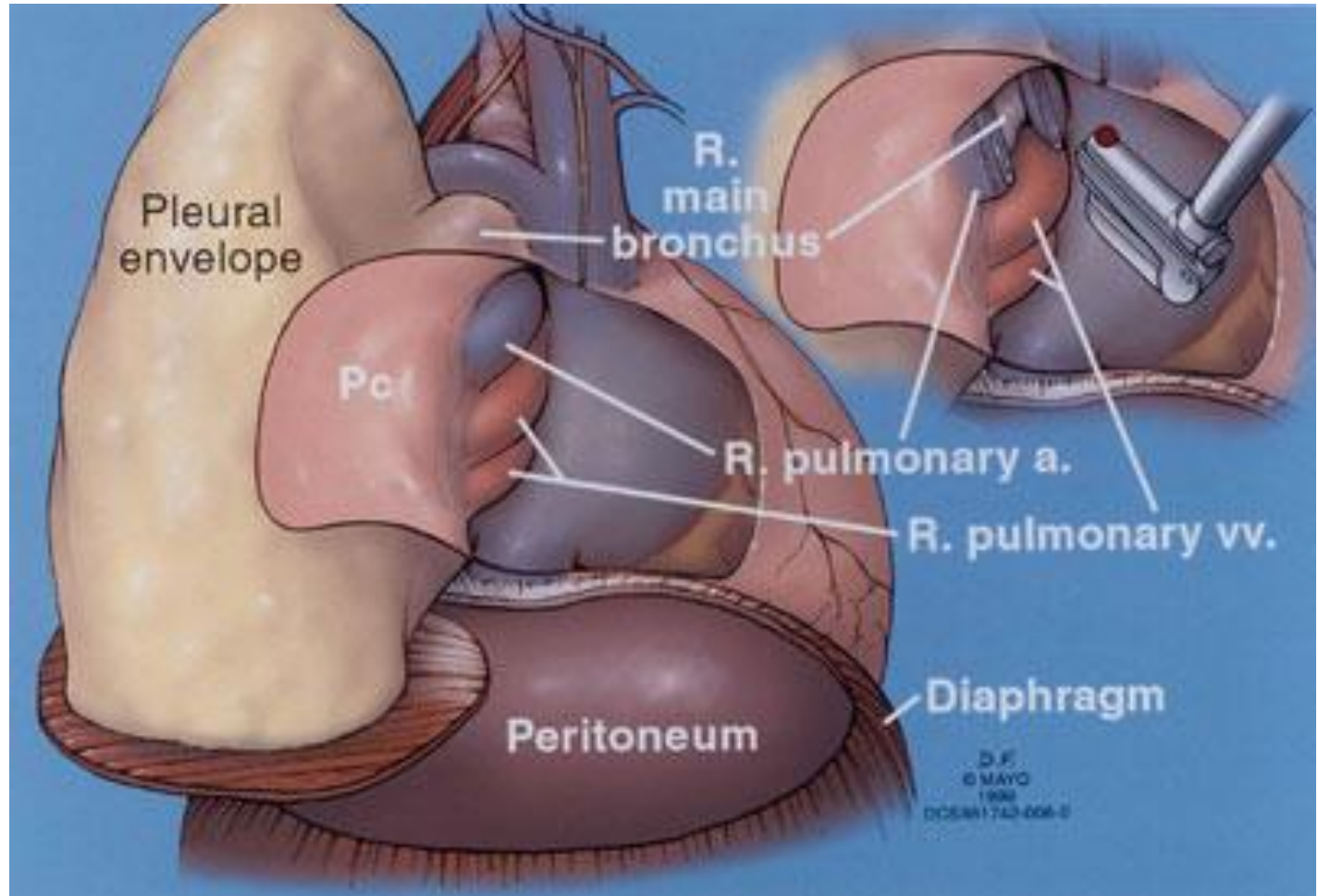


[https://commons.wikimedia.org/wiki/File:Diagram_showing_the_removal_of_two_lobes_of_the_lung_\(bilobectomy\)_CRUK_367.svg](https://commons.wikimedia.org/wiki/File:Diagram_showing_the_removal_of_two_lobes_of_the_lung_(bilobectomy)_CRUK_367.svg)



Χειρουργικές Τεχνικές

Ενδοπερικαρδιακή ΔΕ πνευμονεκτομή



Σταδιοποίηση

Εξαιρεσιμότητα

Συνήθεις Προσπελάσεις

Τυπικές Εκτομές

Εκτεταμένες Επεμβάσεις

Θεμελιώδεις Αρχές

Κατευθυντήριες Οδηγίες

Ασυνήθεις Προσπελάσεις

Διλοβεκτομή

**Ενδοπερικαρδιακή
πνευμονεκτομή**

Βρογχοπλαστικές
εκτομές

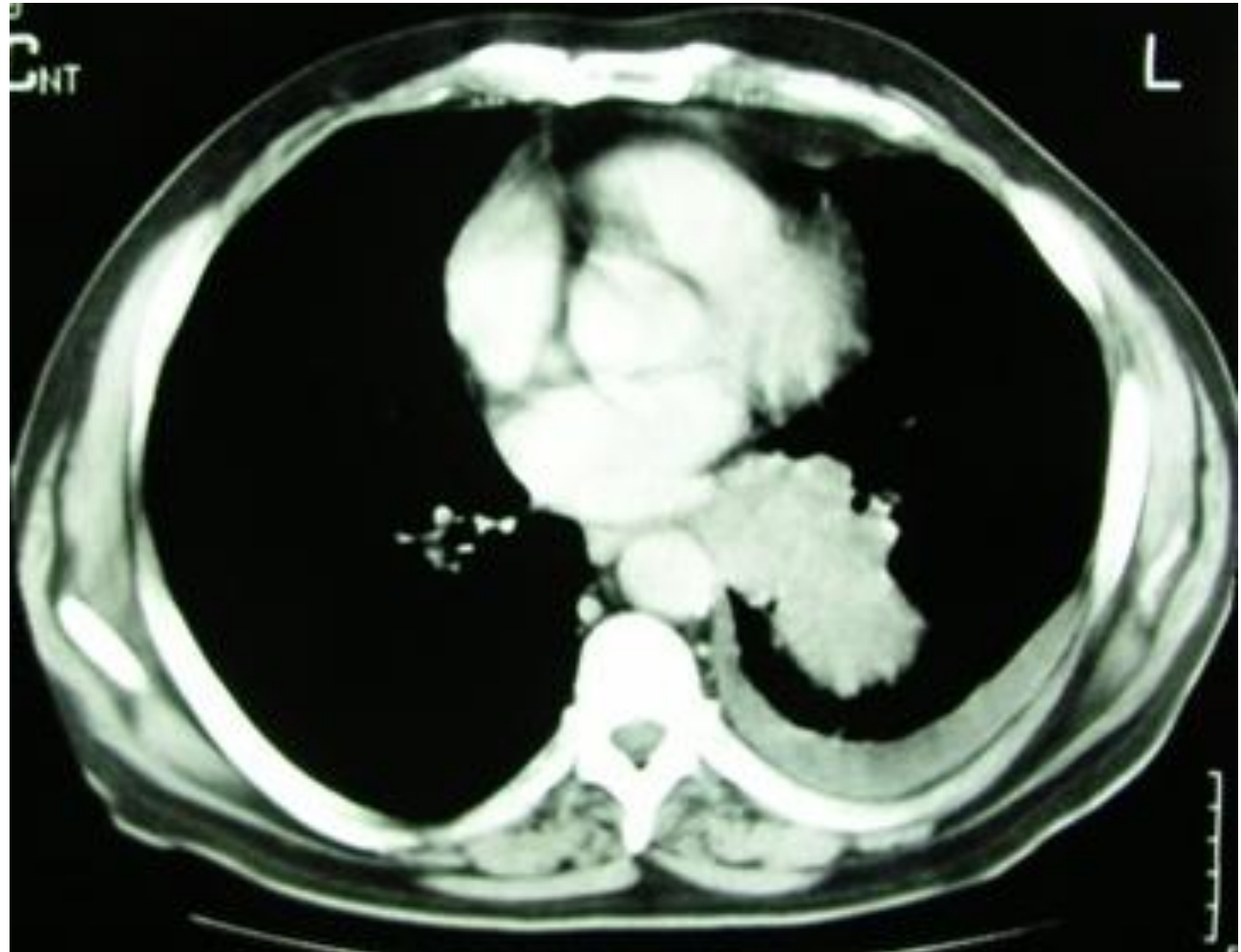Διήθηση
θωρακικού τοιχώματος
Pancoast
διαφράγματος
άνω κοίλης φλέβας
κόλπου
κατιούσας αρτηής
σπονδυλικής στήλης

CPB

Συμπέρασμα

Χειρουργικές Τεχνικές

Αριστερή ενδοπερικαρδιακή πνευμονεκτομή



Σταδιοποίηση

Εξαιρεσιμότητα

Συνήθεις Προσπελάσεις

Τυπικές Εκτομές

Εκτεταμένες Επεμβάσεις

Θεμελιώδεις Αρχές

Κατευθυντήριες Οδηγίες

Ασυνήθεις Προσπελάσεις

Διλοβεκτομή

**Ενδοπερικαρδιακή
πνευμονεκτομή**

Βρογχοπλαστικές
εκτομές

Διήθηση
θωρακικού τοιχώματος
Rancoast
διαφράγματος
άνω κοίλης φλέβας
κόλπου
κατιούσας αορτής
σπονδυλικής στήλης

CPB

Συμπέρασμα

Αθανάσιος Κλέωντας MD, MSc
Χειρουργός Θώρακος

2016

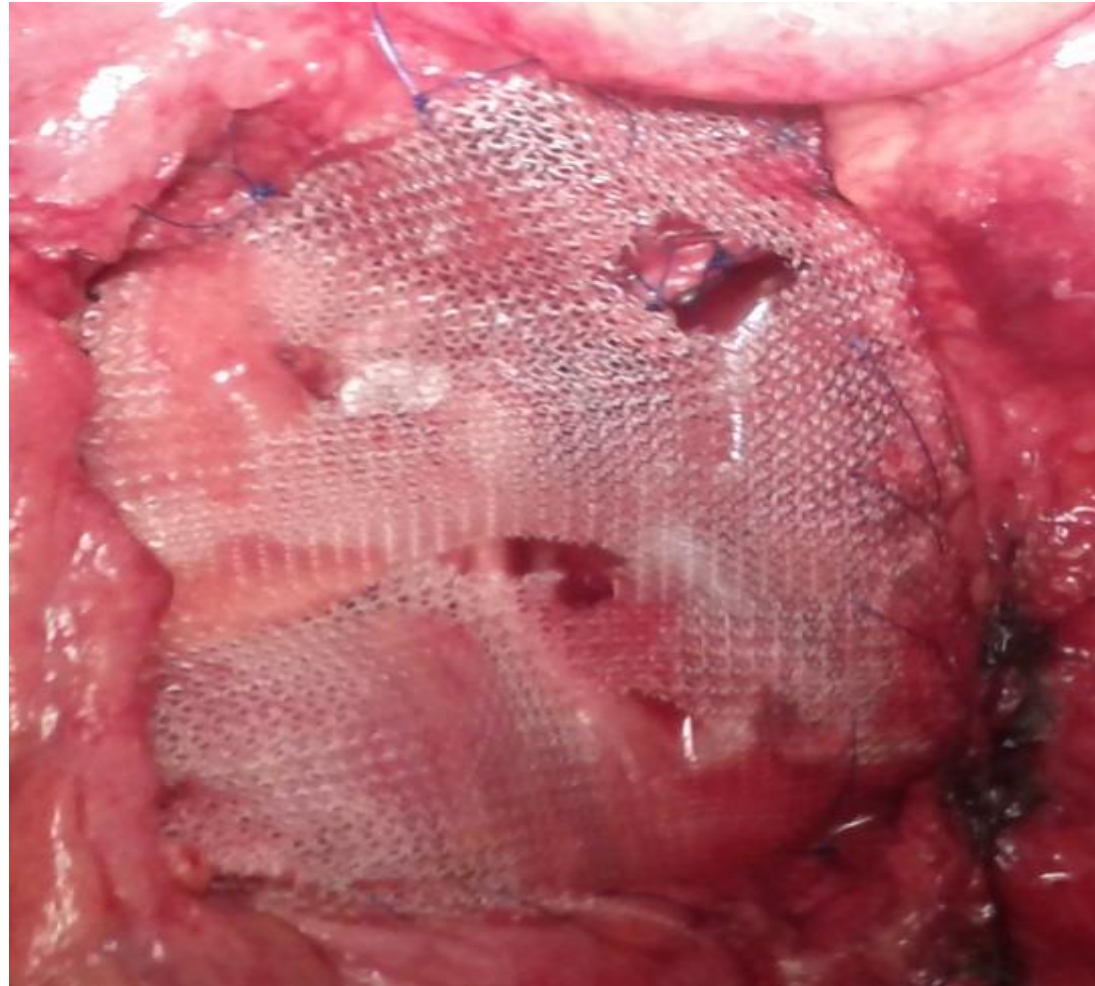


Αρχείο ασθενών Καρδιοθωρακοχειρουργικής Κλινικής Α.Π.Θ.



Χειρουργικές Τεχνικές

Αριστερή ενδοπερικαρδιακή πνευμονεκτομή



Σταδιοποίηση

Εξαιρεσιμότητα

Συνήθεις Προσπελάσεις

Τυπικές Εκτομές

Εκτεταμένες Επεμβάσεις

Θεμελιώδεις Αρχές

Κατευθυντήριες Οδηγίες

Ασυνήθεις Προσπελάσεις

Διλοβεκτομή

**Ενδοπερικαρδιακή
πνευμονεκτομή**

Βρογχοπλαστικές
εκτομές

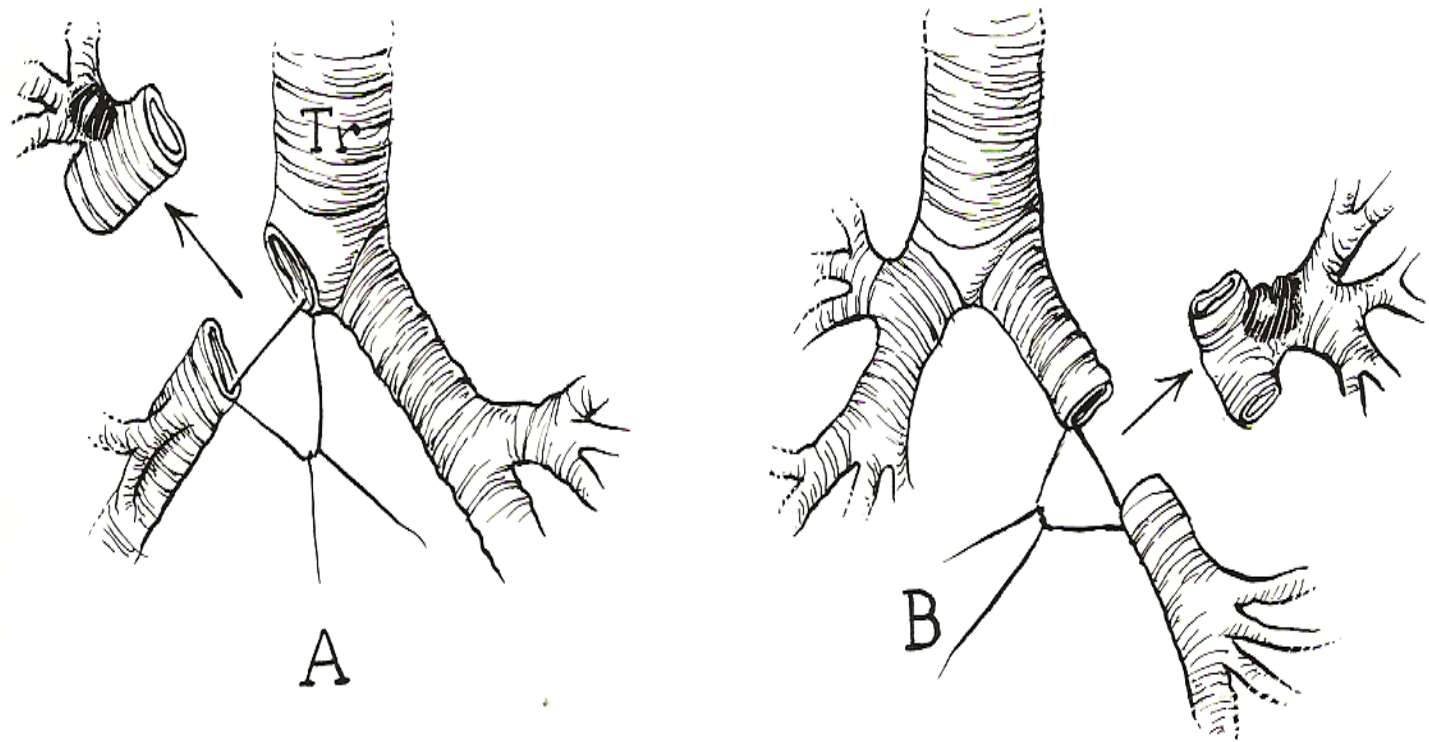
Διήθηση
θωρακικού τοιχώματος
Pancoast
διαφράγματος
άνω κοίλης φλέβας
κόλπου
κατιούσας αρτηής
σπονδυλικής στήλης

CPB

Συμπέρασμα

Χειρουργικές Τεχνικές

Βρογχοπλαστικές (τυπική sleeve – δίκην μανικίου)



Σταδιοποίηση

Εξαιρεσιμότητα

Συνήθεις Προσπελάσεις

Τυπικές Εκτομές

Εκτεταμένες Επεμβάσεις

Θεμελιώδεις Αρχές

Κατευθυντήριες Οδηγίες

Ασυνήθεις Προσπελάσεις

Διλοβεκτομή

Ενδοπερικαρδιακή
πνευμονεκτομή

**Βρογχοπλαστικές
εκτομές**

Διήθηση
θωρακικού τοιχώματος
Pancoast
διαφράγματος
άνω κοίλης φλέβας
κόλπου
κατιούσας αρτηής
σπονδυλικής στήλης

CPB

Συμπέρασμα

Αθανάσιος Κλέωντας MD, MSc
Χειρουργός Θώρακος

2016

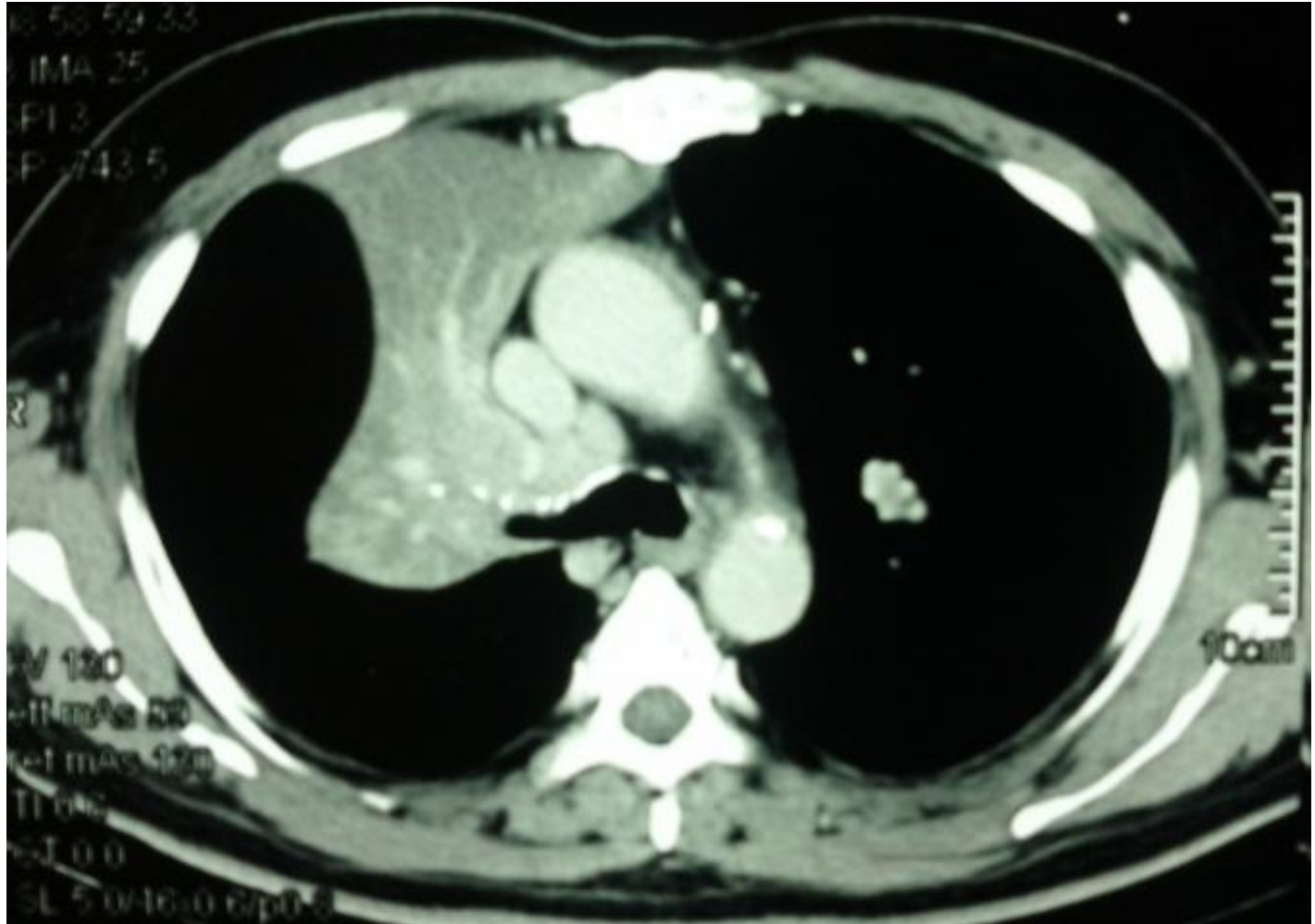


http://www.ctsnet.org/sites/default/files/graphics/experts/Thoracic/miller/miller-figure-07_400px.jpg



Χειρουργικές Τεχνικές

Δεξιά άνω sleeve λοβεκτομή



Σταδιοποίηση

Εξαιρεσιμότητα

Συνήθεις Προσπελάσεις

Τυπικές Εκτομές

Εκτεταμένες Επεμβάσεις

Θεμελιώδεις Αρχές

Κατευθυντήριες Οδηγίες

Ασυνήθεις Προσπελάσεις

Διλοβεκτομή

Ενδοπερικαρδιακή
πνευμονεκτομή

**Βρογχοπλαστικές
εκτομές**

Διήθηση
θωρακικού τοιχώματος
Pancoast
διαφράγματος
άνω κοίλης φλέβας
κόλπου
κατιούσας αορτής
σπονδυλικής στήλης

CPB

Συμπέρασμα

Αθανάσιος Κλέωντας MD, MSc
Χειρουργός Θώρακος

2016

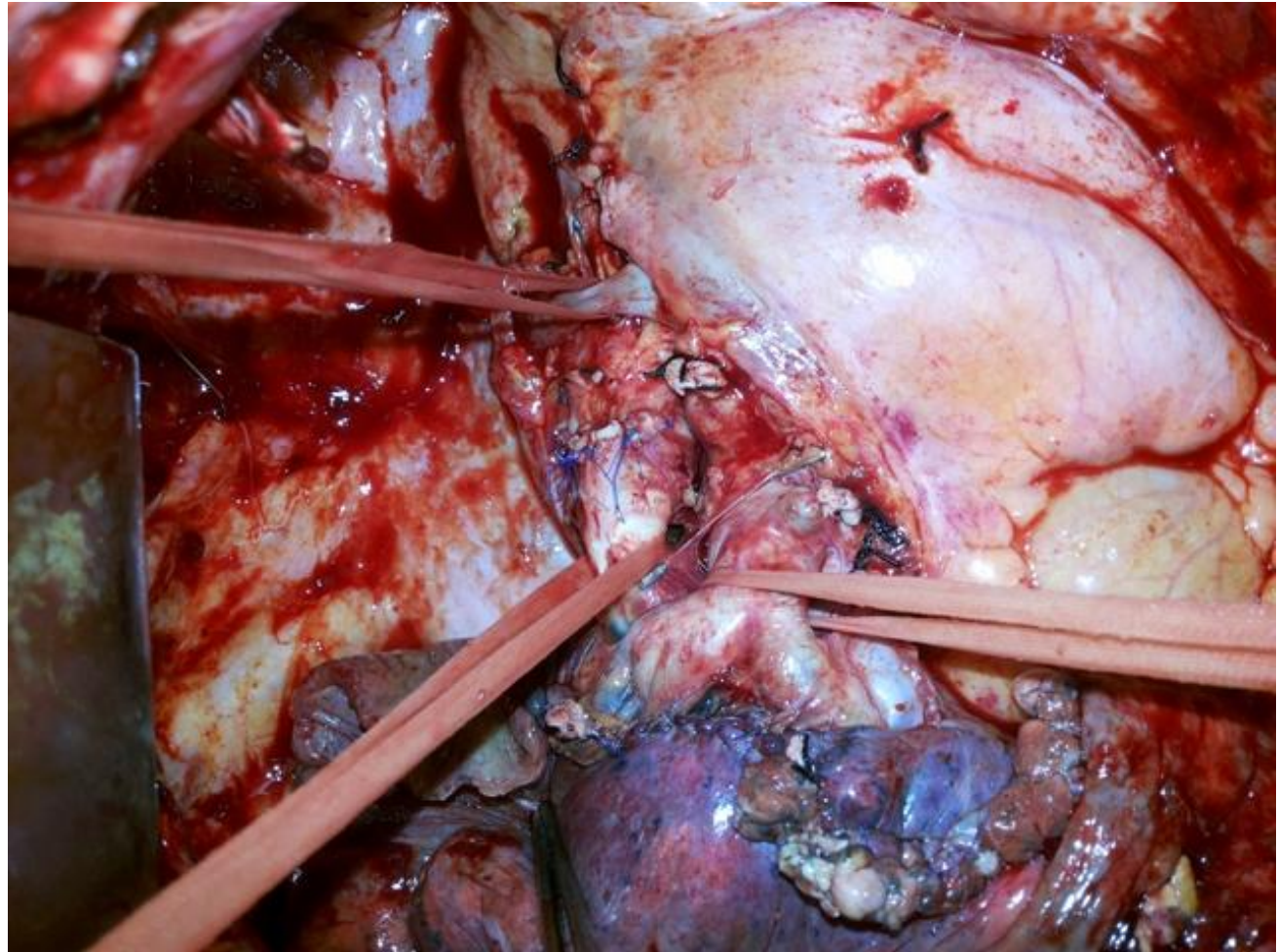


Αρχείο ασθενών Καρδιοθωρακοχειρουργικής Κλινικής Α.Π.Θ.



Χειρουργικές Τεχνικές

Δεξιά άνω sleeve λοβεκτομή



Σταδιοποίηση

Εξαιρεσιμότητα

Συνήθεις Προσπελάσεις

Τυπικές Εκτομές

Εκτεταμένες Επεμβάσεις

Θεμελιώδεις Αρχές

Κατευθυντήριες Οδηγίες

Ασυνήθεις Προσπελάσεις

Διλοβεκτομή

Ενδοπερικαρδιακή
πνευμονεκτομή

**Βρογχοπλαστικές
εκτομές**

Διήθηση
θωρακικού τοιχώματος
Pancoast
διαφράγματος
άνω κοίλης φλέβας
κόλπου
κατιούσας αρτηής
σπονδυλικής στήλης

CPB

Συμπέρασμα

Αθανάσιος Κλέωντας MD, MSc
Χειρουργός Θώρακος

2016

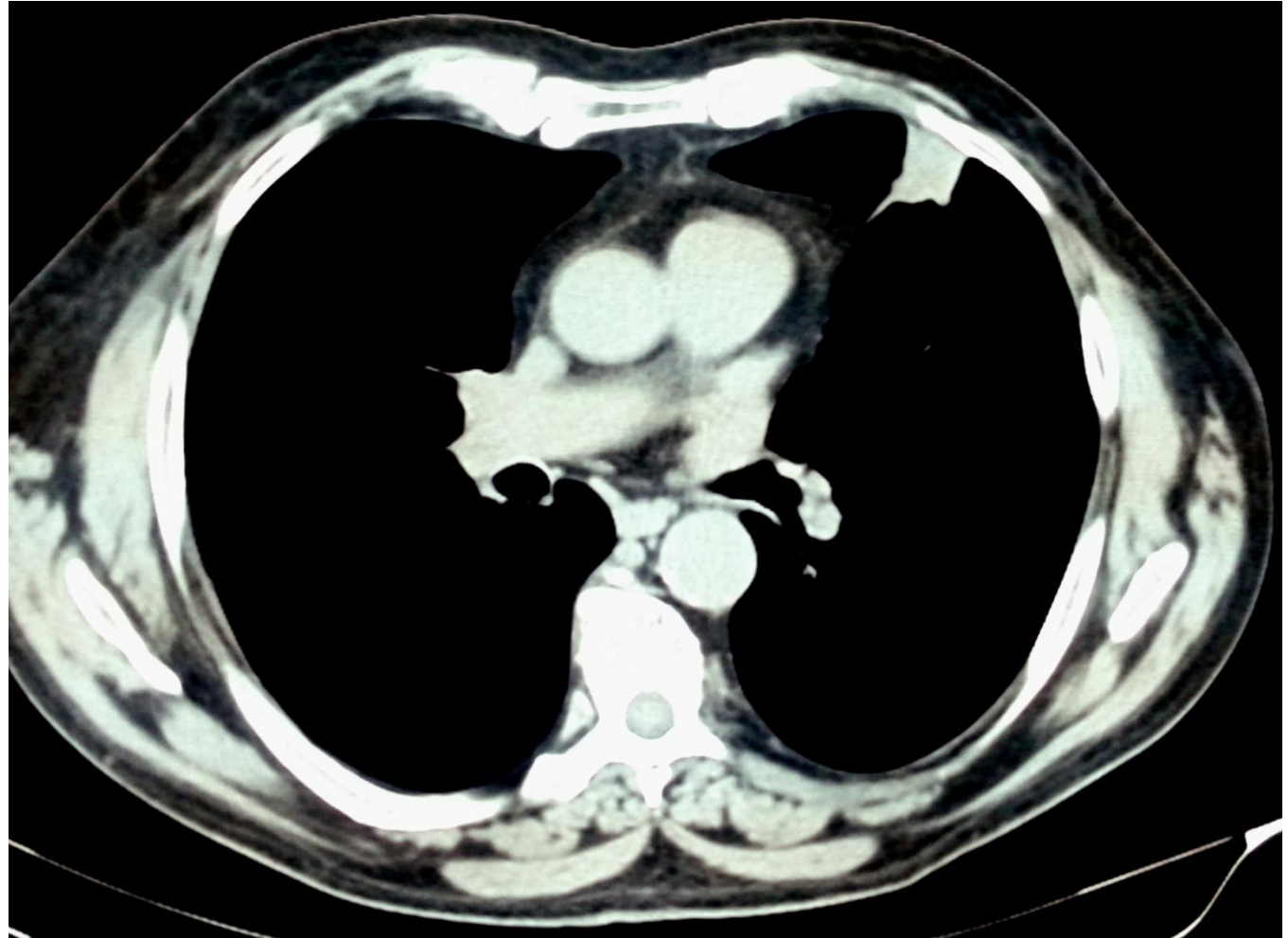


Αρχείο ασθενών Καρδιοθωρακοχειρουργικής Κλινικής Α.Π.Θ.



Χειρουργικές Τεχνικές

Αριστερή άνω sleeve λοβεκτομή



Σταδιοποίηση

Εξαιρεσιμότητα

Συνήθεις Προσπελάσεις

Τυπικές Εκτομές

Εκτεταμένες Επεμβάσεις

Θεμελιώδεις Αρχές

Κατευθυντήριες Οδηγίες

Ασυνήθεις Προσπελάσεις

Διλοβεκτομή

Ενδοπερικαρδιακή
πνευμονεκτομή

**Βρογχοπλαστικές
εκτομές**

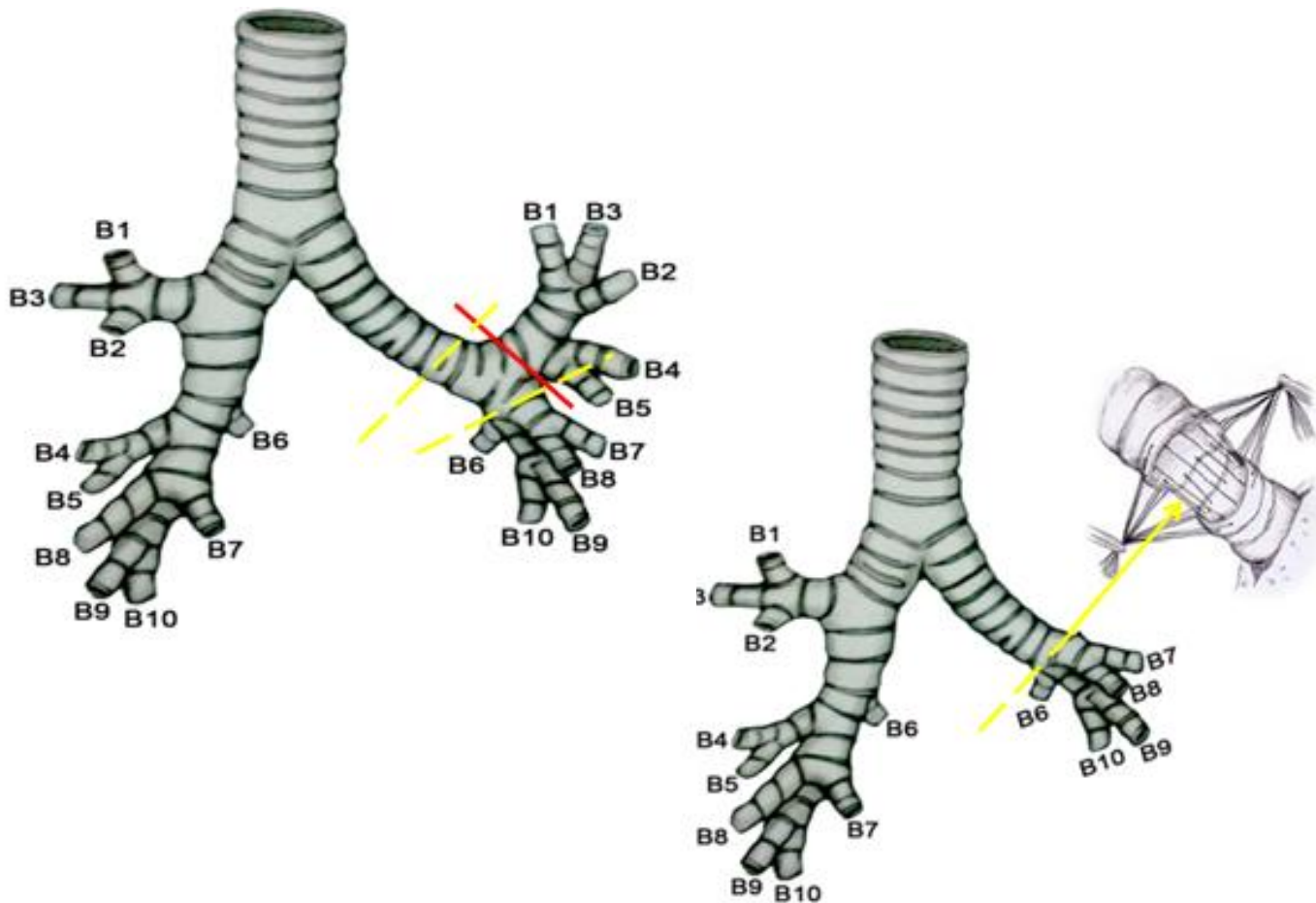
Διήθηση
θωρακικού τοιχώματος
Rancoast
διαφράγματος
άνω κοίλης φλέβας
κόλπου
κατιούσας αορτής
σπονδυλικής στήλης

CPB

Συμπέρασμα

Χειρουργικές Τεχνικές

Αριστερή άνω sleeve λοβεκτομή



Σταδιοποίηση

Εξαιρεσιμότητα

Συνήθεις Προσπελάσεις

Τυπικές Εκτομές

Εκτεταμένες Επεμβάσεις

Θεμελιώδεις Αρχές

Κατευθυντήριες Οδηγίες

Ασυνήθεις Προσπελάσεις

Διλοβεκτομή

Ενδοπερικαρδιακή
πνευμονεκτομή

**Βρογχοπλαστικές
εκτομές**

Διήθηση
θωρακικού τοιχώματος
Pancoast
διαφράγματος
άνω κοίλης φλέβας
κόλπου
κατιούσας αορτής
σπονδυλικής στήλης

CPB

Συμπέρασμα

Αθανάσιος Κλέωντας MD, MSc
Χειρουργός Θώρακος

2016

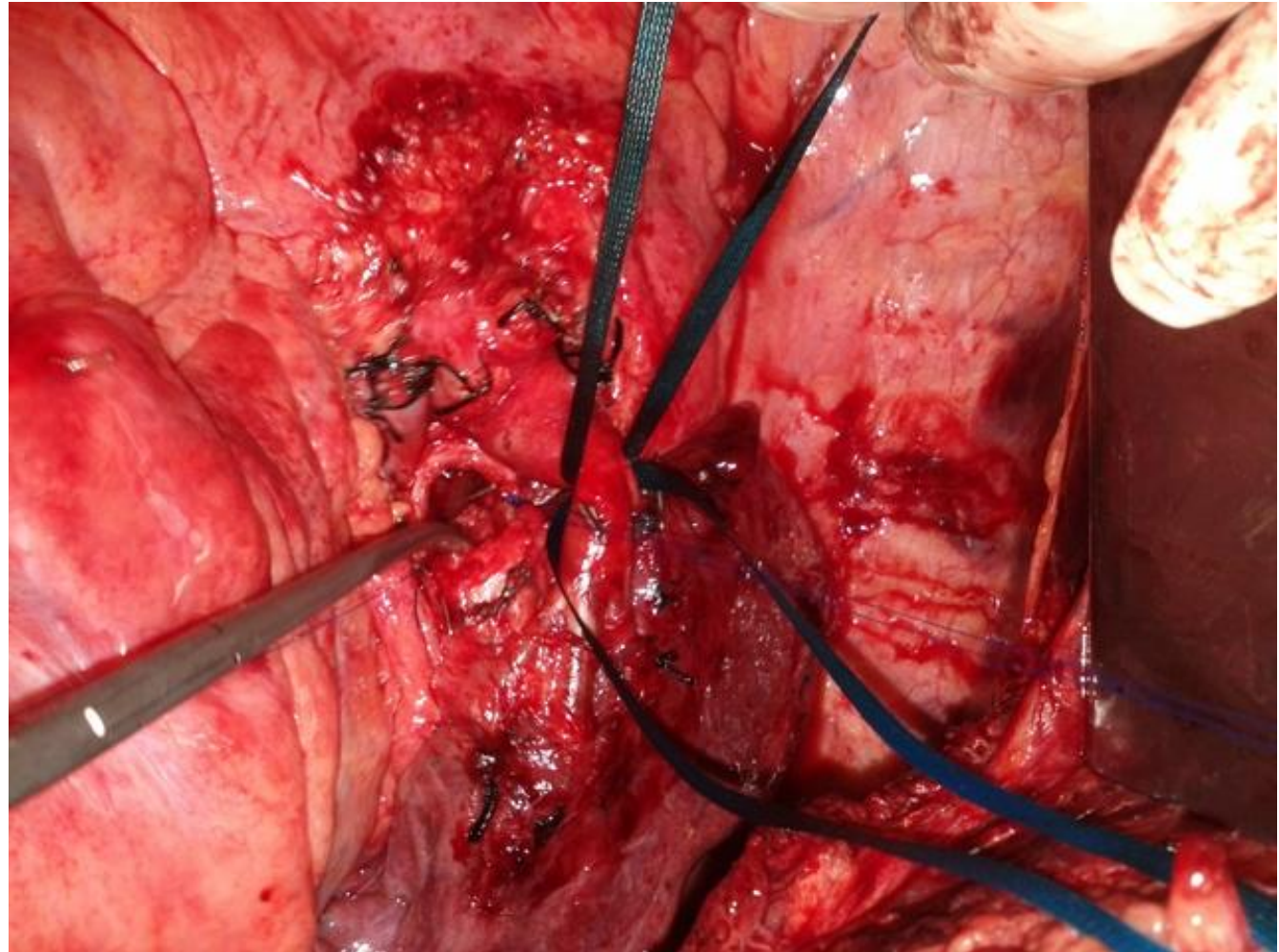


Αρχείο ασθενών Καρδιοθωρακοχειρουργικής Κλινικής Α.Π.Θ.



Χειρουργικές Τεχνικές

Αριστερή άνω sleeve λοβεκτομή



Σταδιοποίηση

Εξαιρεσιμότητα

Συνήθεις Προσπελάσεις

Τυπικές Εκτομές

Εκτεταμένες Επεμβάσεις

Θεμελιώδεις Αρχές

Κατευθυντήριες Οδηγίες

Ασυνήθεις Προσπελάσεις

Διλοβεκτομή

Ενδοπερικαρδιακή
πνευμονεκτομή

**Βρογχοπλαστικές
εκτομές**

Διήθηση
θωρακικού τοιχώματος
Rancoast
διαφράγματος
άνω κοίλης φλέβας
κόλπου
κατιούσας αορτής
σπονδυλικής στήλης

CPB

Συμπέρασμα

Αθανάσιος Κλέωντας MD, MSc
Χειρουργός Θώρακος

2016



Αρχείο ασθενών Καρδιοθωρακοχειρουργικής Κλινικής Α.Π.Θ.



Επιπλοκές Βρογχοπλαστικές

Author	Year	Patients	Complications (%)	Technical Complications (%)	Mortality (%)	Survival (5 yr; %)
Kawahara	1994	112	ns	15.6	ns	ns
Van Schil	1996	145	18.6	ns	4.8	46
Gaissert	1996	72	11	1.3	4	42
Rea	1997	217	12.5	ns	6.2	49
Icard	1999	110	50	4.5	2.75	39
Kutlu	1999	100	12	2	2	49*
Massard	1999	63	28.5	9.5	1.6	43
Suen	1999	77	41.3	3.8	5.2	37.5
Tronc	2000	184	14.1	3.2	1.6	52
Okada	2000	151	10	0	0	48
Lausberg	2000	81	ns	0	1.2	61.9**
Rendina	2000	145	12.4	2.7	3	37.9
Hollaus	2001	15	26.6	6.6	0	48***

* From 6 to 168 months, **2 years, ***58 months

Σταδιοποίηση

Εξαιρεσιμότητα

Συνήθεις Προσπελάσεις

Τυπικές Εκτομές

Εκτεταμένες Επεμβάσεις

Θεμελιώδεις Αρχές

Κατευθυντήριες Οδηγίες

Ασυνήθεις Προσπελάσεις

Διλοβεκτομή

Ενδοπερικαρδιακή
πνευμονεκτομή

Βρογχοπλαστικές
εκτομές

Διήθηση
θωρακικού τοιχώματος
Pancoast
διαφράγματος
άνω κοίλης φλέβας
κόλπου
κατιούσας αρτηής
σπονδυλικής στήλης

CPB

Συμπέρασμα

Αθανάσιος Κλέωντας MD, MSc
Χειρουργός Θώρακος

2016

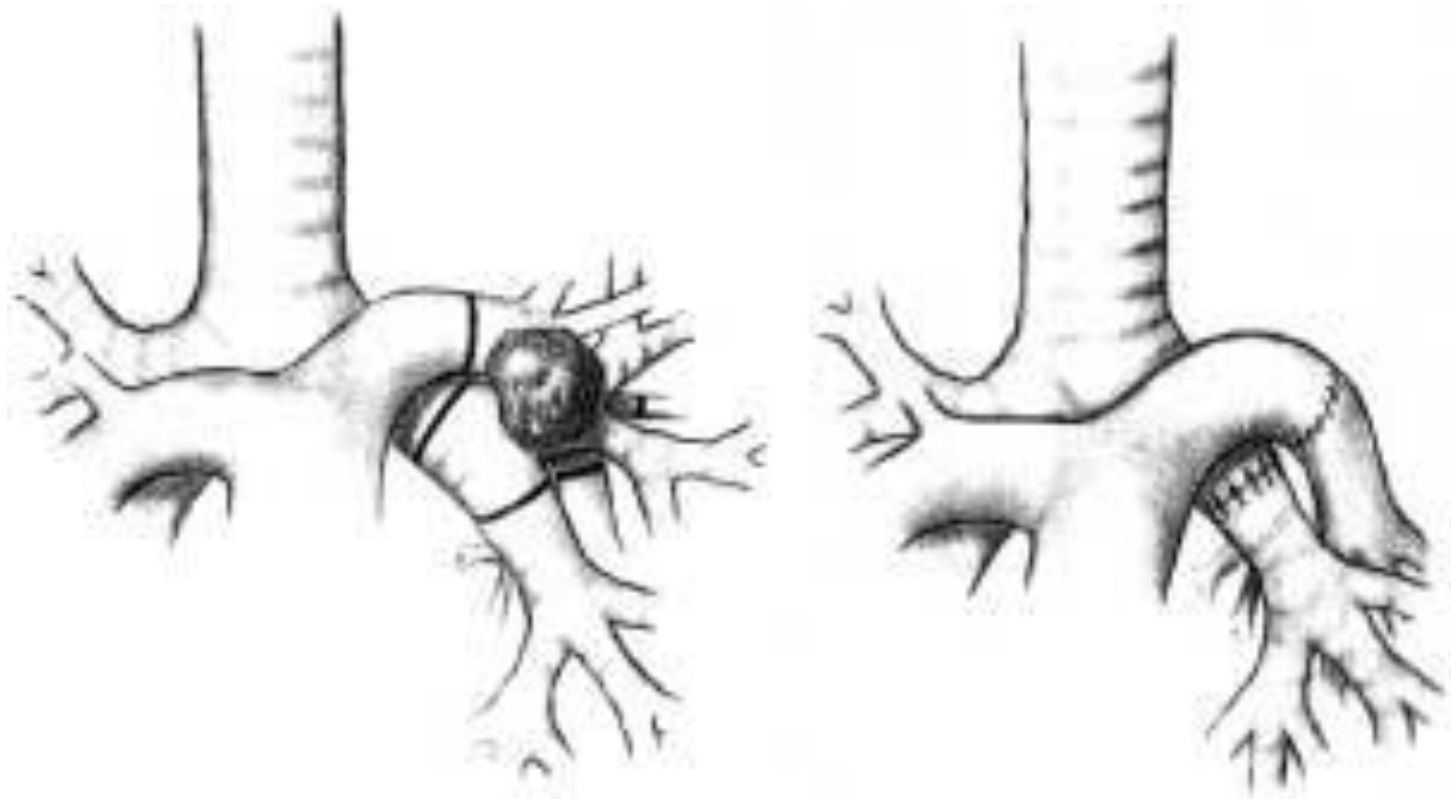


<http://www.ctsnet.org/article/bronchial-and-pulmonary-arterial-sleeve-resection>



Χειρουργικές Τεχνικές

Βρογχοπλαστικές (double)



Σταδιοποίηση

Εξαιρεσιμότητα

Συνήθεις Προσπελάσεις

Τυπικές Εκτομές

Εκτεταμένες Επεμβάσεις

Θεμελιώδεις Αρχές

Κατευθυντήριες Οδηγίες

Ασυνήθεις Προσπελάσεις

Διλοβεκτομή

Ενδοπερικαρδιακή
πνευμονεκτομή

**Βρογχοπλαστικές
εκτομές**

Διήθηση
θωρακικού τοιχώματος
Pancoast
διαφράγματος
άνω κοίλης φλέβας
κόλπου
κατιούσας αορτής
σπονδυλικής στήλης

CPB

Συμπέρασμα

Αθανάσιος Κλέωντας MD, MSc
Χειρουργός Θώρακος

2016



Sleeve Lobectomy for Non-Small Cell Lung Cancer

P. De Leyn et al

Acta chir belg, 2003, 103, 570-576



Επιβίωση – N status

Βρογχοπλαστικές (double)

Author	Year	Patients	5 year survival (%)			10 year survival (%)		
			N0	N1	N2	N0	N1	N2
Rea	1997	179	72	36	22	59	27	14
Icard	1999	110	57	29	33	26	18	33
Tronc	2000	184	63	48	6	48	27	0
Van Schil	2000	145	62	29	31	53	21	6
Okada	2000	60	70		21	55		0

Σταδιοποίηση

Εξαιρεσιμότητα

Συνήθεις Προσπελάσεις

Τυπικές Εκτομές

Εκτεταμένες Επεμβάσεις

Θεμελιώδεις Αρχές

Κατευθυντήριες Οδηγίες

Ασυνήθεις Προσπελάσεις

Διλοβεκτομή

Ενδοπερικαρδιακή
πνευμονεκτομή

**Βρογχοπλαστικές
εκτομές**

Διήθηση
θωρακικού τοιχώματος
Pancoast
διαφράγματος
άνω κοίλης φλέβας
κόλπου
κατιούσας αρτηής
σπονδυλικής στήλης

CPB

Συμπέρασμα

Αθανάσιος Κλέωντας MD, MSc
Χειρουργός Θώρακος

2016



<http://www.ctsnet.org/article/bronchial-and-pulmonary-arterial-sleeve-resection>



Επιπλοκές

Βρογχοπλαστικές (double)

Author	Year	Patients	Complications (%)	Technical Complications (%)	Mortality (%)	Survival (5 yr; %)
Rendina	1999	52	13.4	1.9	0	38.3
Icard	1999	16	ns	ns	ns	39*
Shrager	2000	33	6.1	ns	ns	46.6
Lausberg	2000	4	ns	0	ns	61.9*
Okada	2000	21	ns	0	0	48*

* Overall survival of PA and bronchial reconstruction

Σταδιοποίηση

Εξαιρεσιμότητα

Συνήθεις Προσπελάσεις

Τυπικές Εκτομές

Εκτεταμένες Επεμβάσεις

Θεμελιώδεις Αρχές

Κατευθυντήριες Οδηγίες

Ασυνήθεις Προσπελάσεις

Διλοβεκτομή

Ενδοπερικαρδιακή
πνευμονεκτομή

**Βρογχοπλαστικές
εκτομές**

Διήθηση
θωρακικού τοιχώματος
Pancoast
διαφράγματος
άνω κοίλης φλέβας
κόλπου
κατιούσας αορτής
σπονδυλικής στήλης

CPB

Συμπέρασμα

Αθανάσιος Κλέωντας MD, MSc
Χειρουργός Θώρακος

2016



<http://www.ctsnet.org/article/bronchial-and-pulmonary-arterial-sleeve-resection>



Σταδιοποίηση

Εξαιρεσιμότητα

Συνήθεις Προσπελάσεις

Τυπικές Εκτομές

Εκτεταμένες Επεμβάσεις

Θεμελιώδεις Αρχές

Κατευθυντήριες Οδηγίες

Ασυνήθεις Προσπελάσεις

Διλοβεκτομή

Ενδοπερικαρδιακή
πνευμονεκτομή

**Βρογχοπλαστικές
εκτομές**

Διήθηση

θωρακικού τοιχώματος
Pancoast
διαφράγματος
άνω κοίλης φλέβας
κόλπου
κατιούσας αορτής
σπονδυλικής στήλης

CPB

Συμπέρασμα

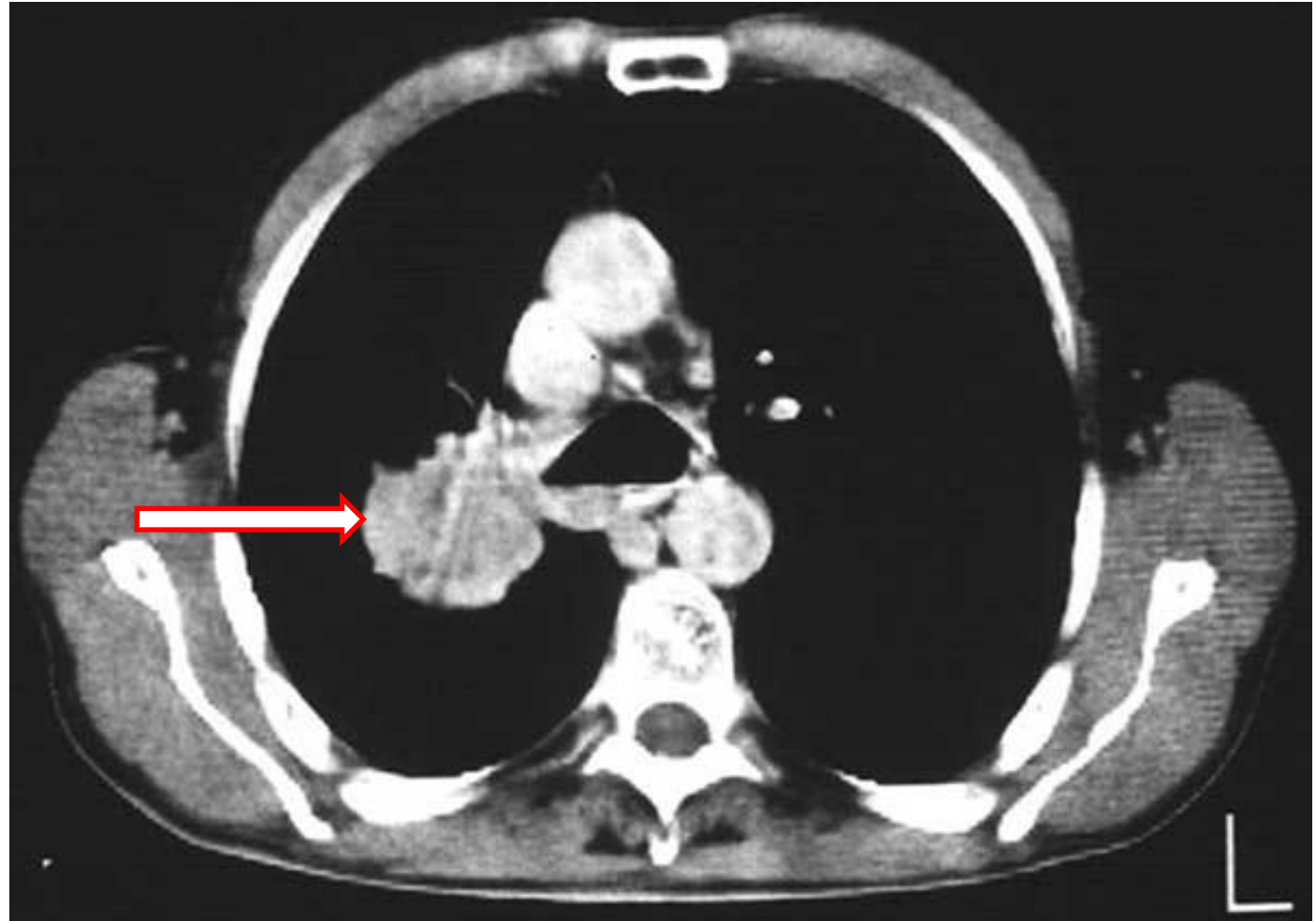
Σύγκριση

Βρογχοπλαστικής - Πνευμονεκτομής

Author	Year	Patients		Complications (%)		Mortality (%)		5 year survival (%)		Local recurrence (%)	
		Sl	Pn	Sl	Pn	Sl	Pn	Sl	Pn	Sl	Pn
Yoshino	1997	29	29	13.7	24.1	0	6.9	65.7	58.8*	-	-
Suen	1999	58	142	1.7	7.0**	5.2	4.9	37.5	35.8	-	-
Okada	2000	60	60	13	22	0	2	48	36	8	10

Χειρουργικές Τεχνικές

Βρογχοπλαστικές



Σταδιοποίηση

Εξαιρεσιμότητα

Συνήθεις Προσπελάσεις

Τυπικές Εκτομές

Εκτεταμένες Επεμβάσεις

Θεμελιώδεις Αρχές

Κατευθυντήριες Οδηγίες

Ασυνήθεις Προσπελάσεις

Διλοβεκτομή

Ενδοπερικαρδιακή
πνευμονεκτομή

**Βρογχοπλαστικές
εκτομές**

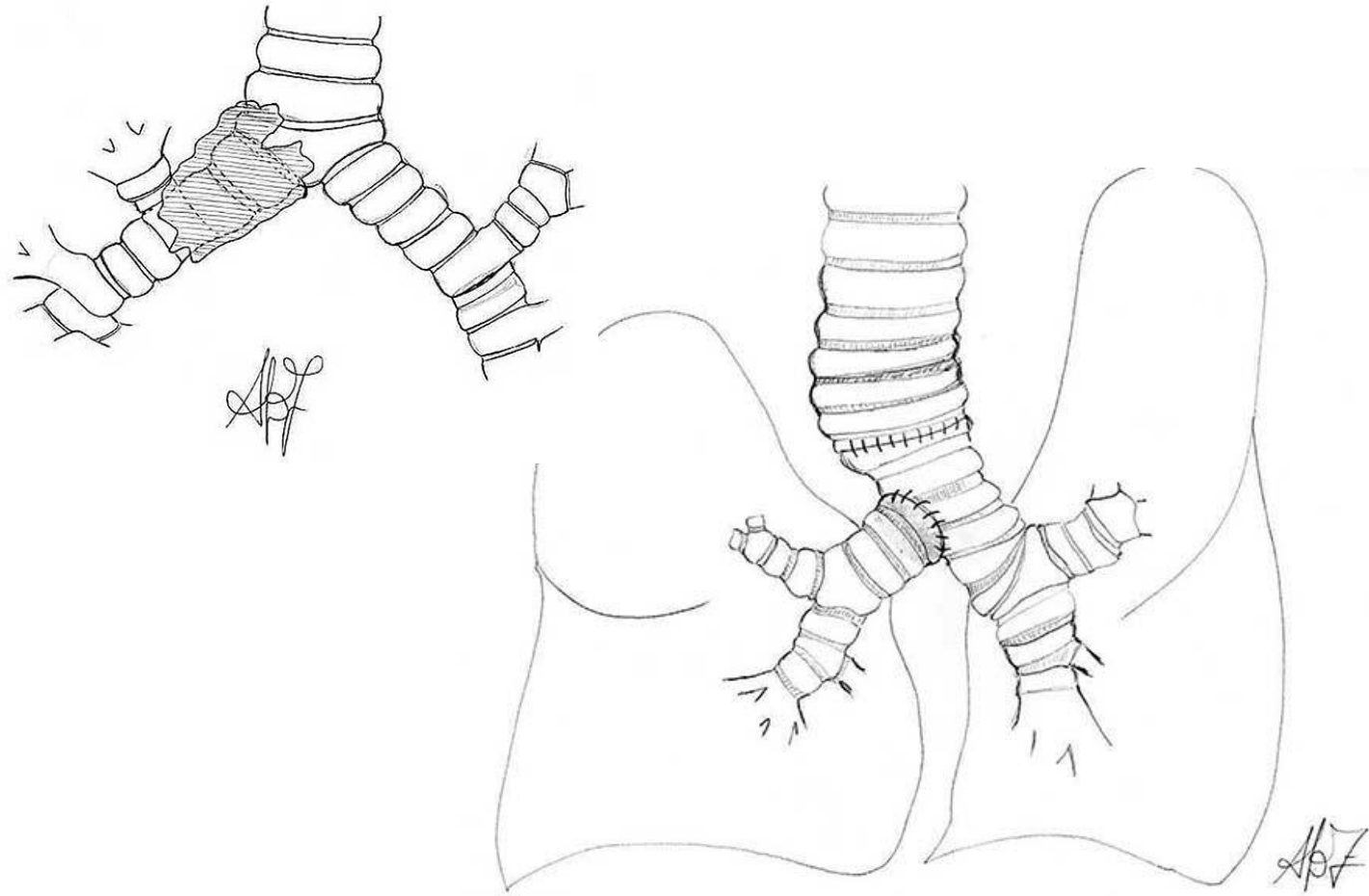
Διήθηση
θωρακικού τοιχώματος
Pancoast
διαφράγματος
άνω κοίλης φλέβας
κόλπου
κατιούσας αορτής
σπονδυλικής στήλης

CPB

Συμπέρασμα

Χειρουργικές Τεχνικές

Βρογχοπλαστικές



Σταδιοποίηση

Εξαιρεσιμότητα

Συνήθεις Προσπελάσεις

Τυπικές Εκτομές

Εκτεταμένες Επεμβάσεις

Θεμελιώδεις Αρχές

Κατευθυντήριες Οδηγίες

Ασυνήθεις Προσπελάσεις

Διλοβεκτομή

Ενδοπερικαρδιακή
πνευμονεκτομή

**Βρογχοπλαστικές
εκτομές**

Διήθηση
θωρακικού τοιχώματος
Pancoast
διαφράγματος
άνω κοίλης φλέβας
κόλπου
κατιούσας αορτής
σπονδυλικής στήλης

CPB

Συμπέρασμα

Αθανάσιος Κλέωντας MD, MSc
Χειρουργός Θώρακος

2016

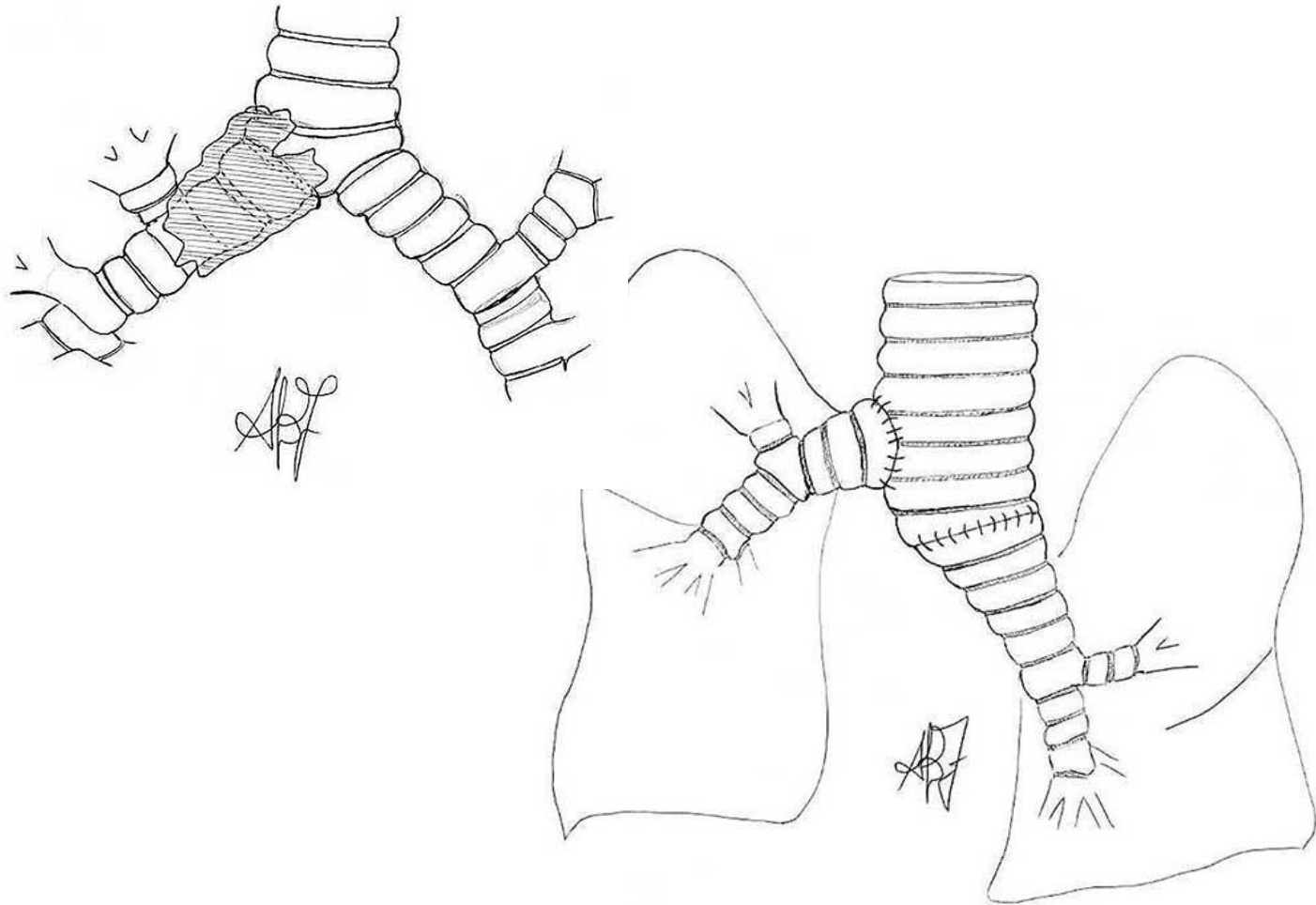


http://www.ctsnet.org/sites/default/files/graphics/experts/Thoracic/miller/miller-figure-07_400px.jpg



Χειρουργικές Τεχνικές

Βρογχοπλαστικές



Σταδιοποίηση

Εξαιρεσιμότητα

Συνήθεις Προσπελάσεις

Τυπικές Εκτομές

Εκτεταμένες Επεμβάσεις

Θεμελιώδεις Αρχές

Κατευθυντήριες Οδηγίες

Ασυνήθεις Προσπελάσεις

Διλοβεκτομή

Ενδοπερικαρδιακή
πνευμονεκτομή

**Βρογχοπλαστικές
εκτομές**

Διήθηση
θωρακικού τοιχώματος
Pancoast
διαφράγματος
άνω κοίλης φλέβας
κόλπου
κατιούσας αορτής
σπονδυλικής στήλης

CPB

Συμπέρασμα

Αθανάσιος Κλέωντας MD, MSc
Χειρουργός Θώρακος

2016

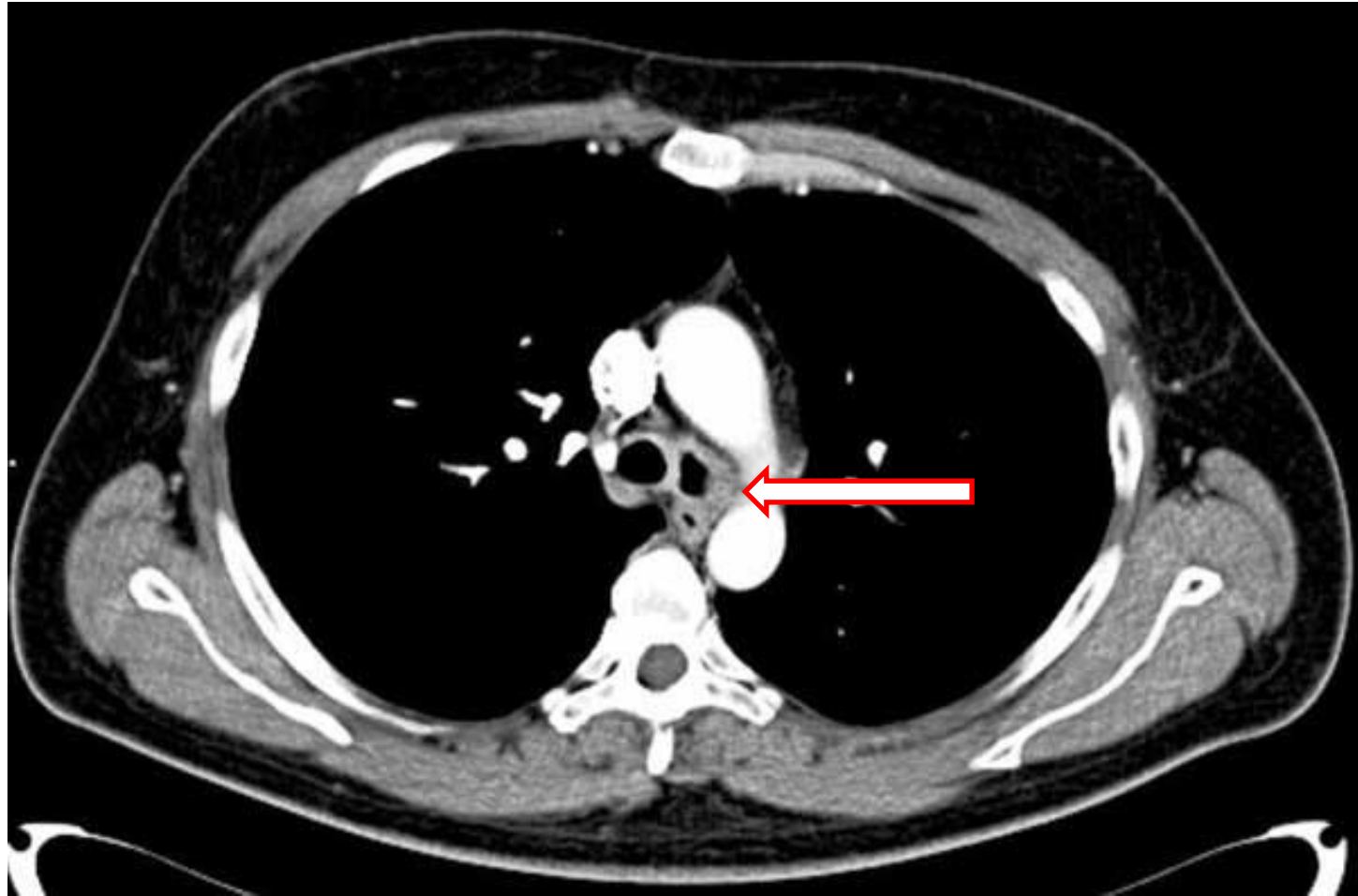


http://www.ctsnet.org/sites/default/files/graphics/experts/Thoracic/miller/miller-figure-07_400px.jpg



Χειρουργικές Τεχνικές

Βρογχοπλαστικές



Σταδιοποίηση

Εξαιρεσιμότητα

Συνήθεις Προσπελάσεις

Τυπικές Εκτομές

Εκτεταμένες Επεμβάσεις

Θεμελιώδεις Αρχές

Κατευθυντήριες Οδηγίες

Ασυνήθεις Προσπελάσεις

Διλοβεκτομή

Ενδοπερικαρδιακή
πνευμονεκτομή

**Βρογχοπλαστικές
εκτομές**

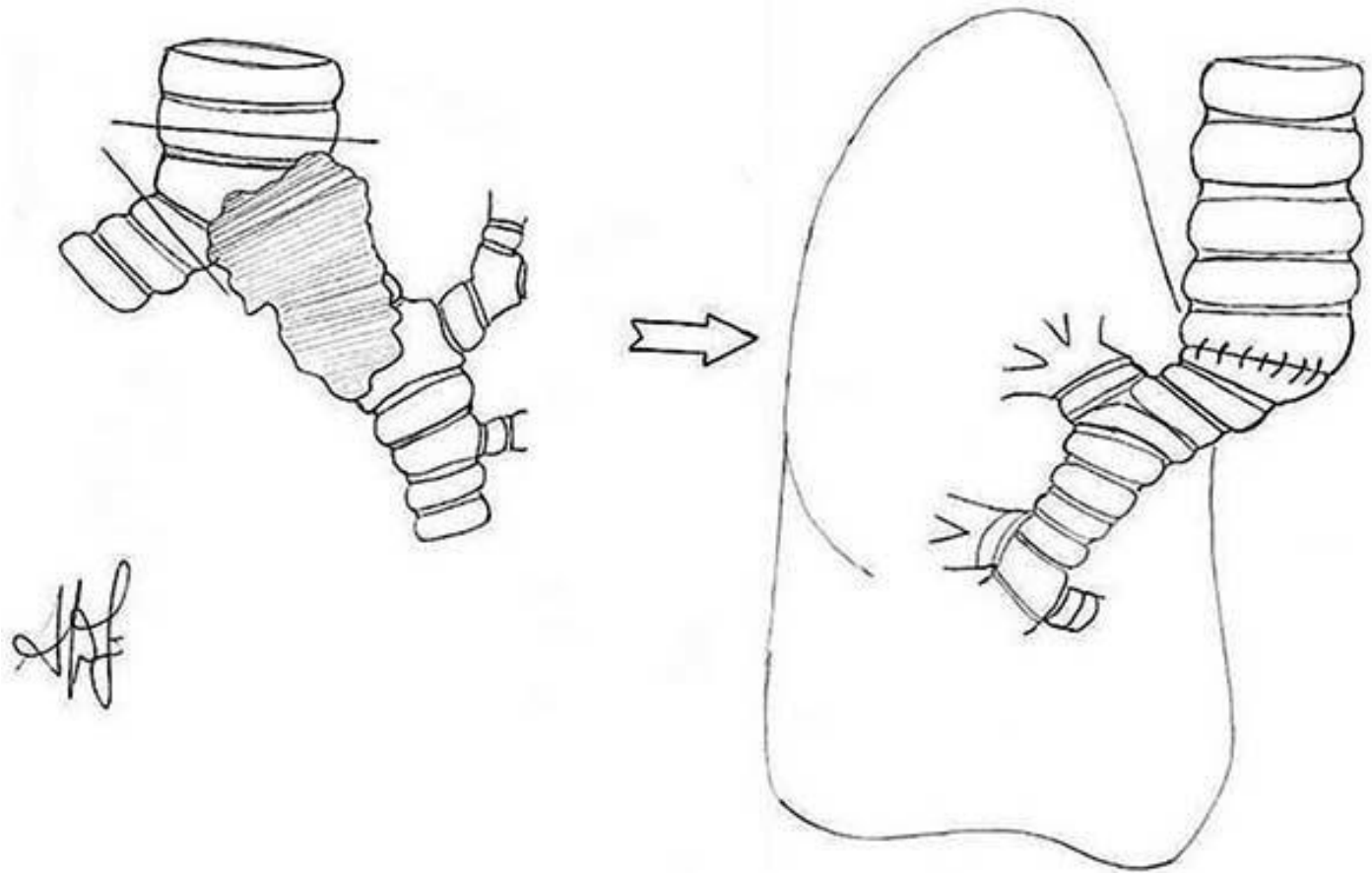
Διήθηση
θωρακικού τοιχώματος
Rancoast
διαφράγματος
άνω κοίλης φλέβας
κόλπου
κατιούσας αορτής
σπονδυλικής στήλης

CPB

Συμπέρασμα

Χειρουργικές Τεχνικές

Βρογχοπλαστικές



Σταδιοποίηση

Εξαιρεσιμότητα

Συνήθεις Προσπελάσεις

Τυπικές Εκτομές

Εκτεταμένες Επεμβάσεις

Θεμελιώδεις Αρχές

Κατευθυντήριες Οδηγίες

Ασυνήθεις Προσπελάσεις

Διλοβεκτομή

Ενδοπερικαρδιακή
πνευμονεκτομή

**Βρογχοπλαστικές
εκτομές**

Διήθηση
θωρακικού τοιχώματος
Pancoast
διαφράγματος
άνω κοίλης φλέβας
κόλπου
κατιούσας αρτηής
σπονδυλικής στήλης

CPB

Συμπέρασμα

Αθανάσιος Κλέωντας MD, MSc
Χειρουργός Θώρακος

2016

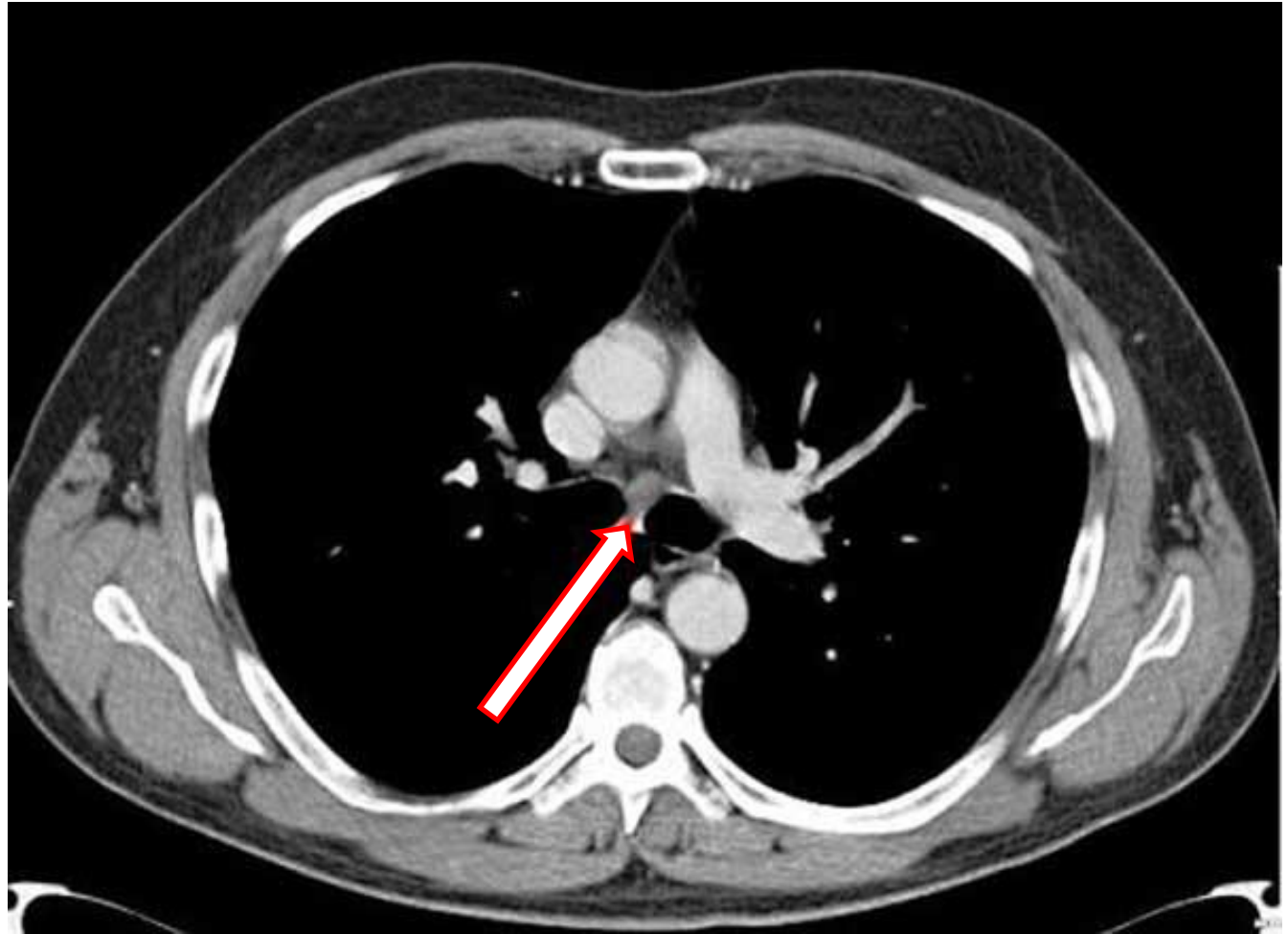


http://www.ctsnet.org/sites/default/files/graphics/experts/Thoracic/miller/miller-figure-07_400px.jpg



Χειρουργικές Τεχνικές

Βρογχοπλαστικές



Σταδιοποίηση

Εξαιρεσιμότητα

Συνήθεις Προσπελάσεις

Τυπικές Εκτομές

Εκτεταμένες Επεμβάσεις

Θεμελιώδεις Αρχές

Κατευθυντήριες Οδηγίες

Ασυνήθεις Προσπελάσεις

Διλοβεκτομή

Ενδοπερικαρδιακή
πνευμονεκτομή

**Βρογχοπλαστικές
εκτομές**

Διήθηση
θωρακικού τοιχώματος
Pancoast
διαφράγματος
άνω κοίλης φλέβας
κόλπου
κατιούσας αορτής
σπονδυλικής στήλης

CPB

Συμπέρασμα

Αθανάσιος Κλέωντας MD, MSc
Χειρουργός Θώρακος

2016

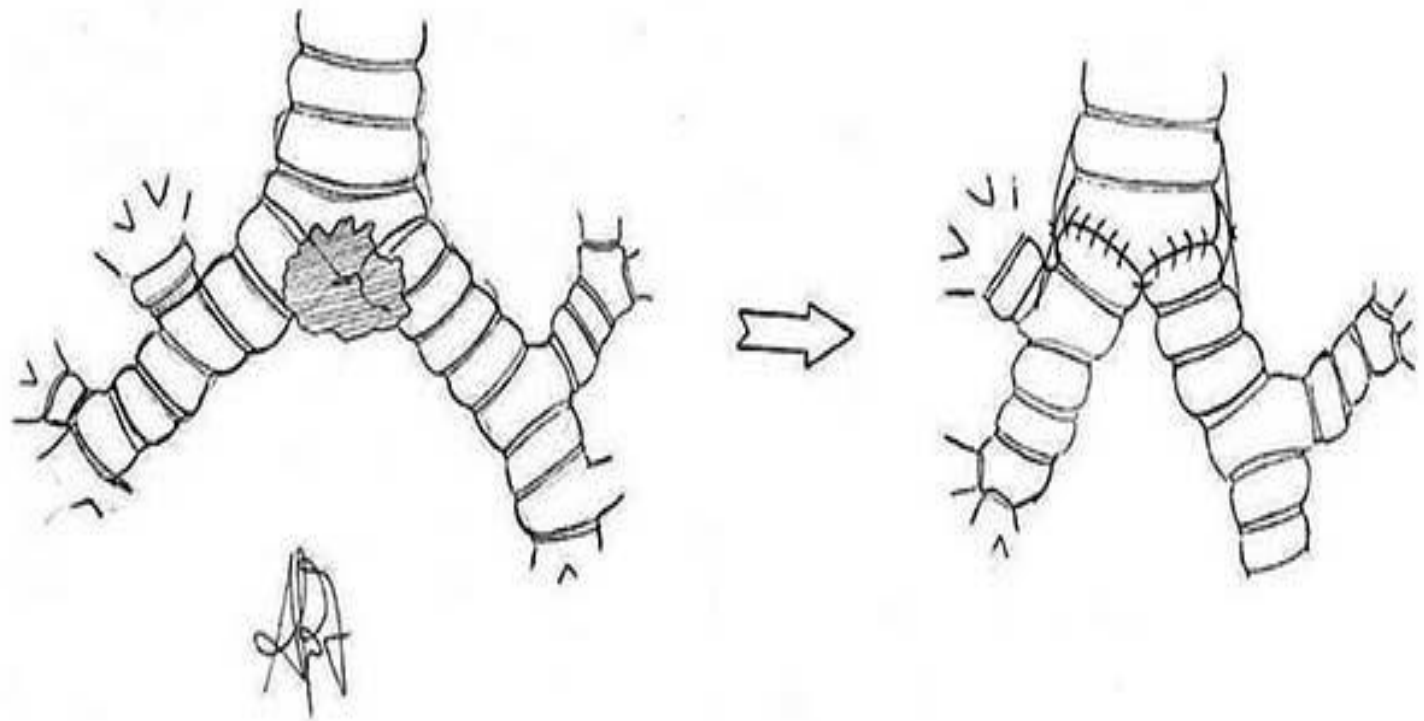


<http://www.ctsnet.org/sites/default/files/graphics/experts/Thoracic/reaF2012/fig1C.jpg>



Χειρουργικές Τεχνικές

Βρογχοπλαστικές



Σταδιοποίηση

Εξαιρεσιμότητα

Συνήθεις Προσπελάσεις

Τυπικές Εκτομές

Εκτεταμένες Επεμβάσεις

Θεμελιώδεις Αρχές

Κατευθυντήριες Οδηγίες

Ασυνήθεις Προσπελάσεις

Διλοβεκτομή

Ενδοπερικαρδιακή
πνευμονεκτομή

**Βρογχοπλαστικές
εκτομές**

Διήθηση

θωρακικού τοιχώματος
Pancoast
διαφράγματος
άνω κοίλης φλέβας
κόλπου
κατιούσας αρτηής
σπονδυλικής στήλης

CPB

Συμπέρασμα

Αθανάσιος Κλέωντας MD, MSc
Χειρουργός Θώρακος

2016

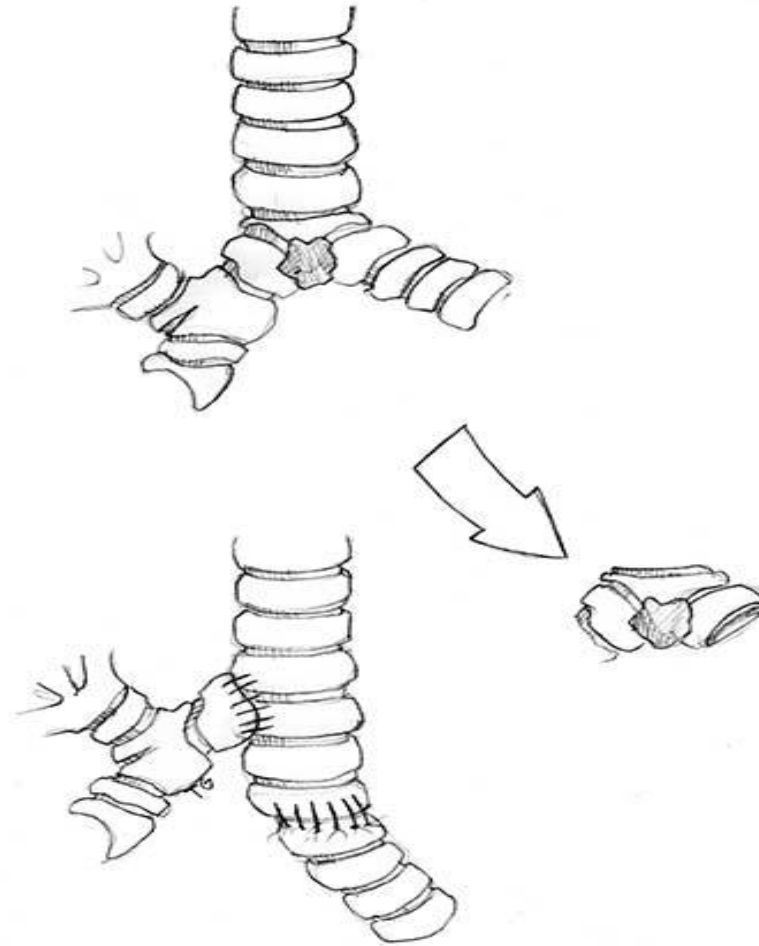


http://www.ctsnet.org/sites/default/files/graphics/experts/Thoracic/miller/miller-figure-07_400px.jpg



Χειρουργικές Τεχνικές

Βρογχοπλαστικές



Σταδιοποίηση

Εξαιρεσιμότητα

Συνήθεις Προσπελάσεις

Τυπικές Εκτομές

Εκτεταμένες Επεμβάσεις

Θεμελιώδεις Αρχές

Κατευθυντήριες Οδηγίες

Ασυνήθεις Προσπελάσεις

Διλοβεκτομή

Ενδοπερικαρδιακή
πνευμονεκτομή

**Βρογχοπλαστικές
εκτομές**

Διήθηση
θωρακικού τοιχώματος
Pancoast
διαφράγματος
άνω κοίλης φλέβας
κόλπου
κατιούσας αρτηής
σπονδυλικής στήλης

CPB

Συμπέρασμα

Αθανάσιος Κλέωντας MD, MSc
Χειρουργός Θώρακος

2016

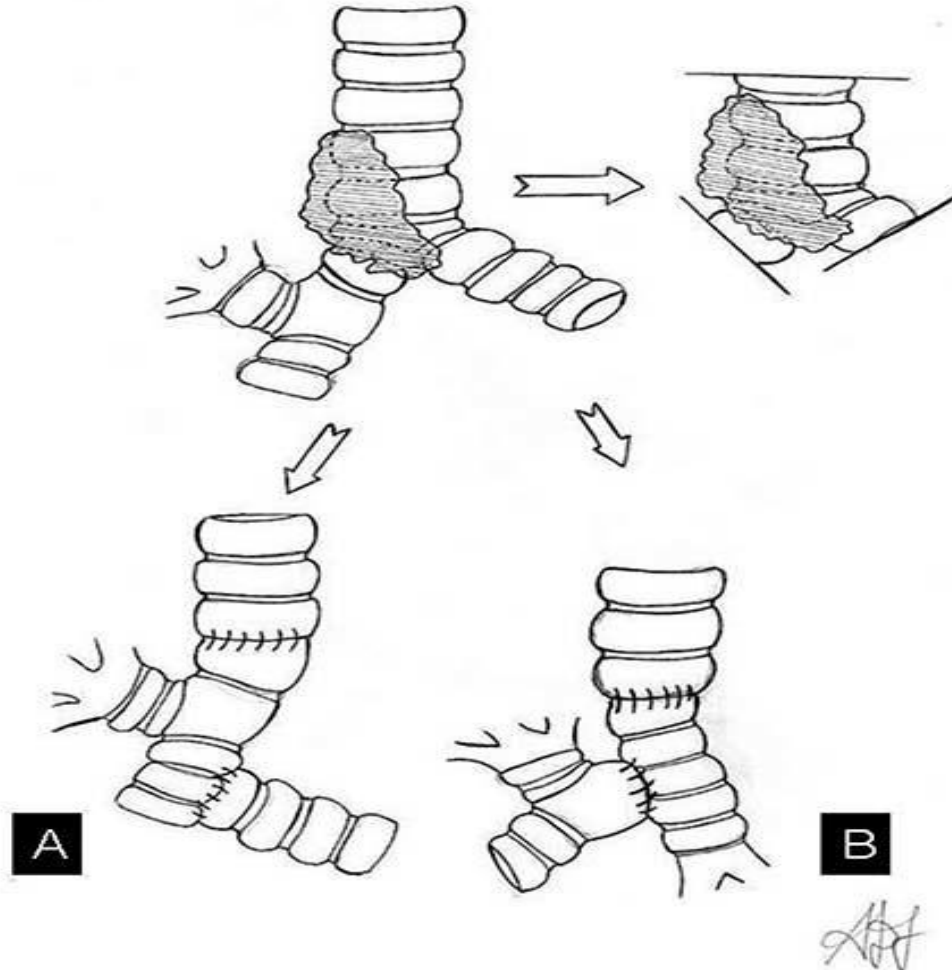


http://www.ctsnet.org/sites/default/files/graphics/experts/Thoracic/miller/miller-figure-07_400px.jpg



Χειρουργικές Τεχνικές

Βρογχοπλαστικές



Σταδιοποίηση

Εξαιρεσιμότητα

Συνήθεις Προσπελάσεις

Τυπικές Εκτομές

Εκτεταμένες Επεμβάσεις

Θεμελιώδεις Αρχές

Κατευθυντήριες Οδηγίες

Ασυνήθεις Προσπελάσεις

Διλοβεκτομή

Ενδοπερικαρδιακή
πνευμονεκτομή

**Βρογχοπλαστικές
εκτομές**

Διήθηση

θωρακικού τοιχώματος
Pancoast
διαφράγματος
άνω κοίλης φλέβας
κόλπου
κατιούσας αρτηής
σπονδυλικής στήλης

CPB

Συμπέρασμα

Αθανάσιος Κλέωντας MD, MSc
Χειρουργός Θώρακος

2016

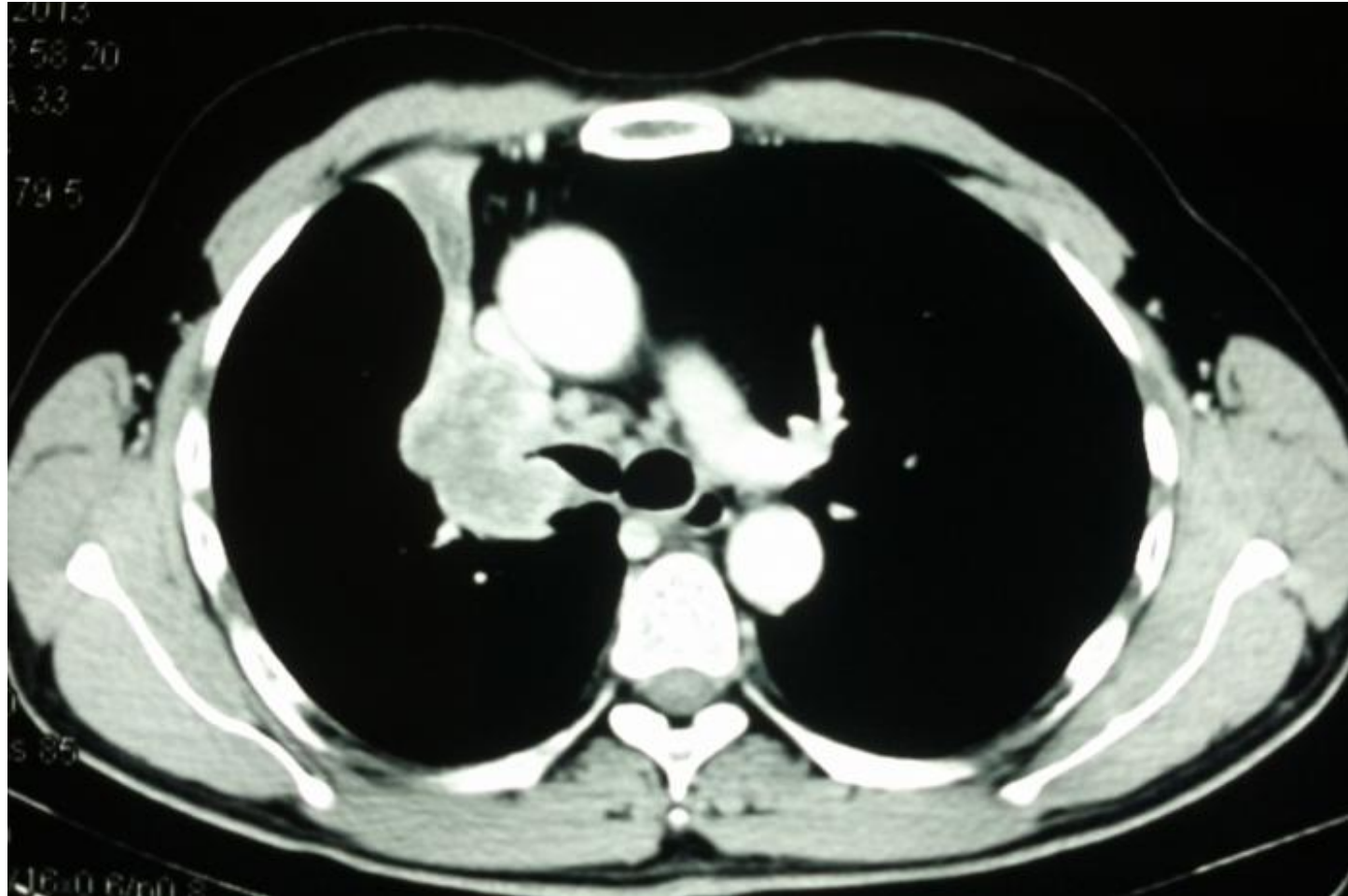


http://www.ctsnet.org/sites/default/files/graphics/experts/Thoracic/miller/miller-figure-07_400px.jpg



Χειρουργικές Τεχνικές

Δεξιά sleeve πνευμονεκτομή



Σταδιοποίηση

Εξαιρεσιμότητα

Συνήθεις Προσπελάσεις

Τυπικές Εκτομές

Εκτεταμένες Επεμβάσεις

Θεμελιώδεις Αρχές

Κατευθυντήριες Οδηγίες

Ασυνήθεις Προσπελάσεις

Διλοβεκτομή

Ενδοπερικαρδιακή
πνευμονεκτομή

**Βρογχοπλαστικές
εκτομές**

Διήθηση
θωρακικού τοιχώματος
Rancoast
διαφράγματος
άνω κοίλης φλέβας
κόλπου
κατιούσας αρτηής
σπονδυλικής στήλης

CPB

Συμπέρασμα

Αθανάσιος Κλέωντας MD, MSc
Χειρουργός Θώρακος

2016

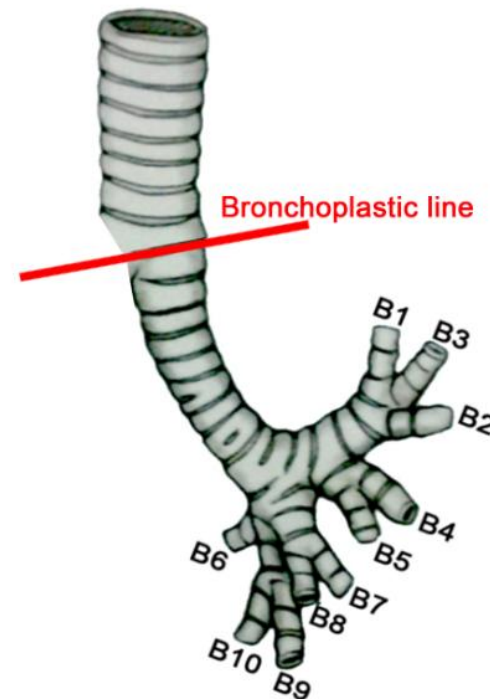
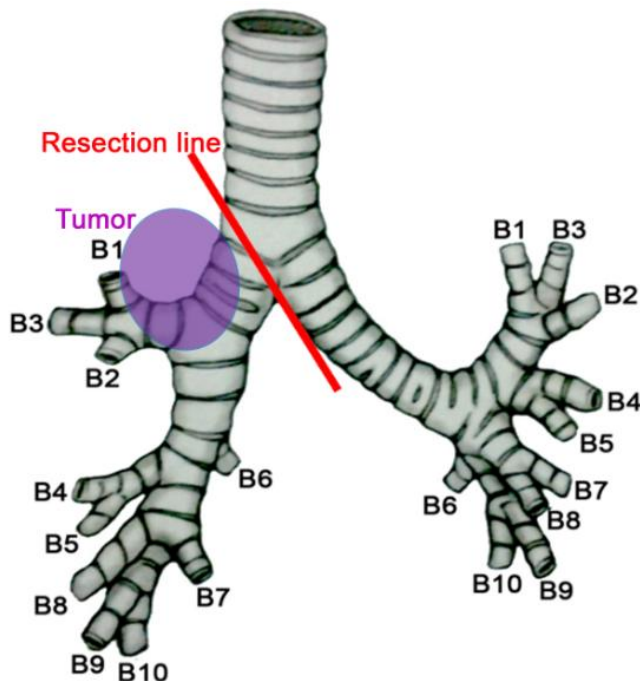


Αρχείο ασθενών Καρδιοθωρακοχειρουργικής Κλινικής Α.Π.Θ.



Χειρουργικές Τεχνικές

Δεξιά sleeve πνευμονεκτομή



Σταδιοποίηση

Εξαιρεσιμότητα

Συνήθεις Προσπελάσεις

Τυπικές Εκτομές

Εκτεταμένες Επεμβάσεις

Θεμελιώδεις Αρχές

Κατευθυντήριες Οδηγίες

Ασυνήθεις Προσπελάσεις

Διλοβεκτομή

Ενδοπερικαρδιακή
πνευμονεκτομή

**Βρογχοπλαστικές
εκτομές**

Διήθηση

θωρακικού τοιχώματος
Pancoast
διαφράγματος
άνω κοίλης φλέβας
κόλπου
κατιούσας αορτής
σπονδυλικής στήλης

CPB

Συμπέρασμα

Αθανάσιος Κλέωντας MD, MSc
Χειρουργός Θώρακος

2016



Αρχείο ασθενών Καρδιοθωρακοχειρουργικής Κλινικής Α.Π.Θ.



Σταδιοποίηση

Εξαιρεσιμότητα

Συνήθεις Προσπελάσεις

Τυπικές Εκτομές

Εκτεταμένες Επεμβάσεις

Θεμελιώδεις Αρχές

Κατευθυντήριες Οδηγίες

Ασυνήθεις Προσπελάσεις

Διλοβεκτομή

Ενδοπερικαρδιακή
πνευμονεκτομή

**Βρογχοπλαστικές
εκτομές**

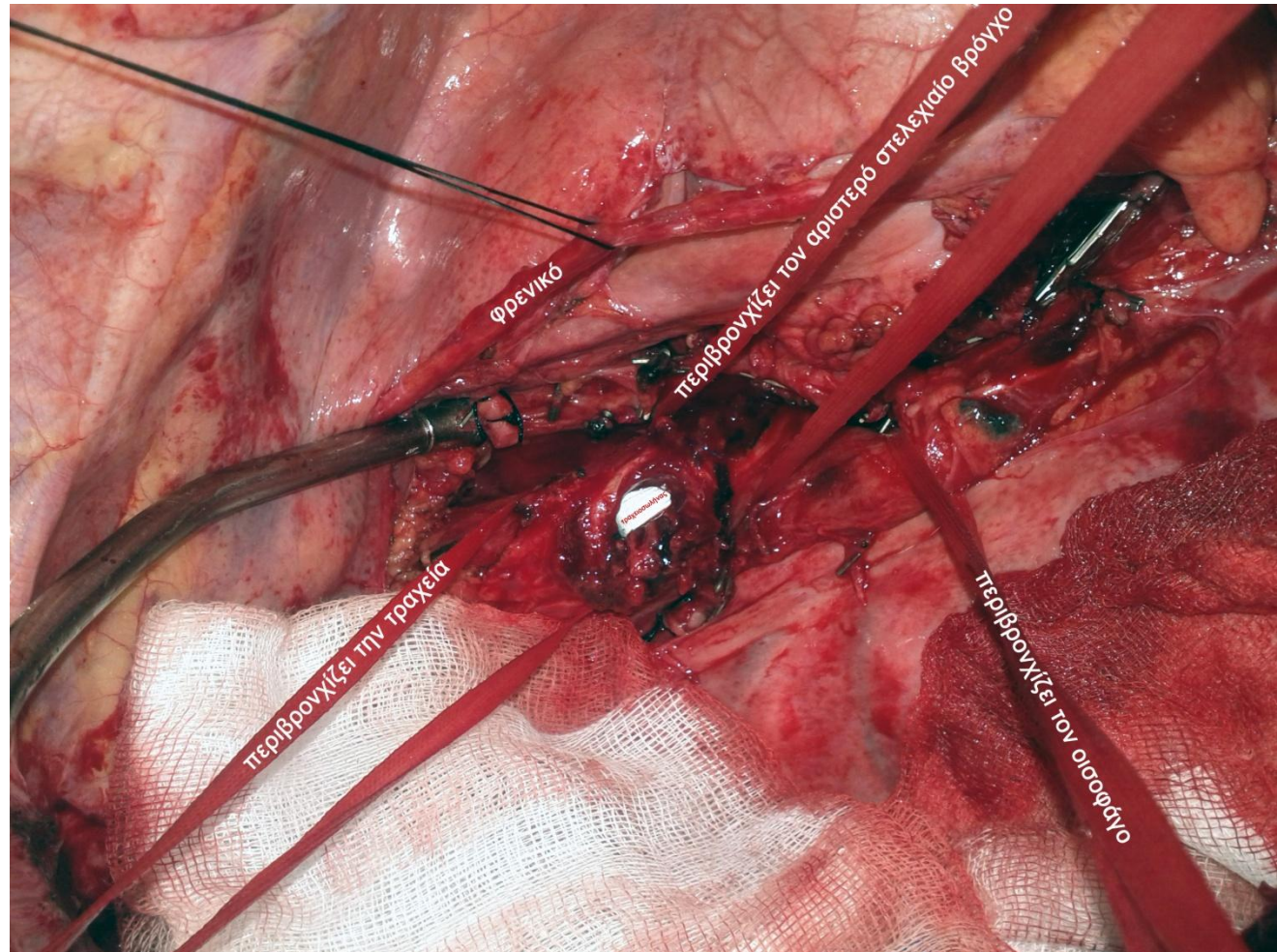
Διήθηση
θωρακικού τοιχώματος
Rancoast
διαφράγματος
άνω κοίλης φλέβας
κόλπου
κατιούσας αρτηής
σπονδυλικής στήλης

CPB

Συμπέρασμα

Χειρουργικές Τεχνικές

Δεξιά sleeve πνευμονεκτομή



Θνητότητα – Επιπλοκές - Επιβίωση

Βρογχοπλαστικές (τρόπιδα)

Table 1. Short- and long-term results of carinal resection for bronchogenic carcinoma

Author	Year	Number of patients	Mortality (%)	Morbidity (%)	Anastomotic complications (%)	5-year survival (%)
Mitchell [11]	2001	60	15	45	16.6	42
Mezzetti [13]	2002	27	7.4	15	7.4	20
Porhanov [16]	2002	231	16	35.4	25.1	24.7
Regnard [17]	2005	65	7.7	51	10.7	26.5
Macchiarini [18]	2006	50	4	36	16	51
Roviaro [12]	2006	53	7.5	11.3	1.8	33.4
De Perrot [20]	2006	119	7.6	47	10	44
Rea [31]	2008	49	6.1	28.6	4.1	27.5

The most important factors affecting the long-term outcome are the completeness of resection and the absence of nodal involvement.

Σταδιοποίηση

Εξαιρεσιμότητα

Συνήθεις Προσπελάσεις

Τυπικές Εκτομές

Εκτεταμένες Επεμβάσεις

Θεμελιώδεις Αρχές

Κατευθυντήριες Οδηγίες

Ασυνήθεις Προσπελάσεις

Διλοβεκτομή

Ενδοπερικαρδιακή
πνευμονεκτομή

**Βρογχοπλαστικές
εκτομές**

Διήθηση
θωρακικού τοιχώματος
Pancoast
διαφράγματος
άνω κοίλης φλέβας
κόλπου
κατιούσας αρτηής
σπονδυλικής στήλης

CPB

Συμπέρασμα

Αθανάσιος Κλέωντας MD, MSc
Χειρουργός Θώρακος

2016

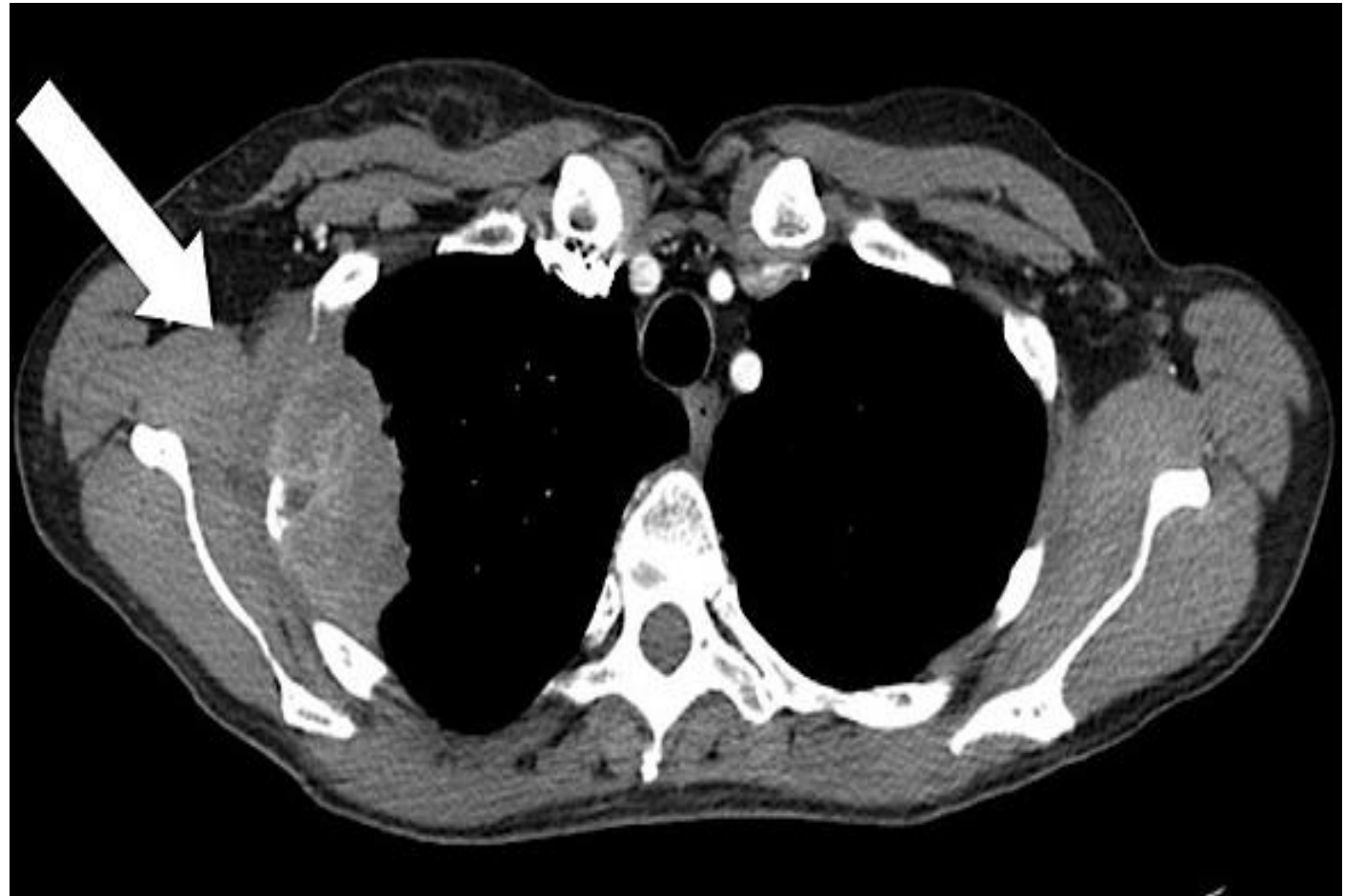

<http://www.ctsnet.org/article/technical-options-carinal-resection-and-reconstruction>



Χειρουργικές Τεχνικές

Διήθηση θωρακικού τοιχώματος



Σταδιοποίηση

Εξαιρεσιμότητα

Συνήθεις Προσπελάσεις

Τυπικές Εκτομές

Εκτεταμένες Επεμβάσεις

Θεμελιώδεις Αρχές

Κατευθυντήριες Οδηγίες

Ασυνήθεις Προσπελάσεις

Διλοβεκτομή

Ενδοπερικαρδιακή
πνευμονεκτομή

Βρογχοπλαστικές
εκτομές

Διήθηση
θωρακικού τοιχώματος

Rancoast
διαφράγματος
άνω κοίλης φλέβας
κόλπου
κατιούσας αρτηής
σπονδυλικής στήλης

CPB

Συμπέρασμα

Αθανάσιος Κλέωντας MD, MSc
Χειρουργός Θώρακος

2016



<http://staginglungcancer.org/stages/IIIA-T3InvN1>



Σταδιοποίηση

Εξαιρεσιμότητα

Συνήθεις Προσπελάσεις

Τυπικές Εκτομές

Εκτεταμένες Επεμβάσεις

Θεμελιώδεις Αρχές

Κατευθυντήριες Οδηγίες

Ασυνήθεις Προσπελάσεις

Διλοβεκτομή

Ενδοπερικαρδιακή
πνευμονεκτομή

Βρογχοπλαστικές
εκτομές

Διήθηση
θωρακικού τοιχώματος
Pancoast
διαφράγματος
άνω κοίλης φλέβας
κόλπου
κατιούσας αρτηής
σπονδυλικής στήλης

CPB

Συμπέρασμα

Χειρουργικές Τεχνικές

Αρχές αποκατάστασης ελλειμμάτων θωρακικού τοιχώματος

ΑΠΟΚΑΤΑΣΤΑΣΗΣ ΣΚΕΛΕΤΟΥ ΤΟΥ ΘΩΡΑΚΑ

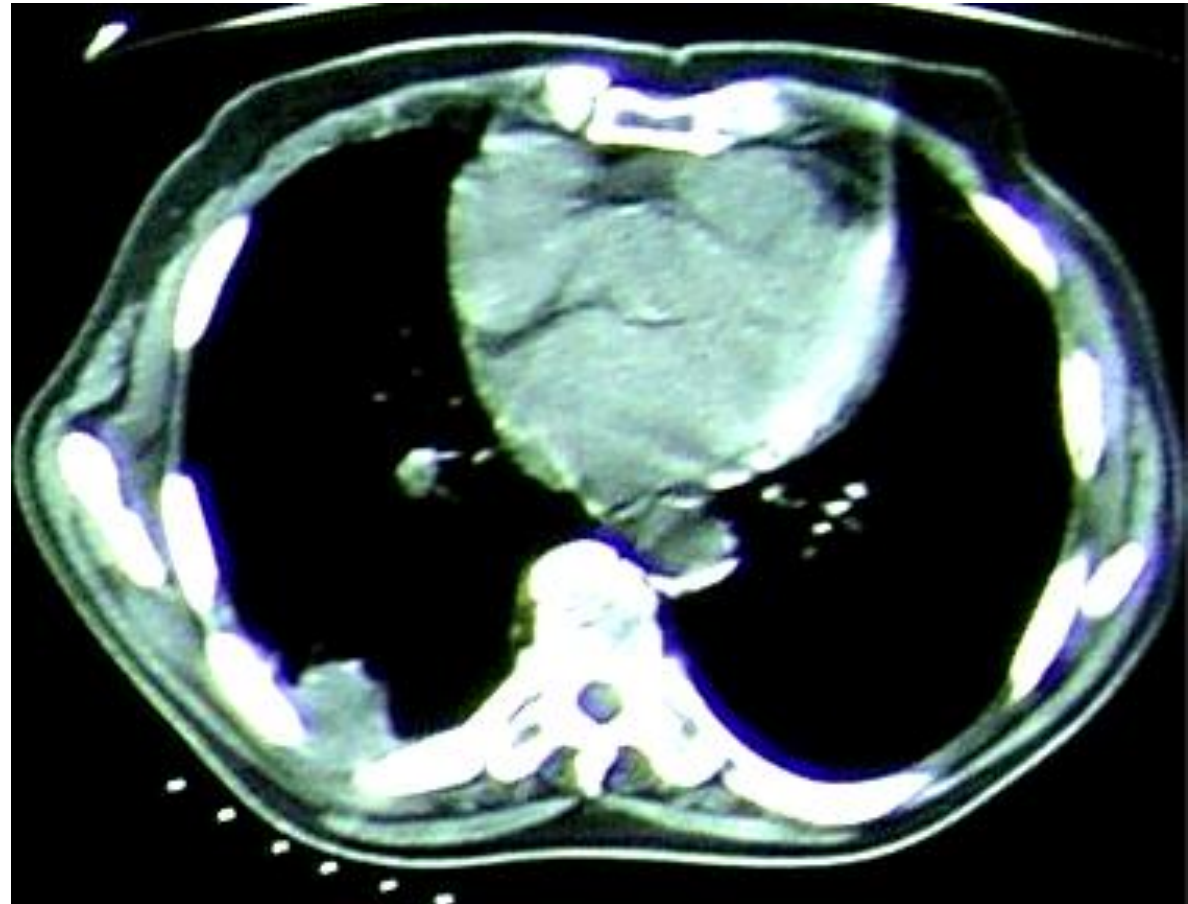
- **Πλέγμα e-PTFE 2mm**
(άκαμπτη πρόθεση, δεν επιτρέπει τη διακίνηση υγρών και αέρα μέσα από αυτό)
- **Prolene mesh**
- **Marlex mesh** + methyl-methyl acrylate (*sandwich technique*)

ΑΠΟΚΑΤΑΣΤΑΣΗ ΤΩΝ ΜΑΛΑΚΩΝ ΜΟΡΙΩΝ

- **Τοπικοί μυϊκοί κρημνοί**
(πλατύς ραχιαίος, πρόσθιος οδοντωτός, ορθός κοιλιακός, μείζον θωρακικός) και αντίστοιχοι **μυοδερματικοί κρημνοί**
- **Μείζον επίπλου**
(σε αποκατάσταση μερικού πάχους, σε παρουσία φλεγμονής και όταν οι μύες δεν είναι διαθέσιμοι ή έχουν χρησιμοποιηθεί σε πρότερη αποτυχημένη αποκατάσταση)

Χειρουργικές Τεχνικές

Δεξιά κάτω λοβεκτομή και en bloc εκτομή θωρακικού τοιχώματος



Σταδιοποίηση

Εξαιρεσιμότητα

Συνήθεις Προσπελάσεις

Τυπικές Εκτομές

Εκτεταμένες Επεμβάσεις

Θεμελιώδεις Αρχές

Κατευθυντήριες Οδηγίες

Ασυνήθεις Προσπελάσεις

Διλοβεκτομή

Ενδοπερικαρδιακή
πνευμονεκτομή

Βρογχοπλαστικές
εκτομές

Διήθηση

θωρακικού τοιχώματος

Pancoast

διαφράγματος

άνω κοίλης φλέβας

κόλπου

κατιούσας αορτής

σπονδυλικής στήλης

CPB

Συμπέρασμα

Αθανάσιος Κλέωντας MD, MSc
Χειρουργός Θώρακος

2016

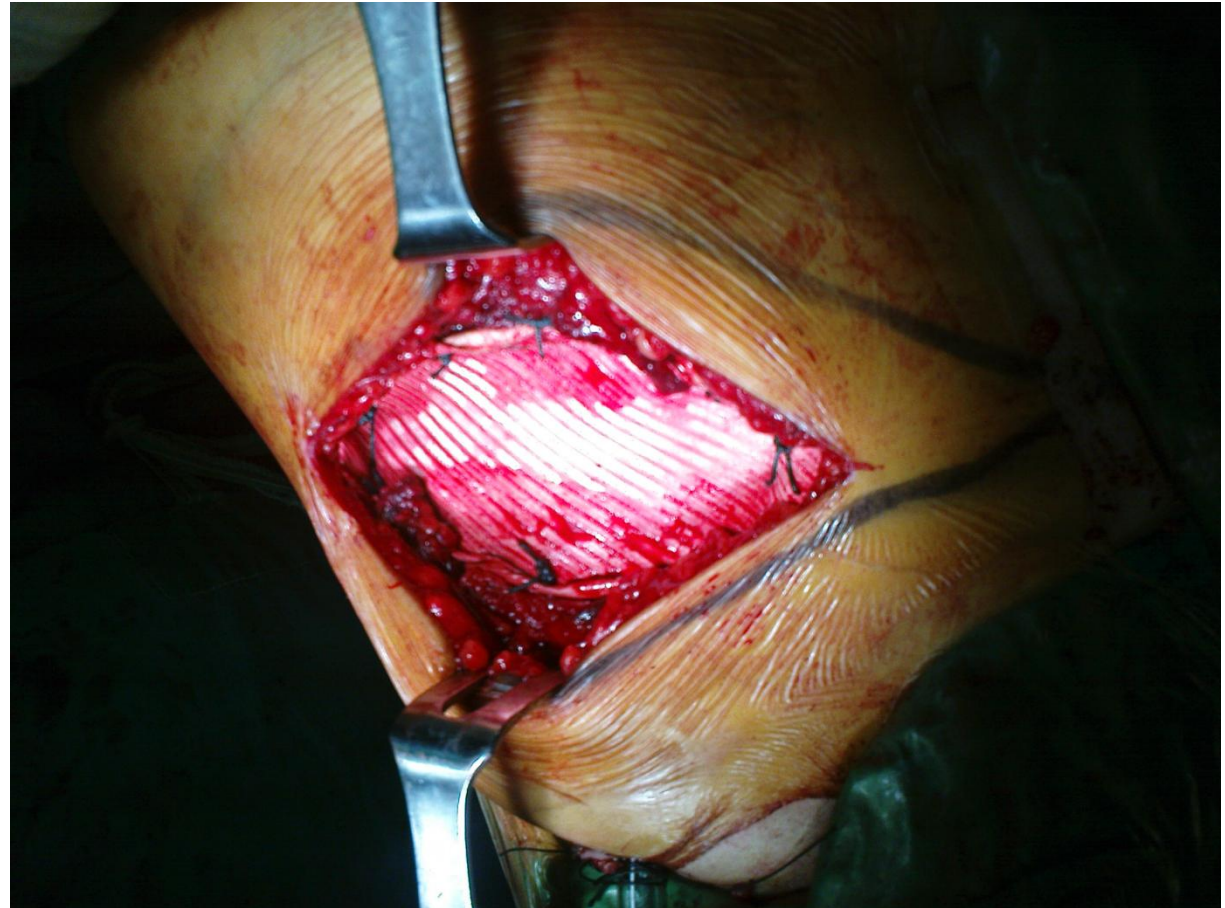

Αρχείο ασθενών Καρδιοθωρακοχειρουργικής Κλινικής Α.Π.Θ.



Χειρουργικές Τεχνικές

Δεξιά κάτω λοβεκτομή και en bloc εκτομή θωρακικού τοιχώματος



Σταδιοποίηση

Εξαιρεσιμότητα

Συνήθεις Προσπελάσεις

Τυπικές Εκτομές

Εκτεταμένες Επεμβάσεις

Θεμελιώδεις Αρχές

Κατευθυντήριες Οδηγίες

Ασυνήθεις Προσπελάσεις

Διλοβεκτομή

Ενδοπερικαρδιακή
πνευμονεκτομή

Βρογχοπλαστικές
εκτομές

Διήθηση

θωρακικού τοιχώματος

Pancoast

διαφράγματος

άνω κοίλης φλέβας

κόλπου

κατιούσας αρτηής

σπονδυλικής στήλης

CPB

Συμπέρασμα

Αθανάσιος Κλέωντας MD, MSc
Χειρουργός Θώρακος

2016

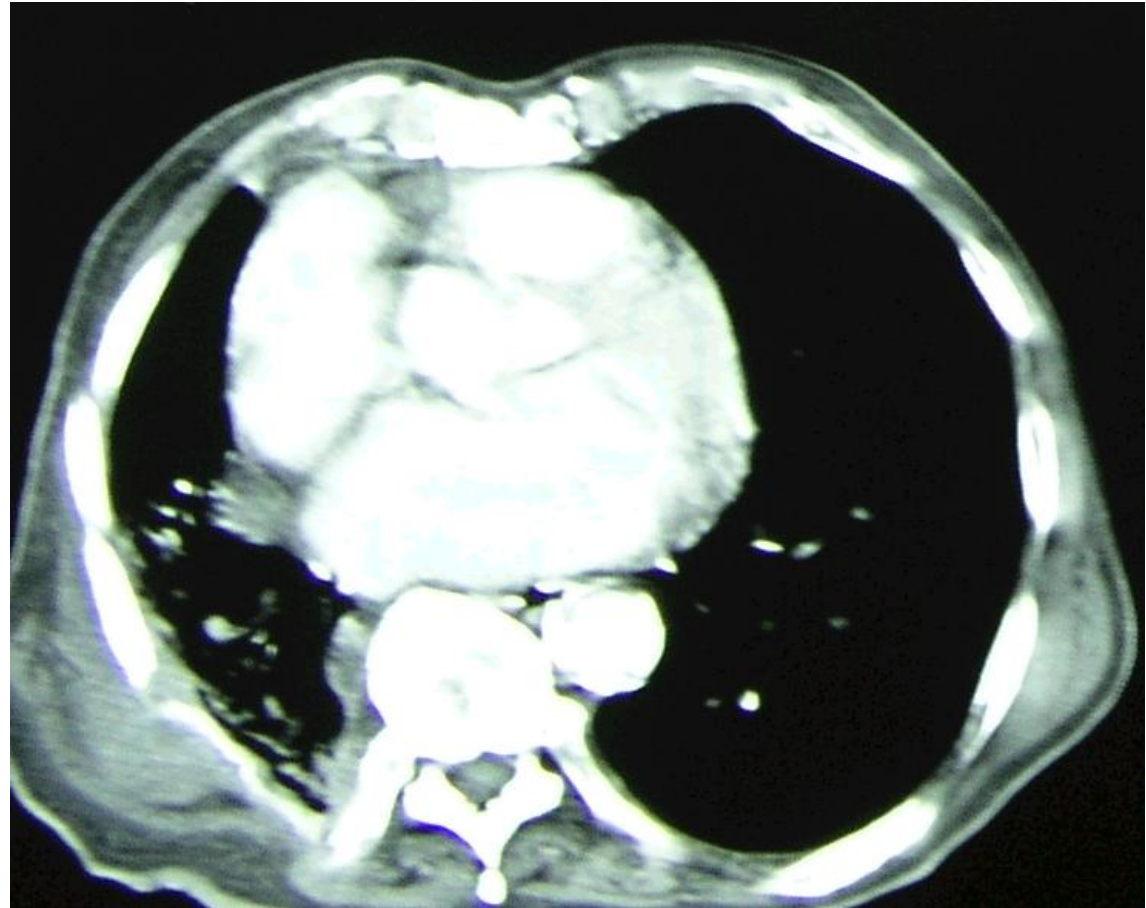


Αρχείο ασθενών Καρδιοθωρακοχειρουργικής Κλινικής Α.Π.Θ.



Χειρουργικές Τεχνικές

Δεξιά κάτω λοβεκτομή και en bloc εκτομή θωρακικού τοιχώματος



Σταδιοποίηση

Εξαιρεσιμότητα

Συνήθεις Προσπελάσεις

Τυπικές Εκτομές

Εκτεταμένες Επεμβάσεις

Θεμελιώδεις Αρχές

Κατευθυντήριες Οδηγίες

Ασυνήθεις Προσπελάσεις

Διλοβεκτομή

Ενδοπερικαρδιακή
πνευμονεκτομή

Βρογχοπλαστικές
εκτομές

Διήθηση
θωρακικού τοιχώματος

Pancoast
διαφράγματος
άνω κοίλης φλέβας
κόλπου
κατιούσας αορτής
σπονδυλικής στήλης

CPB

Συμπέρασμα

Αθανάσιος Κλέωντας MD, MSc
Χειρουργός Θώρακος

2016

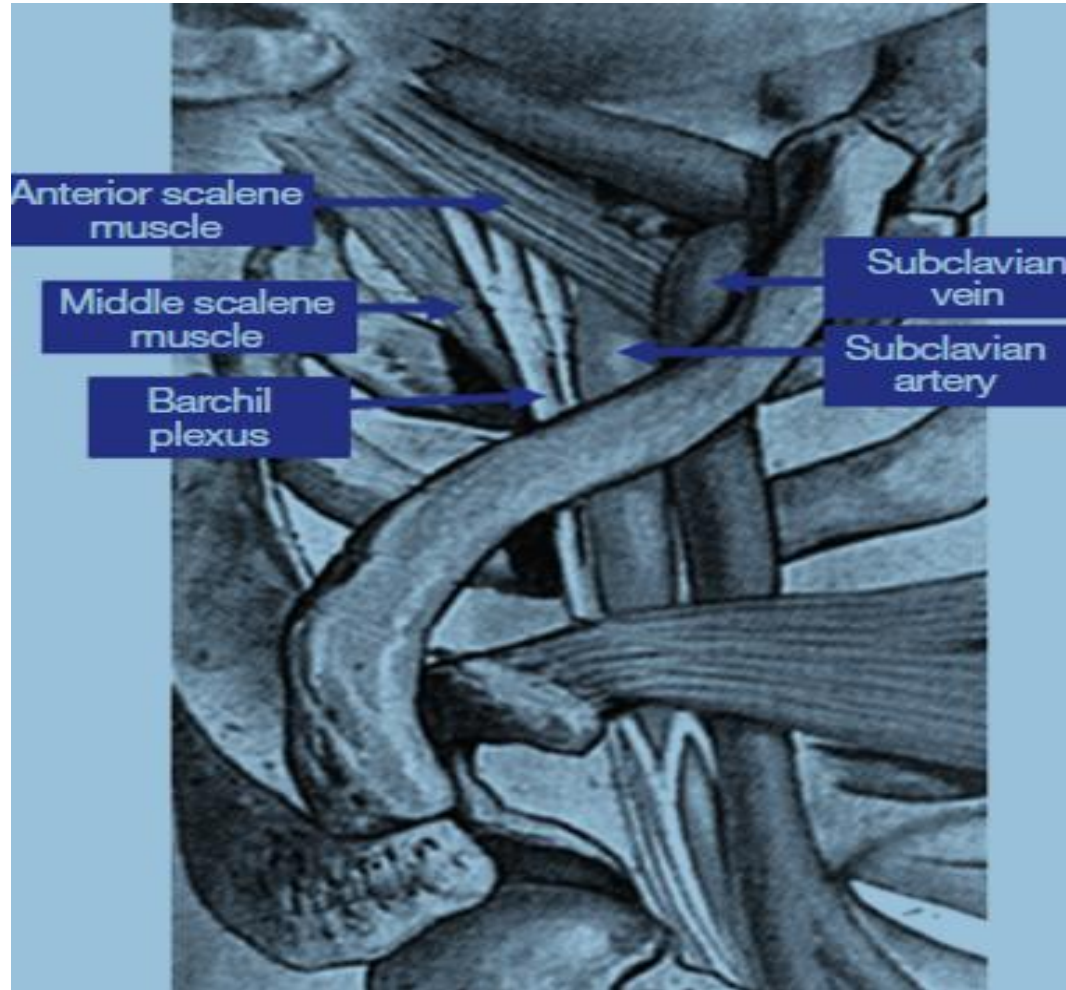


Αρχείο ασθενών Καρδιοθωρακοχειρουργικής Κλινικής Α.Π.Θ.



Χειρουργικές Τεχνικές

Όγκοι Pancoast



Σταδιοποίηση

Εξαιρεσιμότητα

Συνήθεις Προσπελάσεις

Τυπικές Εκτομές

Εκτεταμένες Επεμβάσεις

Θεμελιώδεις Αρχές

Κατευθυντήριες Οδηγίες

Ασυνήθεις Προσπελάσεις

Διλοβεκτομή

Ενδοπερικαρδιακή
πνευμονεκτομή

Βρογχοπλαστικές
εκτομές

Διήθηση

θωρακικού τοιχώματος

Pancoast

διαφράγματος

άνω κοίλης φλέβας

κόλπου

κατιούσας αρτηής

σπονδυλικής στήλης

CPB

Συμπέρασμα

Αθανάσιος Κλέωντας MD, MSc
Χειρουργός Θώρακος

2016



Superior sulcus (Pancoast) tumors: current evidence on diagnosis and radical treatment

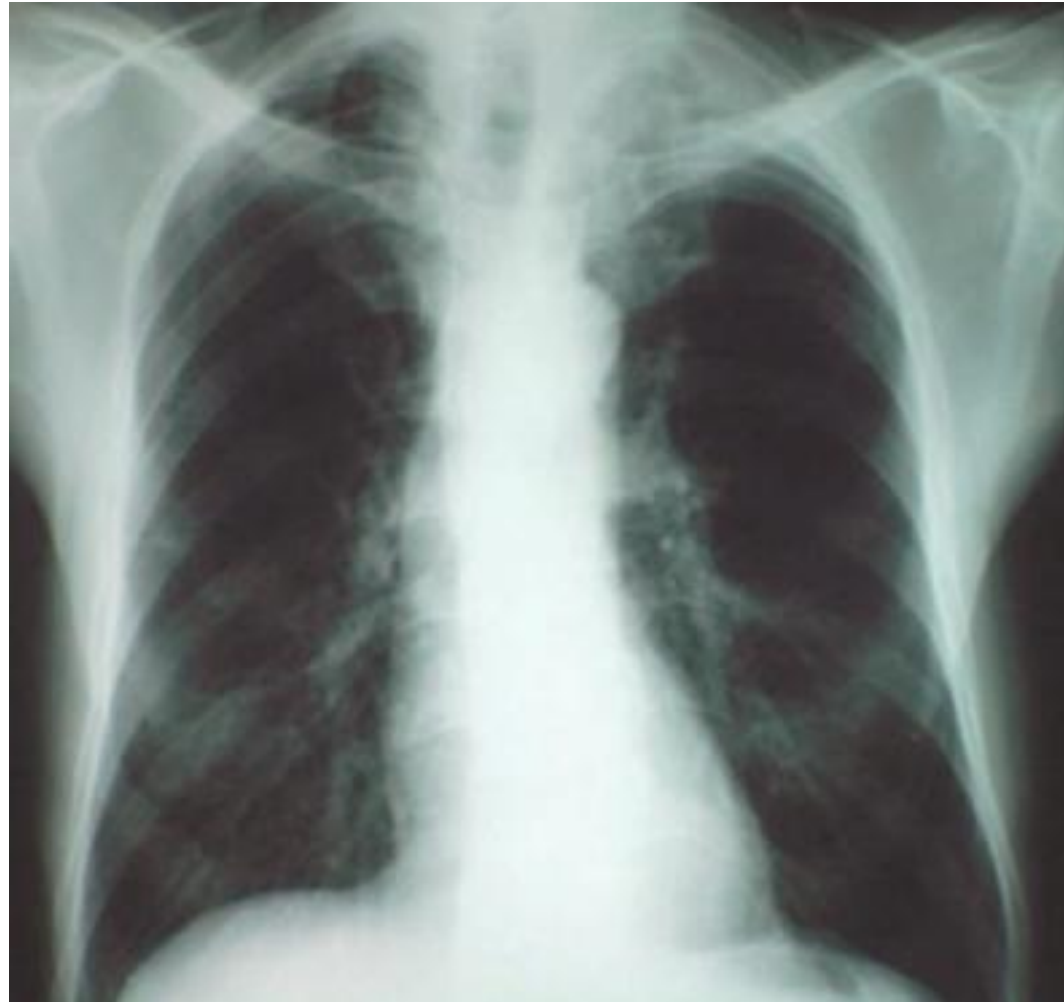Christophoros N. Foroulis et al

J Thorac Dis 2013 Apr 09. doi: 10.3978/j.issn.2072-1439.2013.04.08



Χειρουργικές Τεχνικές

Όγκοι Pancoast



Σταδιοποίηση

Εξαιρεσιμότητα

Συνήθεις Προσπελάσεις

Τυπικές Εκτομές

Εκτεταμένες Επεμβάσεις

Θεμελιώδεις Αρχές

Κατευθυντήριες Οδηγίες

Ασυνήθεις Προσπελάσεις

Διλοβεκτομή

Ενδοπερικαρδιακή
πνευμονεκτομή

Βρογχοπλαστικές
εκτομές

Διήθηση

θωρακικού τοιχώματος

Pancoast

διαφράγματος

άνω κοίλης φλέβας

κόλπου

κατιούσας αρτηής

σπονδυλικής στήλης

CPB

Συμπέρασμα

Αθανάσιος Κλέωντας MD, MSc
Χειρουργός Θώρακος

2016



Superior sulcus (Pancoast) tumors: current evidence on diagnosis and radical treatment

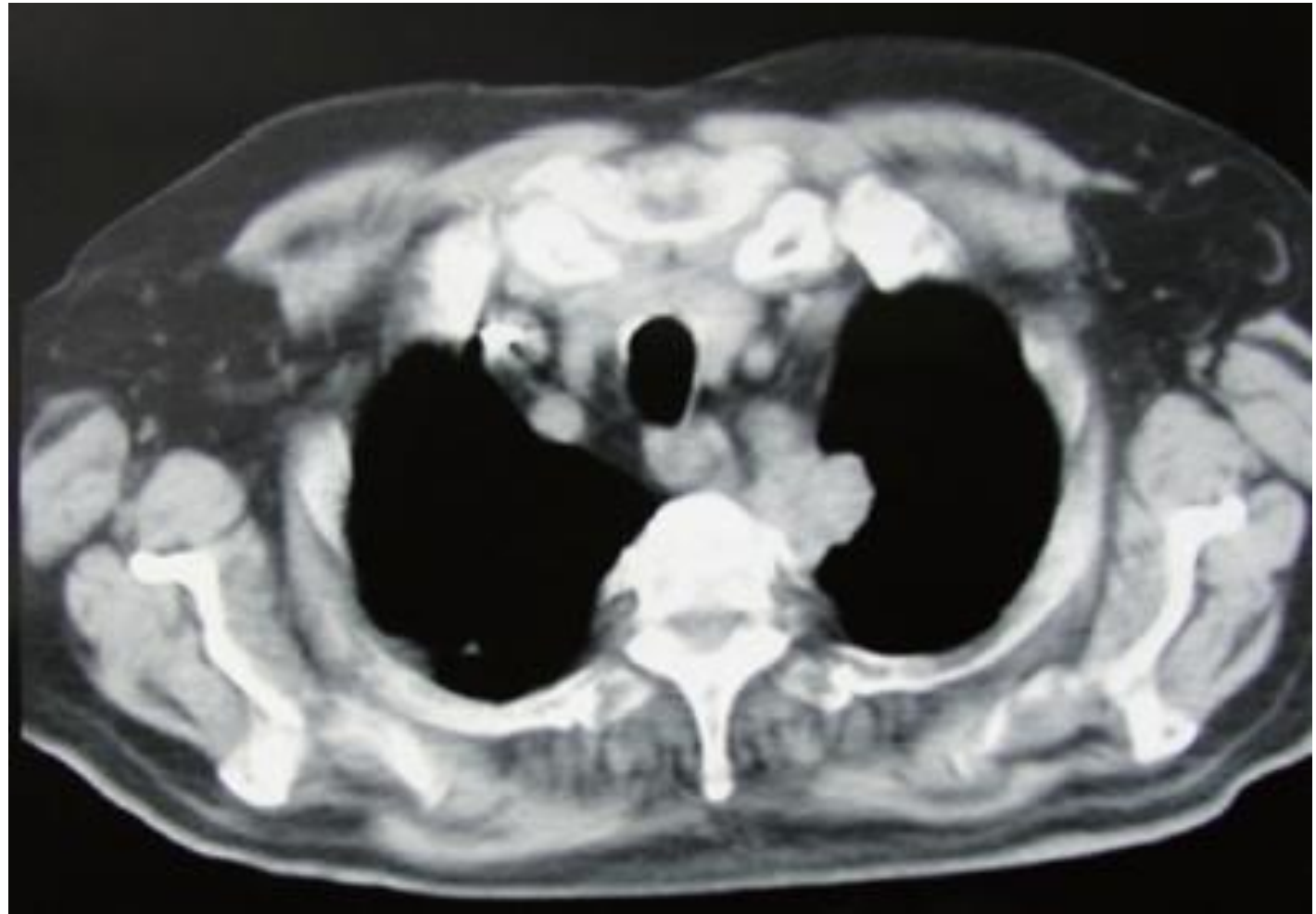
Christophoros N. Foroulis et al

J Thorac Dis 2013 Apr 09. doi: 10.3978/j.issn.2072-1439.2013.04.08



Χειρουργικές Τεχνικές

Όγκοι Pancoast



Σταδιοποίηση

Εξαιρεσιμότητα

Συνήθεις Προσπελάσεις

Τυπικές Εκτομές

Εκτεταμένες Επεμβάσεις

Θεμελιώδεις Αρχές

Κατευθυντήριες Οδηγίες

Ασυνήθεις Προσπελάσεις

Διλοβεκτομή

Ενδοπερικαρδιακή
πνευμονεκτομή

Βρογχοπλαστικές
εκτομές

Διήθηση

θωρακικού τοιχώματος

Pancoast

διαφράγματος

άνω κοίλης φλέβας

κόλπου

κατιούσας αρτηής

σπονδυλικής στήλης

CPB

Συμπέρασμα

Αθανάσιος Κλέωντας MD, MSc
Χειρουργός Θώρακος

2016



Superior sulcus (Pancoast) tumors: current evidence on diagnosis and radical treatment

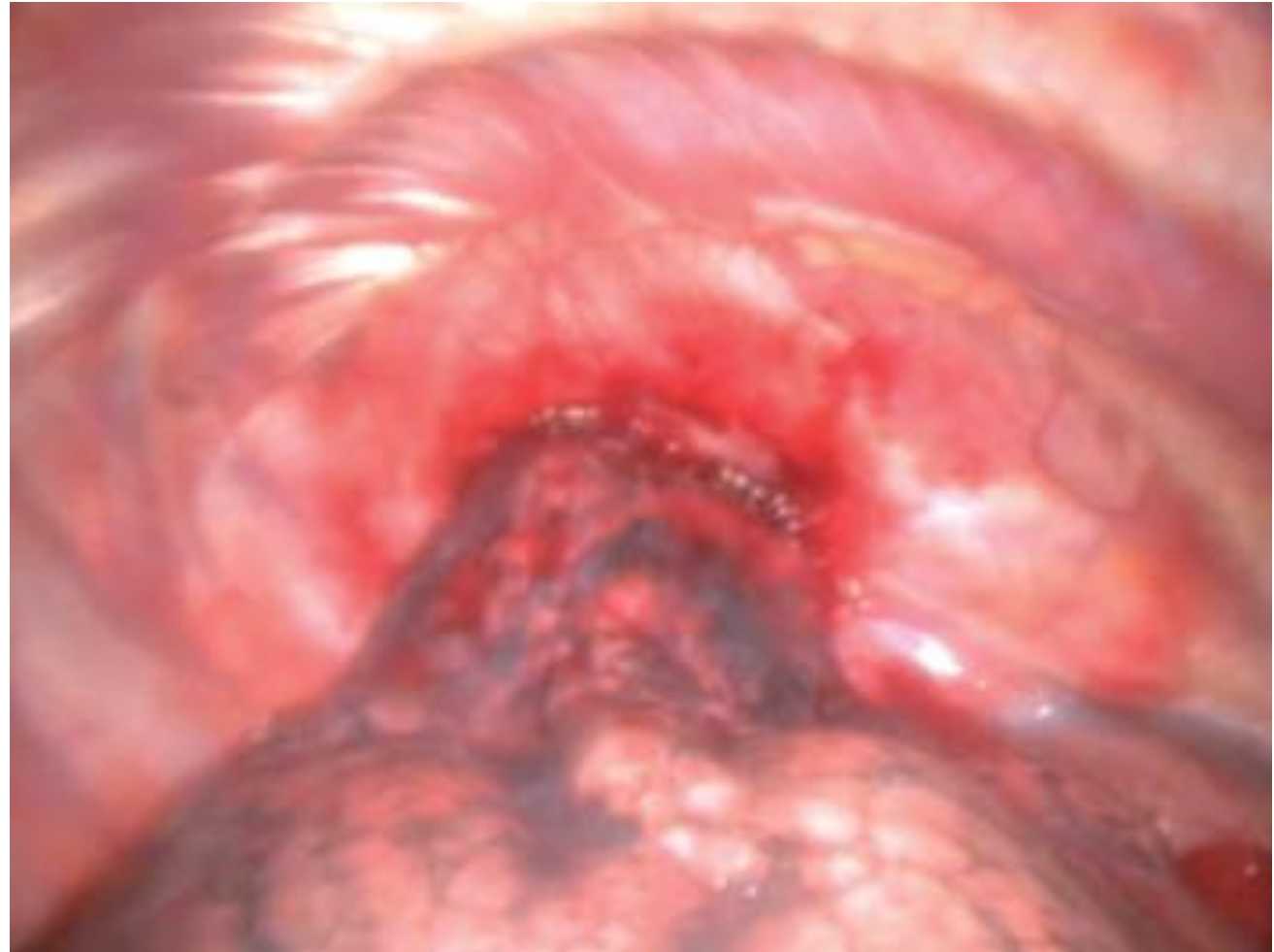
Christophoros N. Foroulis et al

J Thorac Dis 2013 Apr 09. doi: 10.3978/j.issn.2072-1439.2013.04.08



Χειρουργικές Τεχνικές

Όγκοι Pancoast



Σταδιοποίηση

Εξαιρεσιμότητα

Συνήθεις Προσπελάσεις

Τυπικές Εκτομές

Εκτεταμένες Επεμβάσεις

Θεμελιώδεις Αρχές

Κατευθυντήριες Οδηγίες

Ασυνήθεις Προσπελάσεις

Διλοβεκτομή

Ενδοπερικαρδιακή
πνευμονεκτομή

Βρογχοπλαστικές
εκτομές

Διήθηση

θωρακικού τοιχώματος

Pancoast

διαφράγματος

άνω κοίλης φλέβας

κόλπου

κατιούσας αρτηής

σπονδυλικής στήλης

CPB

Συμπέρασμα

Αθανάσιος Κλέωντας MD, MSc
Χειρουργός Θώρακος

2016



Superior sulcus (Pancoast) tumors: current evidence on diagnosis and radical treatment

Christophoros N. Foroulis et al

J Thorac Dis 2013 Apr 09. doi: 10.3978/j.issn.2072-1439.2013.04.08



Χειρουργικές Τεχνικές

Table 3. The cumulative results of retrospective series of patients treated with multimodal protocols for Pancoast tumors since the early '90s.

Study	Kwong et al., 2005 (USA)	Goldberg et al., 2005 (USA)	Mara et al., 2007 (Germany)	Fischer et al., 2008 (Canada)	Kappers et al., 2009 (Netherlands)
Years	1993-2003	1993-2000	1993-2001	1996-2007	1994-2006
Patients	37	39	31	44	Eligible for combined modality =39
T-stage	T3 =32* T4 =5	T3 =36** T4 =3	T3 =25 T4 =6	T3 =30 T4 =14	T3 =21 T4 =18
N-stage	N0 =27 N1 =0 N2 =9 N3 =1	N0 N1 N2 N3	N0 =21 N1 =1 N2 =8 N3 =1	N0 =39 N1 =4 N2 =1	N0 =32 N1 =2 N2 =4 N3 =1
Preop. treatment	Chemo-radiotherapy	Chemo-radiotherapy =27 Radiotherapy =4 None (primary surgery) =8	Chemo-radiotherapy	Chemo-radiotherapy	Chemo-radiotherapy =27 Radiotherapy =6 Chemotherapy =5 None =1
Eligible for surgery	37	39	29	44	22
Resection	R0 =36 (97.2%) R1 =1	R0 =26 (76%) R1 =8 (24%)	R0 =29 (100%)	R0 =39 (88.6%) R2 =5	R0 =22 (100%)
Surgical mortality	2.7% (1:37)	5% (2:39)	6.9% (2:29)	5% (2:44)	0%
Pathologic response	CR = 15 (40.5%)	CR =9 out of 31 patients who received induction chemo-radiotherapy (29%)	CR = 13 PR = 7 Downstaging = 4	CR = 13 (30%) Minimal microscopic residual disease = 15 (34%)	CR = 13 PR = 4 SD = 3
Survival	Overall median survival time =31.6 months Median survival time for patients with CR =93.1 months	Overall 5-year survival =47.9% (median 40 months) 5-year survival for patients responding to induction therapy =60.6%	Overall 2-year =74% Overall 5-year =46% 5-year for CR =63% 5-year for PR =35%	Overall 5-year survival =59% 5-year for CR =90% 5-year survival for minimal residual microscopic disease =69% 5-year for non responders =12%	Overall 2-year =77% Overall 5-year =37%
Recurrence	50% (18:36)	32.4% (12:37)	29% (9:29)	33% after R0 resection (13:39)	N/A
Site of recurrence/96	Distant = 13 (brain =9)/72.2% Local =5/28%	Distant =8/66.5% Local =4/33.5%	Distant =7 (brain =4)/77.7% Local =1/11.1% Local + distant =1/11.1%	Distant =9 (brain =3)/69.2% Local =4/30.8% (in patients with CR)	N/A

*Five patients with a single brain metastasis are included (T3N0M1); **Two patients with a single brain metastasis are included (T3N0M1); +13 out of the 27 patients were part of the SWOG 9416 intergroup study.

50%

Σταδιοποίηση

Εξαιρεσιμότητα

Συνήθεις Προσπελάσεις

Τυπικές Εκτομές

Εκτεταμένες Επεμβάσεις

Θεμελιώδεις Αρχές

Κατευθυντήριες Οδηγίες

Ασυνήθεις Προσπελάσεις

Διλοβεκτομή

Ενδοπερικαρδιακή
πνευμονεκτομή

Βρογχοπλαστικές
εκτομές

Διήθηση

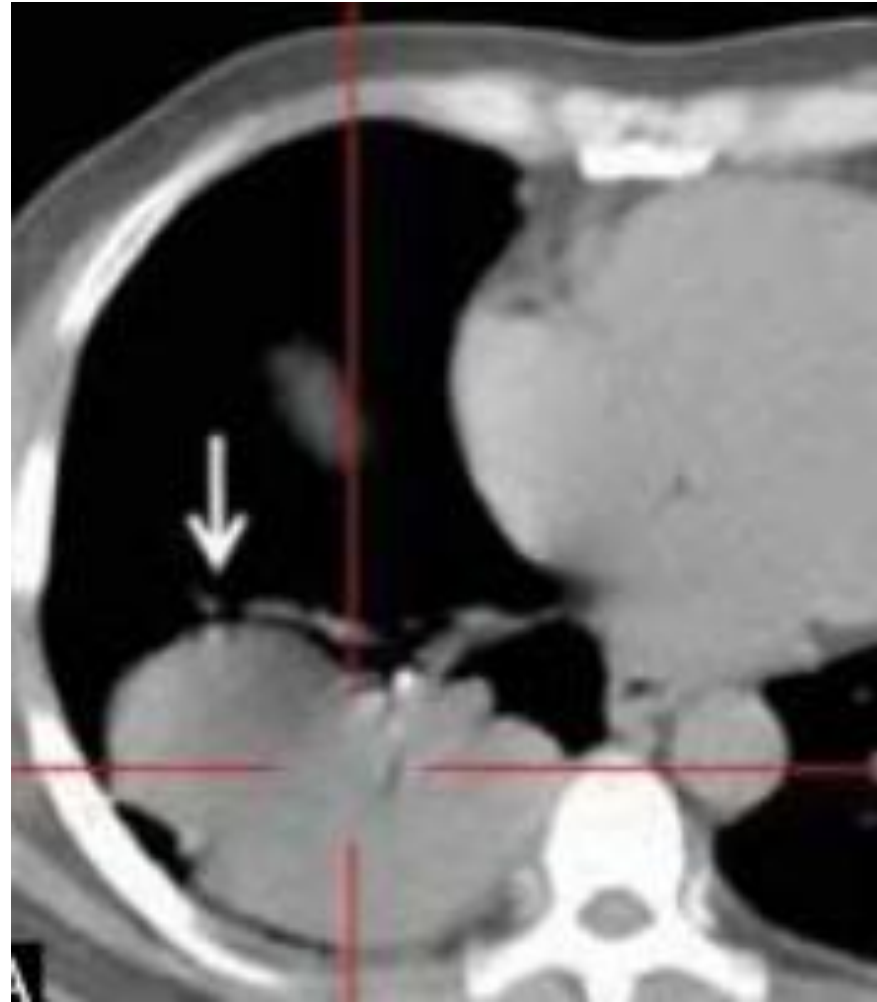
θωρακικού τοιχώματος
Pancoast
διαφράγματος
άνω κοίλης φλέβας
κόλπου
κατιούσας αρτηής
σπονδυλικής στήλης

CPB

Συμπέρασμα

Χειρουργικές Τεχνικές

Διήθηση διαφράγματος



Σταδιοποίηση

Εξαιρεσιμότητα

Συνήθεις Προσπελάσεις

Τυπικές Εκτομές

Εκτεταμένες Επεμβάσεις

Θεμελιώδεις Αρχές

Κατευθυντήριες Οδηγίες

Ασυνήθεις Προσπελάσεις

Διλοβεκτομή

Ενδοπερικαρδιακή
πνευμονεκτομή

Βρογχοπλαστικές
εκτομές

Διήθηση

θωρακικού τοιχώματος
Pancoast

διαφράγματος

άνω κοίλης φλέβας

κόλπου

κατιούσας αρτηής

σπονδυλικής στήλης

CPB

Συμπέρασμα

Αθανάσιος Κλέωντας MD, MSc
Χειρουργός Θώρακος

2016

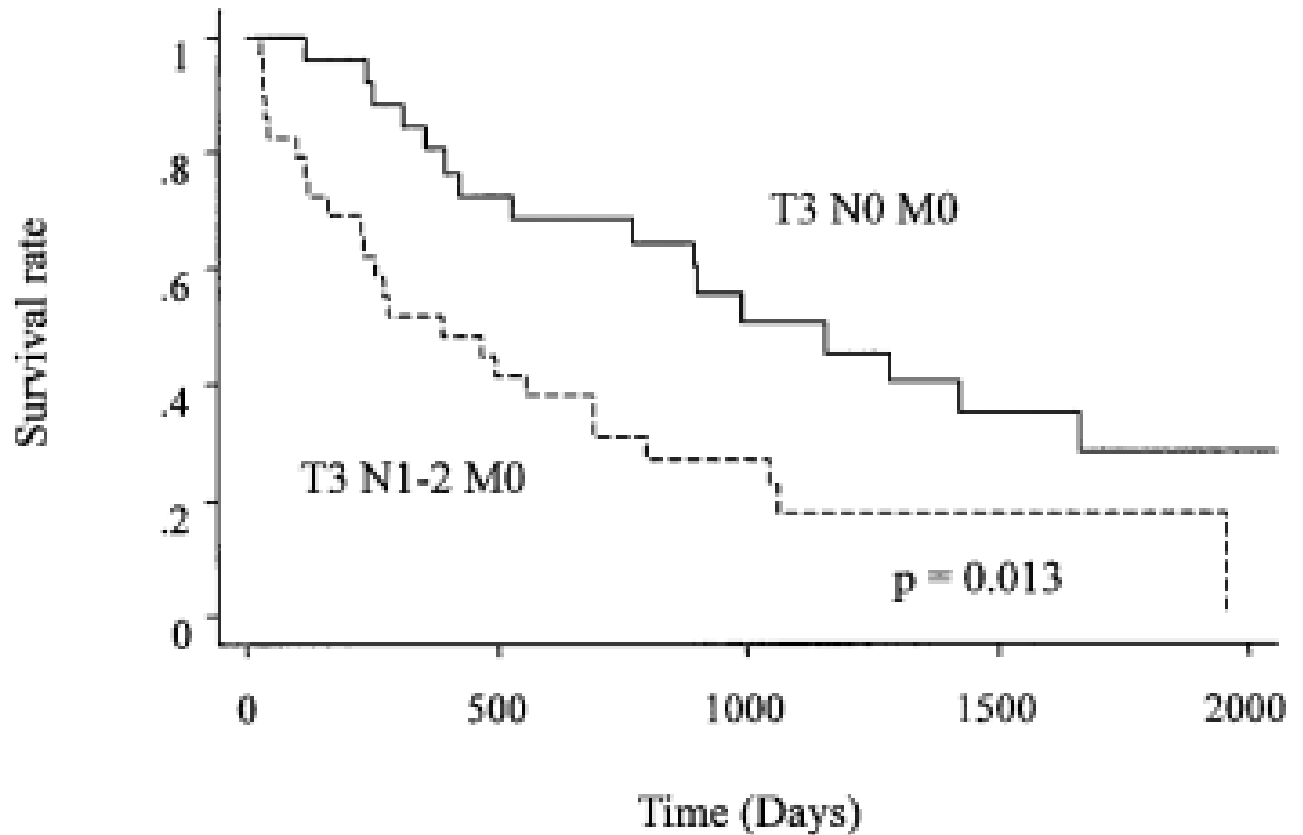


<http://medind.nic.in/ibn/t15/i2/ibnt15i2p109.htm>



Χειρουργικές Τεχνικές

Διήθηση διαφράγματος



Σταδιοποίηση

Εξαιρεσιμότητα

Συνήθεις Προσπελάσεις

Τυπικές Εκτομές

Εκτεταμένες Επεμβάσεις

Θεμελιώδεις Αρχές

Κατευθυντήριες Οδηγίες

Ασυνήθεις Προσπελάσεις

Διλοβεκτομή

Ενδοπερικαρδιακή
πνευμονεκτομή

Βρογχοπλαστικές
εκτομές

Διήθηση

θωρακικού τοιχώματος
Pancoast

διαφράγματος
άνω κοίλης φλέβας
κόλπου

κατιούσας αορτής
σπονδυλικής στήλης

CPB

Συμπέρασμα

Χειρουργικές Τεχνικές

Διήθηση διαφράγματος

Table IV. Survival of patients with completely resected T3 N0-2 M0 lung cancer

T3 organs	First author	Year	No. of patients	Five-year survival (%) by node status		
				N0	N1	N2
All T3 organs	Naruke ¹²	1988	191	33	39	
	Watanabe ¹³	1991	88	52	47	10
	Mountain ¹⁰	1997	142	38	25	
	Inoue ⁷	1998	122	34	38	11
	Adebonojo ⁸	1999	72	47	33	15
Chest wall	Shah ¹	1995	55	45	38	0
	Pitz ²	1996	83	36	23	14
	Downey ³	1999	175	49	27	15
Mediastinum + main bronchus	Pitz ⁴	1996	64	45	37	0
Diaphragm	Rocco ⁹	1999	15	27	0	0
	Yokoi (present study)	2000	55	28	20	0

Σταδιοποίηση

Εξαιρεσιμότητα

Συνήθεις Προσπελάσεις

Τυπικές Εκτομές

Εκτεταμένες Επεμβάσεις

Θεμελιώδεις Αρχές

Κατευθυντήριες Οδηγίες

Ασυνήθεις Προσπελάσεις

Διλοβεκτομή

Ενδοπερικαρδιακή
πνευμονεκτομή

Βρογχοπλαστικές
εκτομές

Διήθηση

θωρακικού τοιχώματος
Pancoast

διαφράγματος
άνω κοίλης φλέβας
κόλπου

κατιούσας αορτής
σπονδυλικής στήλης

CPB

Συμπέρασμα

Αθανάσιος Κλέωντας MD, MSc
Χειρουργός Θώρακος

2016

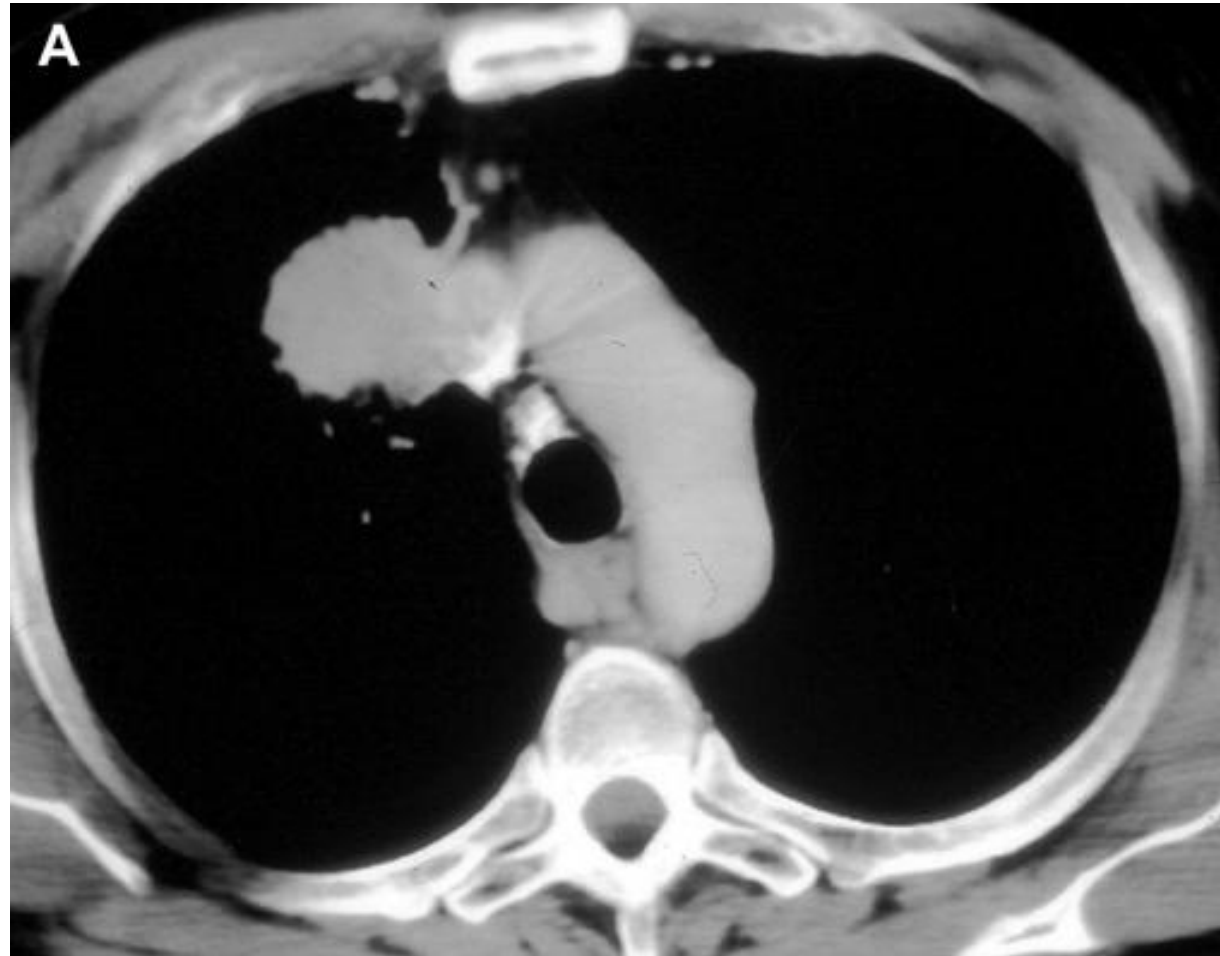


Results of surgical treatment of lung cancer involving the diaphragm
Yokoi et al, The Journal of Thoracic and Cardiovascular Surgery Volume 120, Number 4



Χειρουργικές Τεχνικές

Διήθηση άνω κοίλης φλέβας



Σταδιοποίηση

Εξαιρεσιμότητα

Συνήθεις Προσπελάσεις

Τυπικές Εκτομές

Εκτεταμένες Επεμβάσεις

Θεμελιώδεις Αρχές

Κατευθυντήριες Οδηγίες

Ασυνήθεις Προσπελάσεις

Διλοβεκτομή

Ενδοπερικαρδιακή
πνευμονεκτομή

Βρογχοπλαστικές
εκτομές

Διήθηση

θωρακικού τοιχώματος
Pancoast
διαφράγματος
άνω κοίλης φλέβας
κόλπου
κατιούσας αρτηής
σπονδυλικής στήλης

CPB

Συμπέρασμα

Αθανάσιος Κλέωντας MD, MSc
Χειρουργός Θώρακος

2016



<http://www.ctsnet.org/article/surgery-superior-vena-cava-resection-and-reconstruction>



Σταδιοποίηση

Εξαιρεσιμότητα

Συνήθεις Προσπελάσεις

Τυπικές Εκτομές

Εκτεταμένες Επεμβάσεις

Θεμελιώδεις Αρχές

Κατευθυντήριες Οδηγίες

Ασυνήθεις Προσπελάσεις

Διλοβεκτομή

Ενδοπερικαρδιακή
πνευμονεκτομή

Βρογχοπλαστικές
εκτομές

Διήθηση

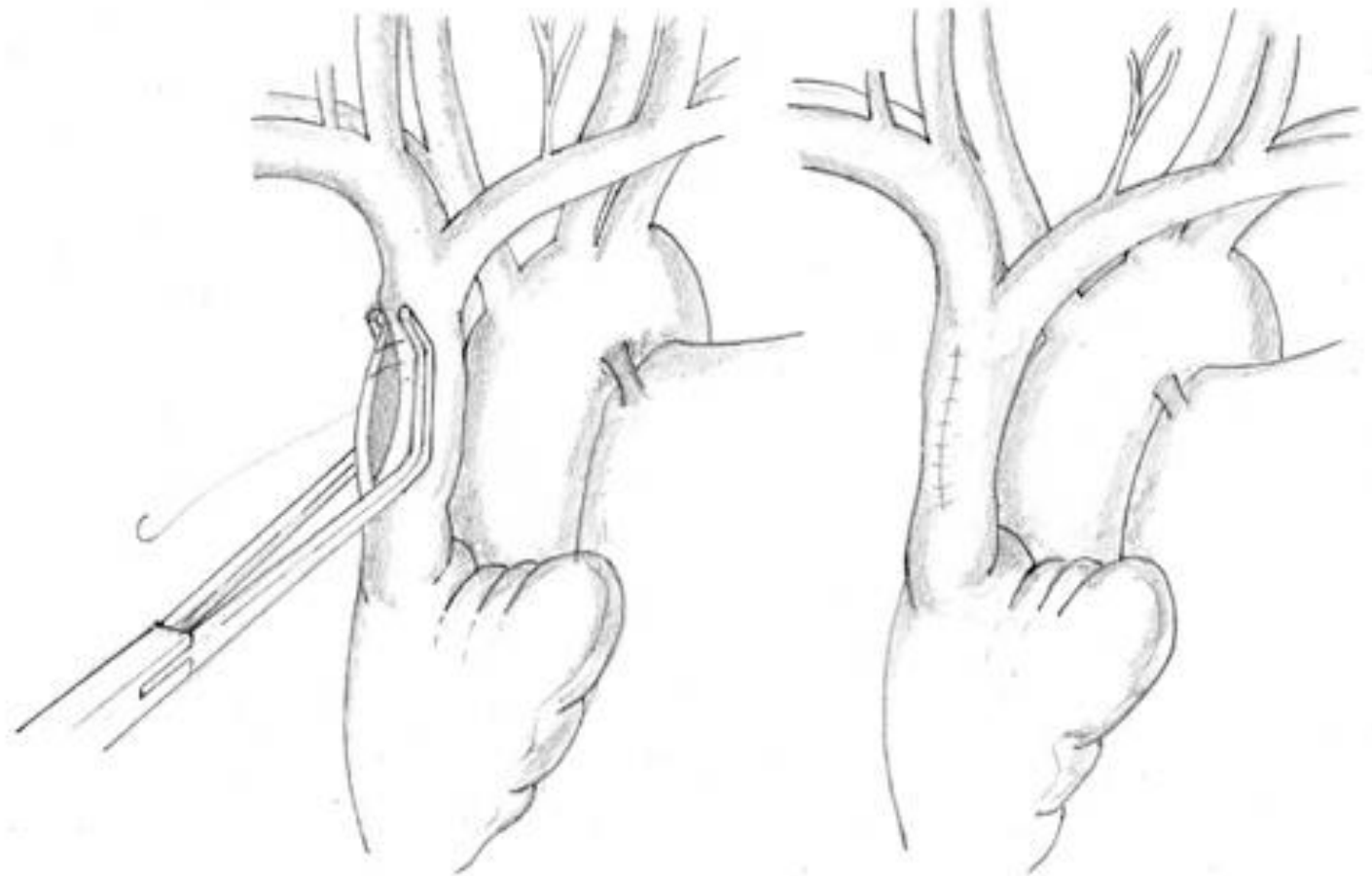
θωρακικού τοιχώματος
Pancoast
διαφράγματος
άνω κοίλης φλέβας
κόλπου
κατιούσας αορτής
σπονδυλικής στήλης

CPB

Συμπέρασμα

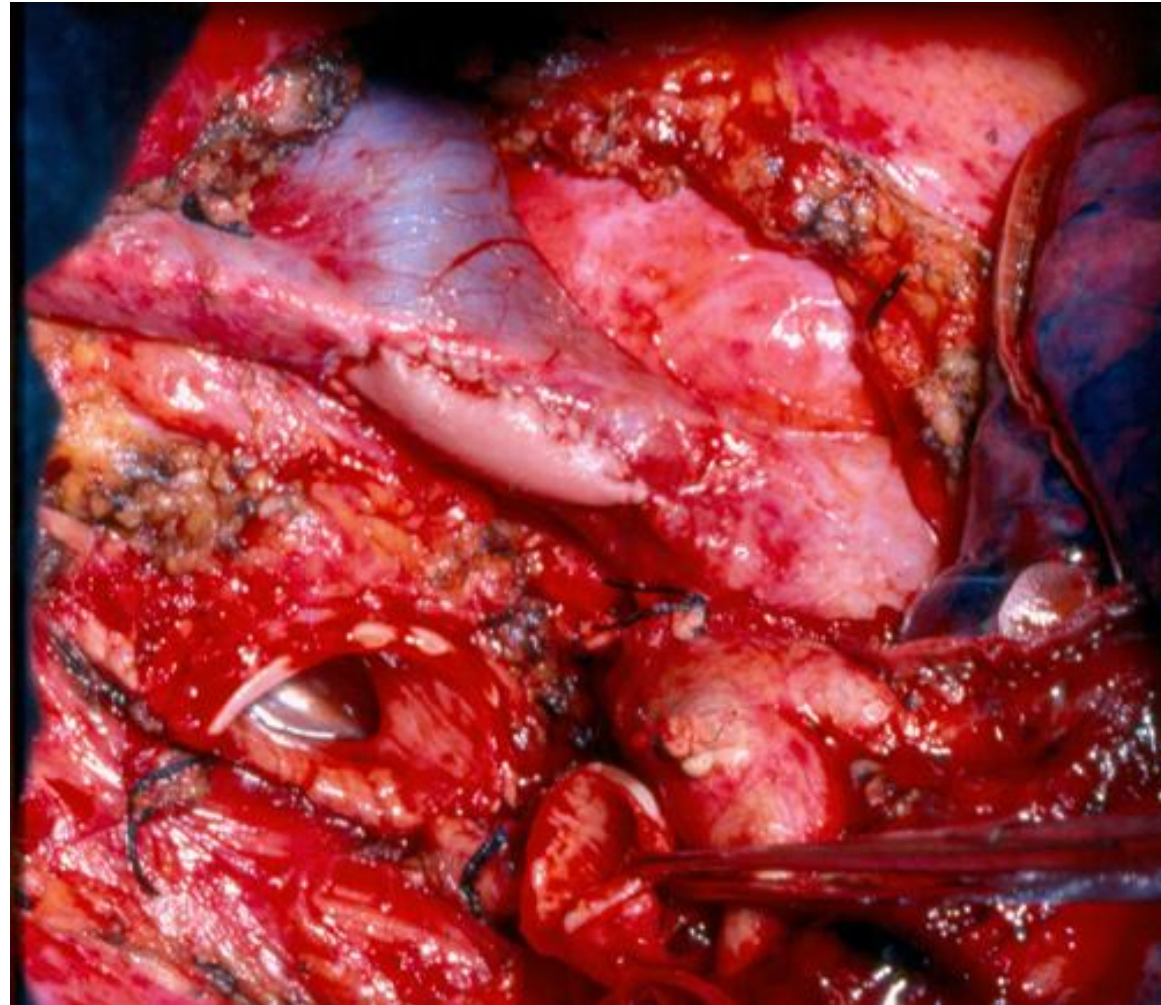Χειρουργικές Τεχνικές

Διήθηση άνω κοίλης φλέβας



Χειρουργικές Τεχνικές

Διήθηση άνω κοίλης φλέβας



Σταδιοποίηση

Εξαιρεσιμότητα

Συνήθεις Προσπελάσεις

Τυπικές Εκτομές

Εκτεταμένες Επεμβάσεις

Θεμελιώδεις Αρχές

Κατευθυντήριες Οδηγίες

Ασυνήθεις Προσπελάσεις

Διλοβεκτομή

Ενδοπερικαρδιακή
πνευμονεκτομή

Βρογχοπλαστικές
εκτομές

Διήθηση

θωρακικού τοιχώματος
Pancoast
διαφράγματος
άνω κοίλης φλέβας
κόλπου
κατιούσας αρτηής
σπονδυλικής στήλης

CPB

Συμπέρασμα

Αθανάσιος Κλέωντας MD, MSc
Χειρουργός Θώρακος

2016

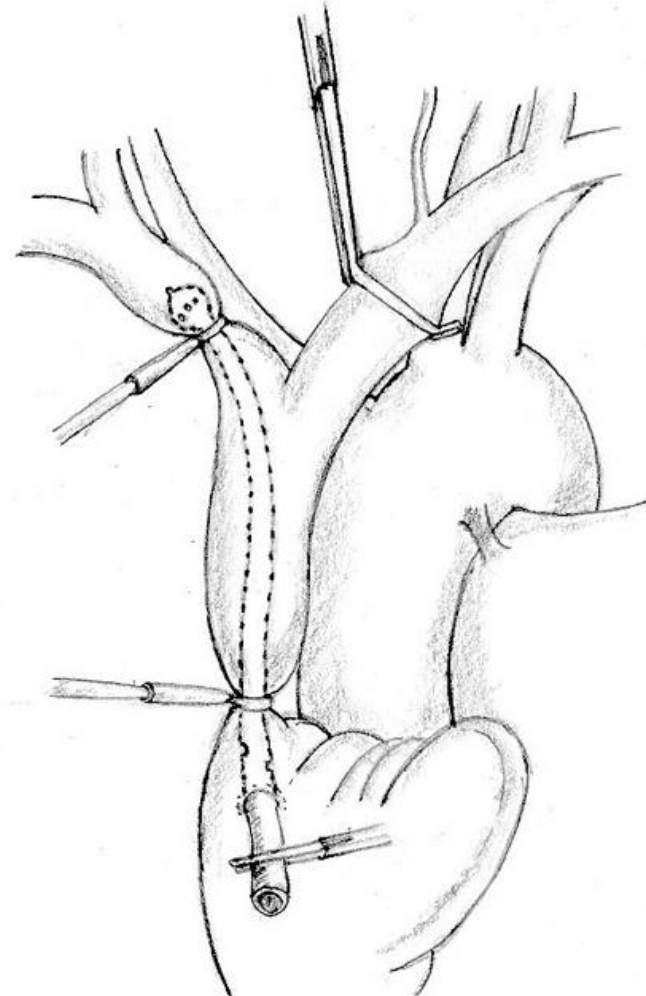


<http://www.ctsnet.org/article/surgery-superior-vena-cava-resection-and-reconstruction>



Χειρουργικές Τεχνικές

Διήθηση άνω κοίλης φλέβας



Σταδιοποίηση

Εξαιρεσιμότητα

Συνήθεις Προσπελάσεις

Τυπικές Εκτομές

Εκτεταμένες Επεμβάσεις

Θεμελιώδεις Αρχές

Κατευθυντήριες Οδηγίες

Ασυνήθεις Προσπελάσεις

Διλοβεκτομή

Ενδοπερικαρδιακή
πνευμονεκτομή

Βρογχοπλαστικές
εκτομές

Διήθηση

θωρακικού τοιχώματος

Rancoast

διαφράγματος

άνω κοίλης φλέβας

κόλπου

κατιούσας αρτηής

σπονδυλικής στήλης

CPB

Συμπέρασμα

Αθανάσιος Κλέωντας MD, MSc
Χειρουργός Θώρακος

2016

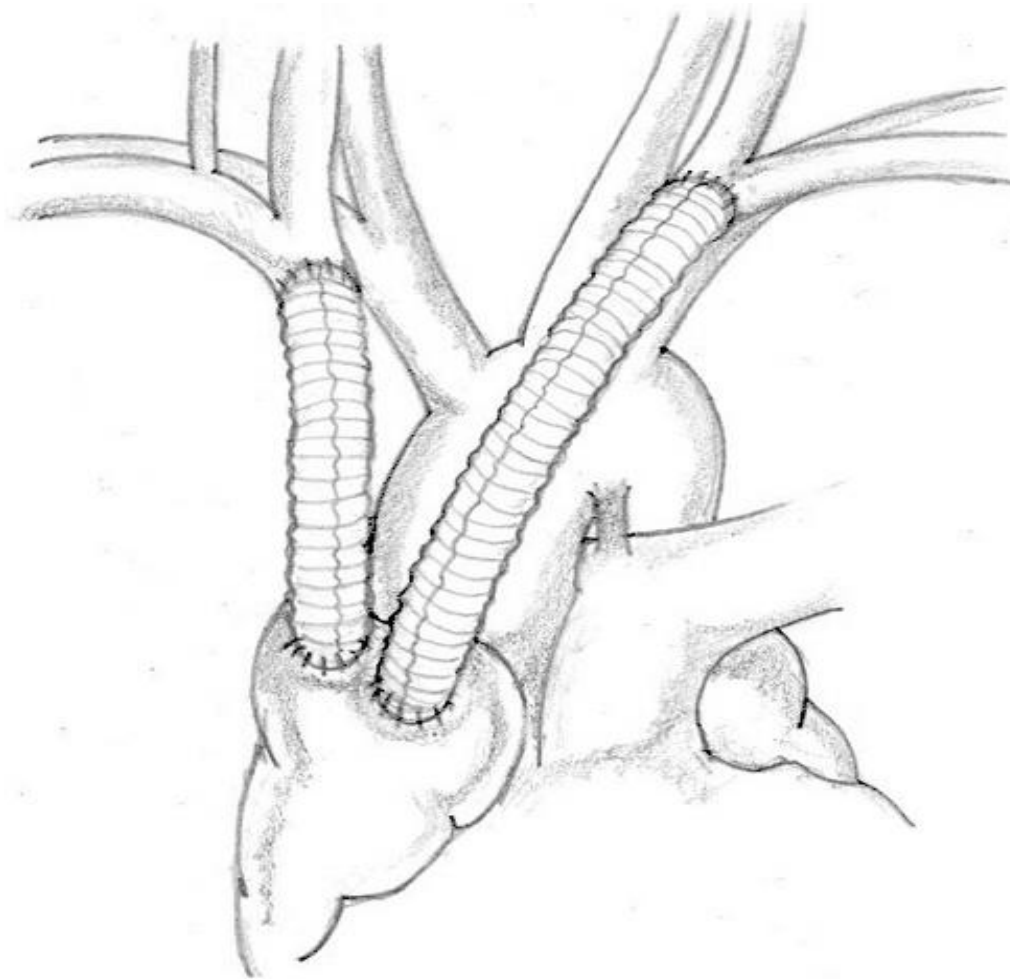


<http://www.ctsnet.org/article/surgery-superior-vena-cava-resection-and-reconstruction>



Χειρουργικές Τεχνικές

Διήθηση άνω κοίλης φλέβας



Σταδιοποίηση

Εξαιρεσιμότητα

Συνήθεις Προσπελάσεις

Τυπικές Εκτομές

Εκτεταμένες Επεμβάσεις

Θεμελιώδεις Αρχές

Κατευθυντήριες Οδηγίες

Ασυνήθεις Προσπελάσεις

Διλοβεκτομή

Ενδοπερικαρδιακή
πνευμονεκτομή

Βρογχοπλαστικές
εκτομές

Διήθηση

θωρακικού τοιχώματος

Rancoast

διαφράγματος

άνω κοίλης φλέβας

κόλπου

κατιούσας αρτηής

σπονδυλικής στήλης

CPB

Συμπέρασμα

Αθανάσιος Κλέωντας MD, MSc
Χειρουργός Θώρακος

2016

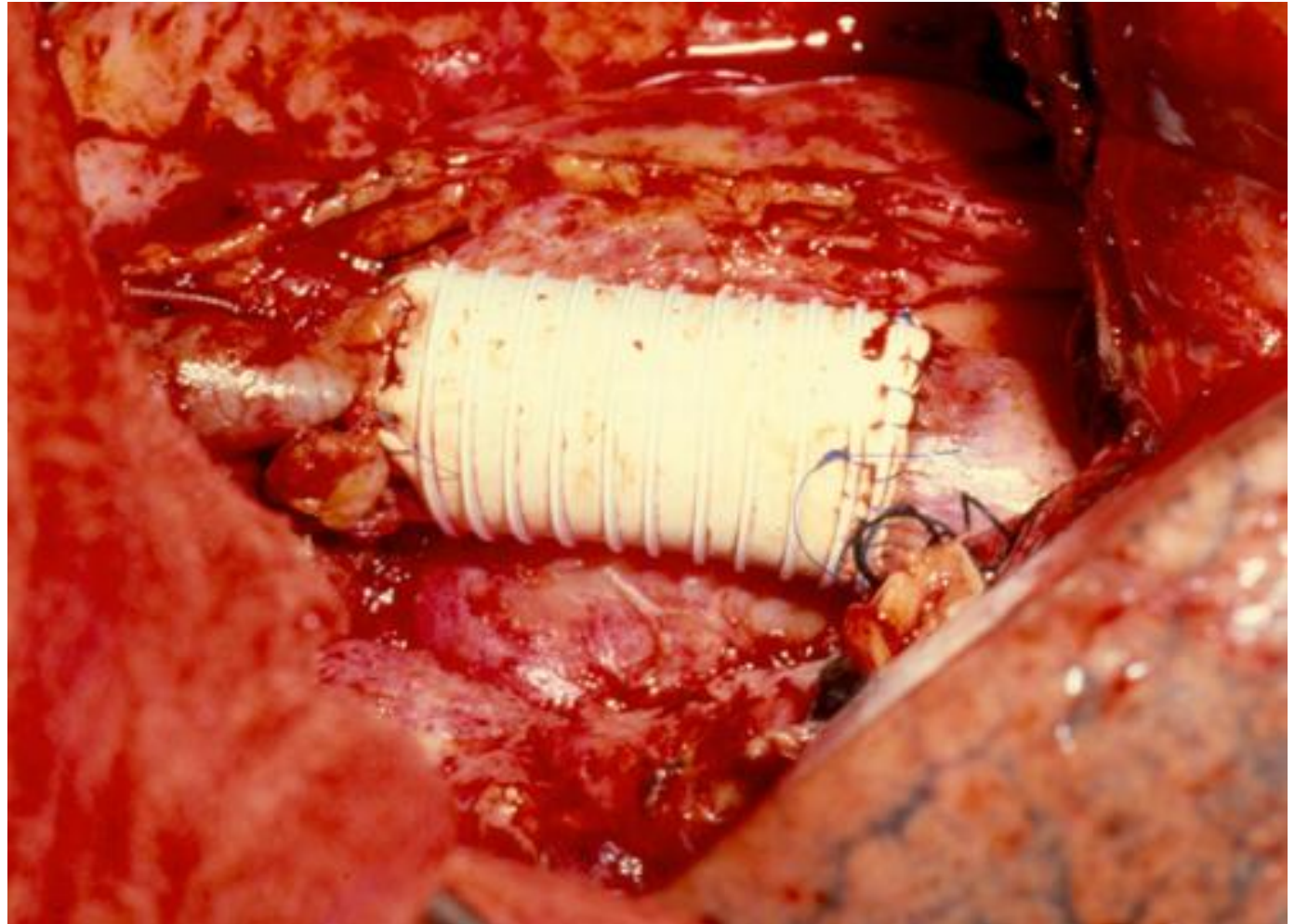


<http://www.ctsnet.org/article/surgery-superior-vena-cava-resection-and-reconstruction>



Χειρουργικές Τεχνικές

Διήθηση άνω κοίλης φλέβας



Σταδιοποίηση

Εξαιρεσιμότητα

Συνήθεις Προσπελάσεις

Τυπικές Εκτομές

Εκτεταμένες Επεμβάσεις

Θεμελιώδεις Αρχές

Κατευθυντήριες Οδηγίες

Ασυνήθεις Προσπελάσεις

Διλοβεκτομή

Ενδοπερικαρδιακή
πνευμονεκτομή

Βρογχοπλαστικές
εκτομές

Διήθηση

θωρακικού τοιχώματος
Pancoast
διαφράγματος
άνω κοίλης φλέβας
κόλπου
κατιούσας αορτής
σπονδυλικής στήλης

CPB

Συμπέρασμα

Αθανάσιος Κλέωντας MD, MSc
Χειρουργός Θώρακος

2016

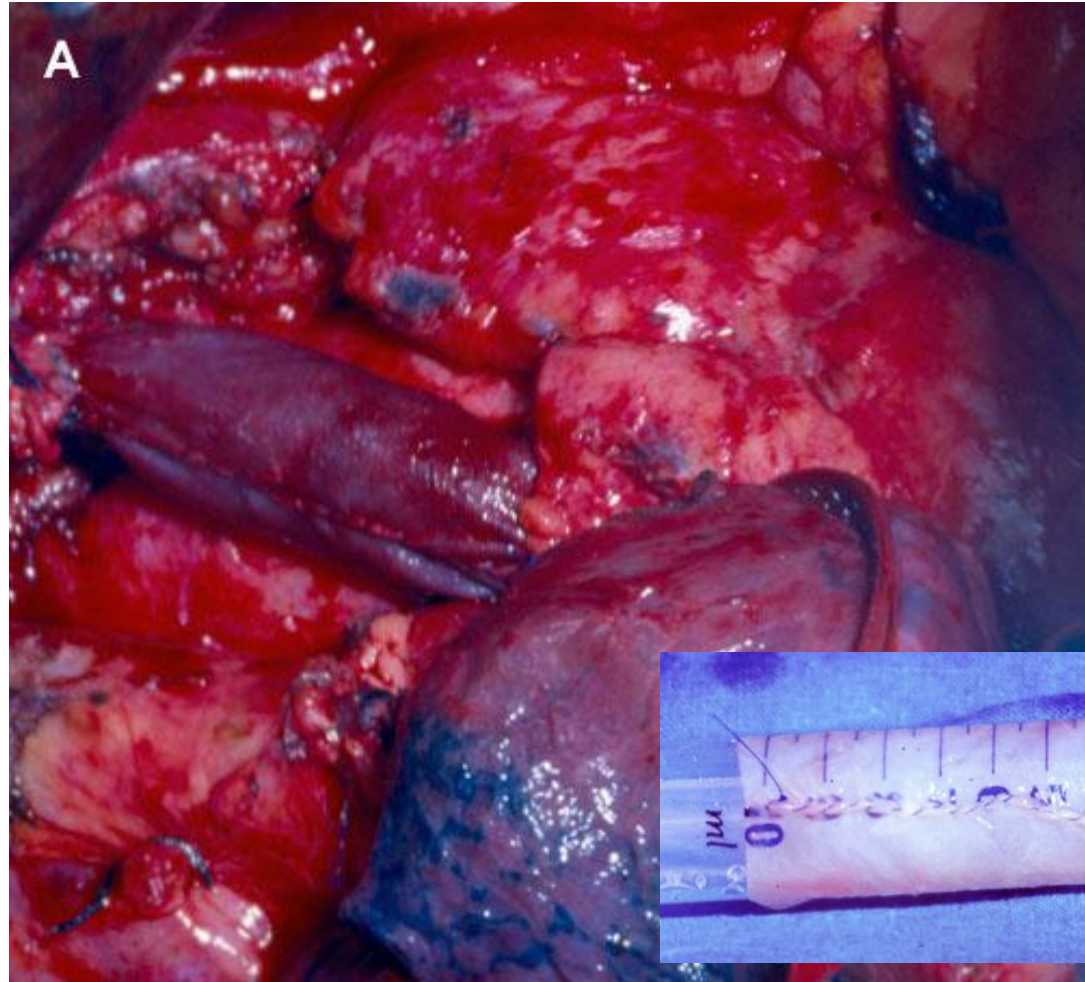


<http://www.ctsnet.org/article/surgery-superior-vena-cava-resection-and-reconstruction>



Χειρουργικές Τεχνικές

Διήθηση άνω κοίλης φλέβας



Σταδιοποίηση

Εξαιρεσιμότητα

Συνήθεις Προσπελάσεις

Τυπικές Εκτομές

Εκτεταμένες Επεμβάσεις

Θεμελιώδεις Αρχές

Κατευθυντήριες Οδηγίες

Ασυνήθεις Προσπελάσεις

Διλοβεκτομή

Ενδοπερικαρδιακή
πνευμονεκτομή

Βρογχοπλαστικές
εκτομές

Διήθηση
θωρακικού τοιχώματος
Pancoast
διαφράγματος
άνω κοίλης φλέβας
κόλπου
κατιούσας αρτηής
σπονδυλικής στήλης

CPB

Συμπέρασμα

Αθανάσιος Κλέωντας MD, MSc
Χειρουργός Θώρακος

2016

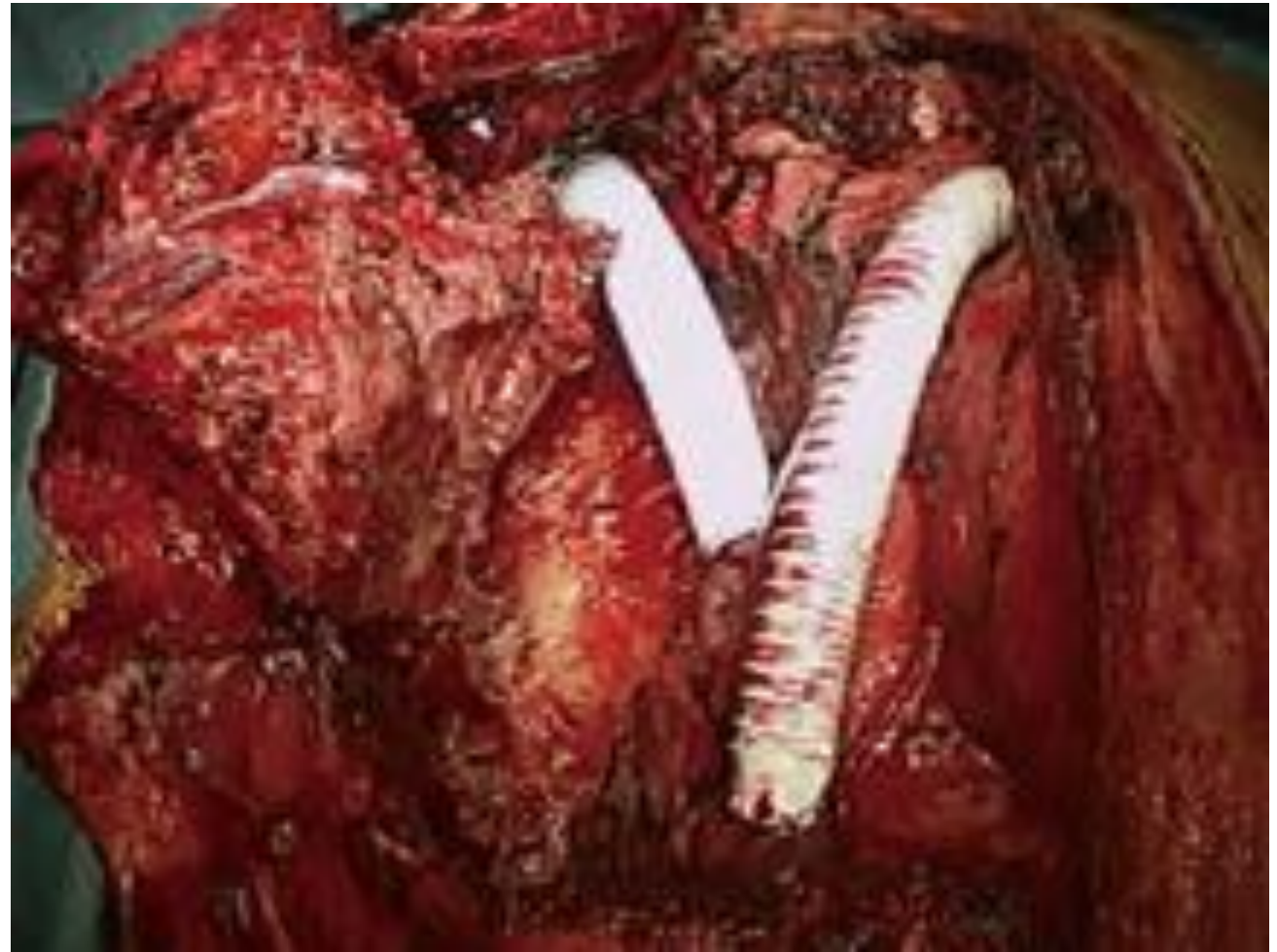

<http://www.ctsnet.org/article/surgery-superior-vena-cava-resection-and-reconstruction>



Χειρουργικές Τεχνικές

Διήθηση άνω κοίλης φλέβας



Σταδιοποίηση

Εξαιρεσιμότητα

Συνήθεις Προσπελάσεις

Τυπικές Εκτομές

Εκτεταμένες Επεμβάσεις

Θεμελιώδεις Αρχές

Κατευθυντήριες Οδηγίες

Ασυνήθεις Προσπελάσεις

Διλοβεκτομή

Ενδοπερικαρδιακή
πνευμονεκτομή

Βρογχοπλαστικές
εκτομές

Διήθηση

θωρακικού τοιχώματος

Pancoast

διαφράγματος

άνω κοίλης φλέβας

κόλπου

κατιούσας αορτής

σπονδυλικής στήλης

CPB

Συμπέρασμα

Αθανάσιος Κλέωντας MD, MSc
Χειρουργός Θώρακος

2016



Long-term survival after superior vena cava resection and reconstruction for bulky local recurrence from lung cancer Y. Kozu et al.

Interactive CardioVascular and Thoracic Surgery 21 (2015) 545–547



Θνητότητα - Επιβίωση

Διήθηση άνω κοίλης φλέβας

Table 1. English-Language Literature Review (1990–2005): Full Papers With More Than 6 Patients [2–12]

Author, Year of Publication	Patients	Prosthetic Graft	Mortality	5-Year Survival
Piccione, 1990	6	0	17%	NR
Thomas, 1994	15	4	7%	24%
Tsuchiya, 1994	32	7	22%	NR
Dartevelle, 1997	14	14	7%	31%
Fukuse, 1997	8	3	NR	NR
Spaggiari, 2000 ^a	25	7	12%	29%
Spaggiari, 2000 ^b	11	3	0	NR
Bernard, 2001	8	2	NR	25%
Spaggiari, 2004 ^c	109	26	12%	21%
Shargall, 2004	15	9	14%	57% (3 years)
Suzuchy, 2005	40	11	10%	24%

Σταδιοποίηση

Εξαιρεσιμότητα

Συνήθεις Προσπελάσεις

Τυπικές Εκτομές

Εκτεταμένες Επεμβάσεις

Θεμελιώδεις Αρχές

Κατευθυντήριες Οδηγίες

Ασυνήθεις Προσπελάσεις

Διλοβεκτομή

Ενδοπερικαρδιακή
πνευμονεκτομή

Βρογχοπλαστικές
εκτομές

Διήθηση

θωρακικού τοιχώματος

Rancoast

διαφράγματος

άνω κοίλης φλέβας

κόλπου

κατιούσας αορτής

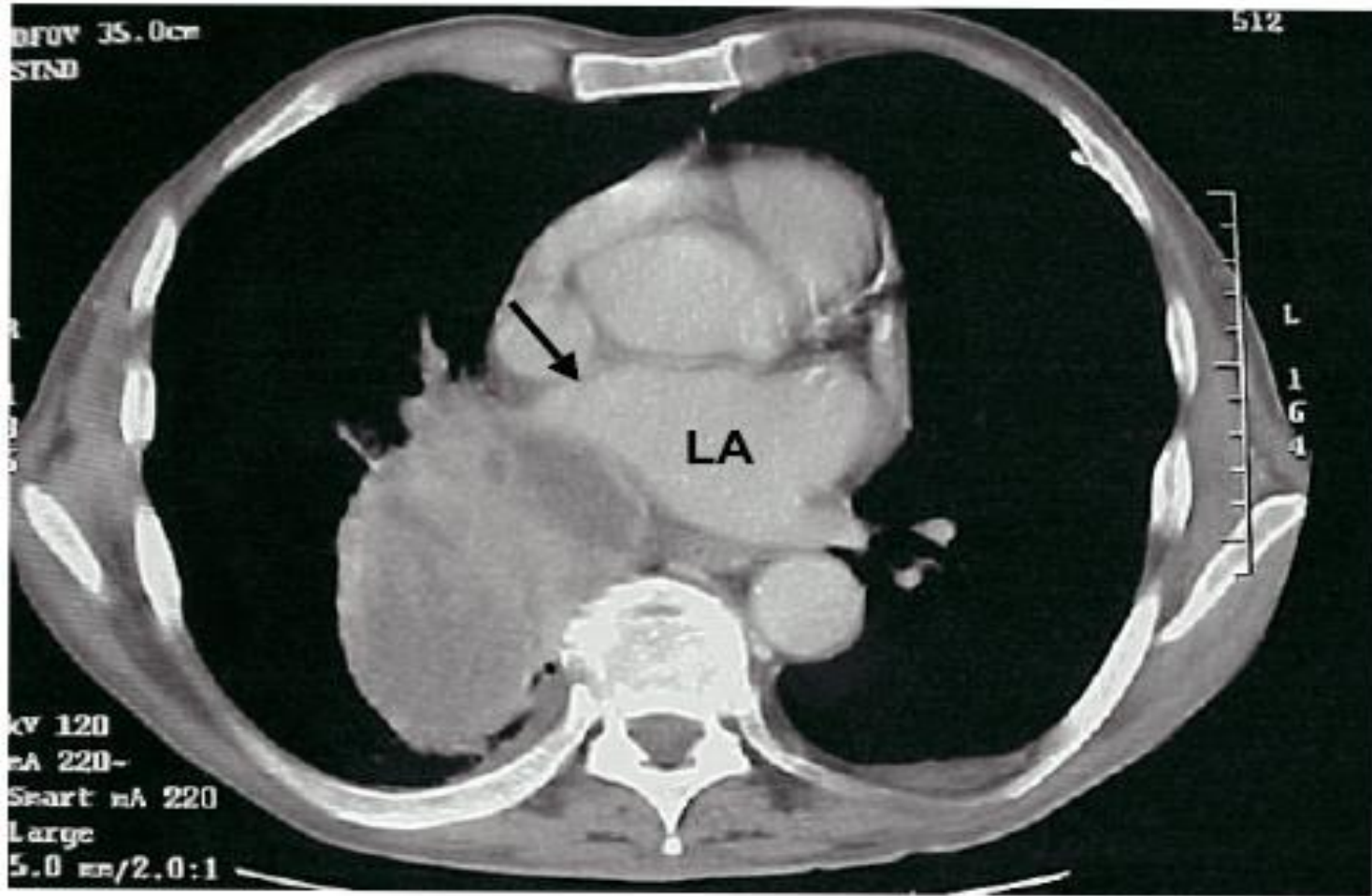
σπονδυλικής στήλης

CPB

Συμπέρασμα

Χειρουργικές Τεχνικές

Διήθηση κόλπου



Σταδιοποίηση

Εξαιρεσιμότητα

Συνήθεις Προσπελάσεις

Τυπικές Εκτομές

Εκτεταμένες Επεμβάσεις

Θεμελιώδεις Αρχές

Κατευθυντήριες Οδηγίες

Ασυνήθεις Προσπελάσεις

Διλοβεκτομή

Ενδοπερικαρδιακή
πνευμονεκτομή

Βρογχοπλαστικές
εκτομές

Διήθηση

θωρακικού τοιχώματος

Rancoast

διαφράγματος

άνω κοίλης φλέβας

κόλπου

κατιούσας αρτηής

σπονδυλικής στήλης

CPB

Συμπέρασμα

Αθανάσιος Κλέωντας MD, MSc
Χειρουργός Θώρακος

2016

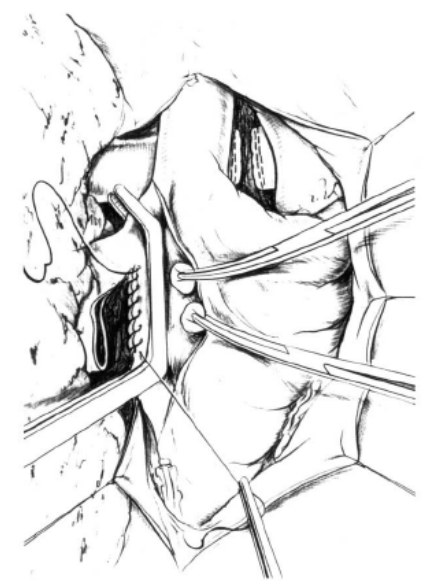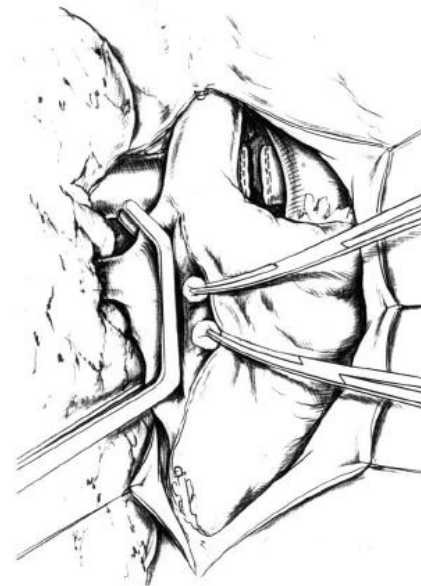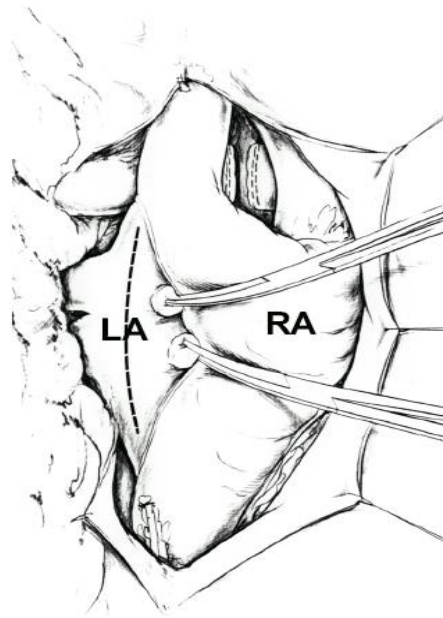


Ann Thorac Surg 2005;79:234-240



Χειρουργικές Τεχνικές

Διήθηση κόλπου



Σταδιοποίηση

Εξαιρεσιμότητα

Συνήθεις Προσπελάσεις

Τυπικές Εκτομές

Εκτεταμένες Επεμβάσεις

Θεμελιώδεις Αρχές

Κατευθυντήριες Οδηγίες

Ασυνήθεις Προσπελάσεις

Διλοβεκτομή

Ενδοπερικαρδιακή
πνευμονεκτομή

Βρογχοπλαστικές
εκτομές

Διήθηση

θωρακικού τοιχώματος
Rancoast
διαφράγματος
άνω κοίλης φλέβας
κόλπου
κατιούσας αορτής
σπονδυλικής στήλης

CPB

Συμπέρασμα

Αθανάσιος Κλέωντας MD, MSc
Χειρουργός Θώρακος

2016

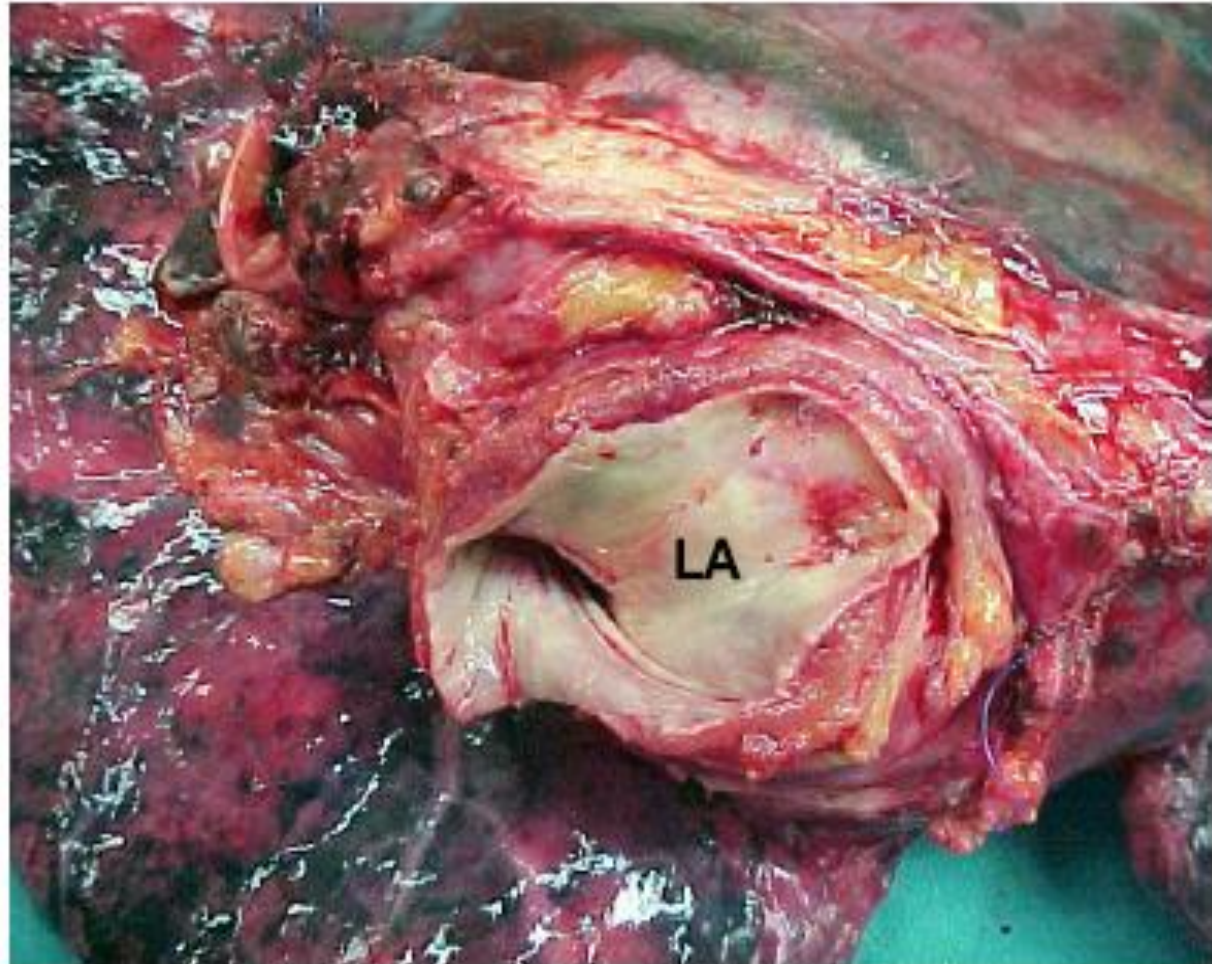


Ann Thorac Surg 2005;79:234-240



Χειρουργικές Τεχνικές

Διήθηση κόλπου



Σταδιοποίηση

Εξαιρεσιμότητα

Συνήθεις Προσπελάσεις

Τυπικές Εκτομές

Εκτεταμένες Επεμβάσεις

Θεμελιώδεις Αρχές

Κατευθυντήριες Οδηγίες

Ασυνήθεις Προσπελάσεις

Διλοβεκτομή

Ενδοπερικαρδιακή
πνευμονεκτομή

Βρογχοπλαστικές
εκτομές

Διήθηση

θωρακικού τοιχώματος
Pancoast
διαφράγματος
άνω κοίλης φλέβας
κόλπου
κατιούσας αορτής
σπονδυλικής στήλης

CPB

Συμπέρασμα

Αθανάσιος Κλέωντας MD, MSc
Χειρουργός Θώρακος

2016

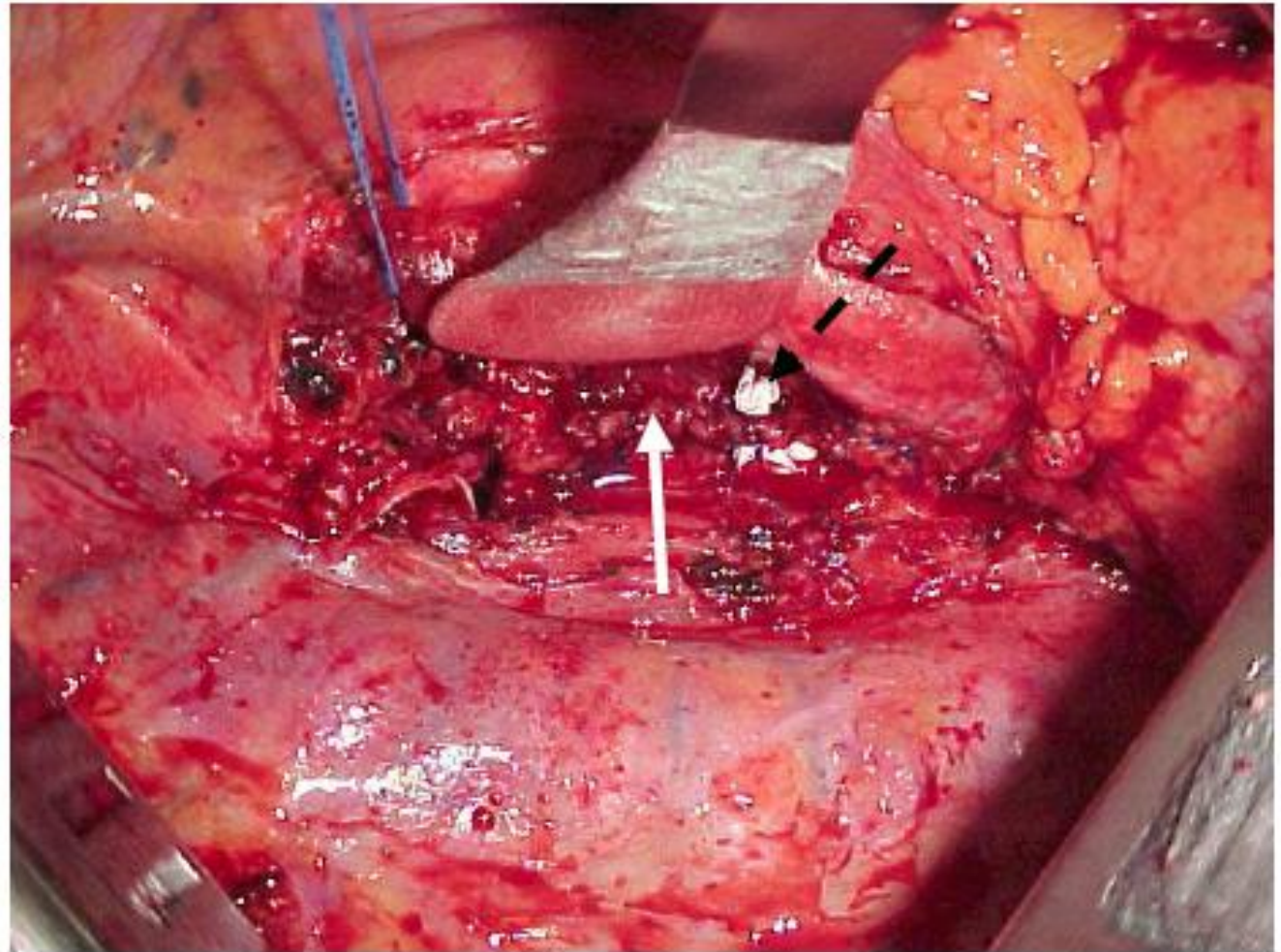


Ann Thorac Surg 2005;79:234-240



Χειρουργικές Τεχνικές

Διήθηση κόλπου



Σταδιοποίηση

Εξαιρεσιμότητα

Συνήθεις Προσπελάσεις

Τυπικές Εκτομές

Εκτεταμένες Επεμβάσεις

Θεμελιώδεις Αρχές

Κατευθυντήριες Οδηγίες

Ασυνήθεις Προσπελάσεις

Διλοβεκτομή

Ενδοπερικαρδιακή
πνευμονεκτομή

Βρογχοπλαστικές
εκτομές

Διήθηση

θωρακικού τοιχώματος

Pancoast

διαφράγματος

άνω κοίλης φλέβας

κόλπου

κατιούσας αρτηής

σπονδυλικής στήλης

CPB

Συμπέρασμα

Αθανάσιος Κλέωντας MD, MSc
Χειρουργός Θώρακος

2016



Ann Thorac Surg 2005;79:234-240



Χειρουργικές Τεχνικές

Διήθηση κόλπου

Table 1 The main results of reported retrospective studies involving pulmonary resection extended to the left atrium

Authors	n	Neoadj (%)	PN0 (%)	PN1 (%)	PN2-3 (%)	R0 (%)	R+ (%)	Mortality (%)	Morbidity (%)	5-year SR (%)
Fukuse (9)	42	14	14	6	22	35	65	2.4	NR	17 (3-year SR)
Ratto (10)	19	15	15	26	57	58	42	0	36	14
Bobbio (11)	23	17	56	22	17	83	17	9	22	10
Spaggiari (12)	15	60	13	33	53	100	0	0	16.5	39 (3-year SR)
Wu (13)	46	NR	30.5	47.8	21.7	NR	NR	0	52.1	22
Wang (14)	25	NR	20	48	32	92	8	NR	NR	36
Galvaing (5)	19	68.5	5.2	57.9	36.9	89.4	10.6	52.6	10.5	43.7

Neoadj, neoadjuvant therapy; NR, non-reported; SR, survival rate.

Σταδιοποίηση

Εξαιρεσιμότητα

Συνήθεις Προσπελάσεις

Τυπικές Εκτομές

Εκτεταμένες Επεμβάσεις

Θεμελιώδεις Αρχές

Κατευθυντήριες Οδηγίες

Ασυνήθεις Προσπελάσεις

Διλοβεκτομή

Ενδοπερικαρδιακή
πνευμονεκτομή

Βρογχοπλαστικές
εκτομές

Διήθηση

θωρακικού τοιχώματος

Rancoast

διαφράγματος

άνω κοίλης φλέβας

κόλπου

κατιούσας αορτής

σπονδυλικής στήλης

CPB

Συμπέρασμα

Αθανάσιος Κλέωντας MD, MSc
Χειρουργός Θώρακος

2016



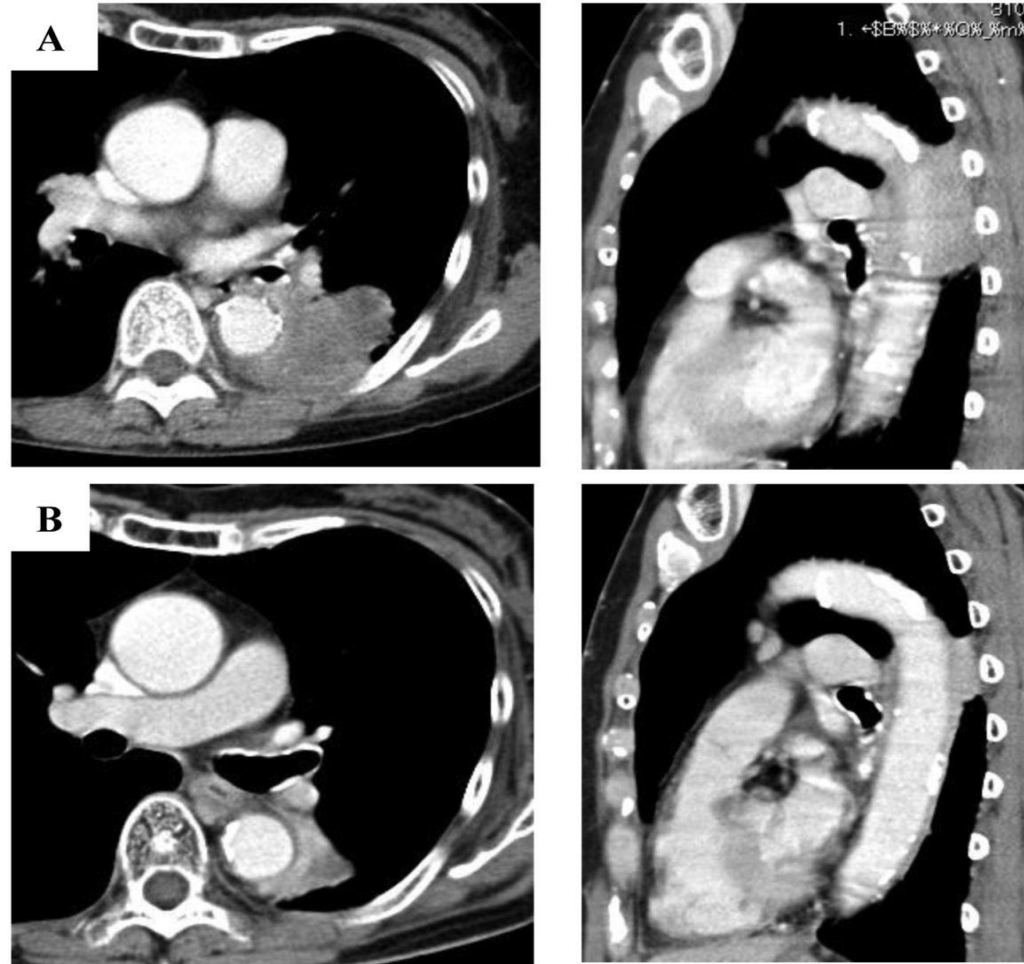
Extended resection of non-small cell lung cancer invading the left atrium, is it worth the risk?

Geraud Galvaing et al *Chin Clin Oncol* 2015;4(4):43



Χειρουργικές Τεχνικές

Διήθηση κατιούσας αορτής



Σταδιοποίηση

Εξαιρεσιμότητα

Συνήθεις Προσπελάσεις

Τυπικές Εκτομές

Εκτεταμένες Επεμβάσεις

Θεμελιώδεις Αρχές

Κατευθυντήριες Οδηγίες

Ασυνήθεις Προσπελάσεις

Διλοβεκτομή

Ενδοπερικαρδιακή
πνευμονεκτομή

Βρογχοπλαστικές
εκτομές

Διήθηση
θωρακικού τοιχώματος
Rancoast
διαφράγματος
άνω κοίλης φλέβας
κόλπου
κατιούσας αορτής
σπονδυλικής στήλης

CPB

Συμπέρασμα

Αθανάσιος Κλέωντας MD, MSc
Χειρουργός Θώρακος

2016

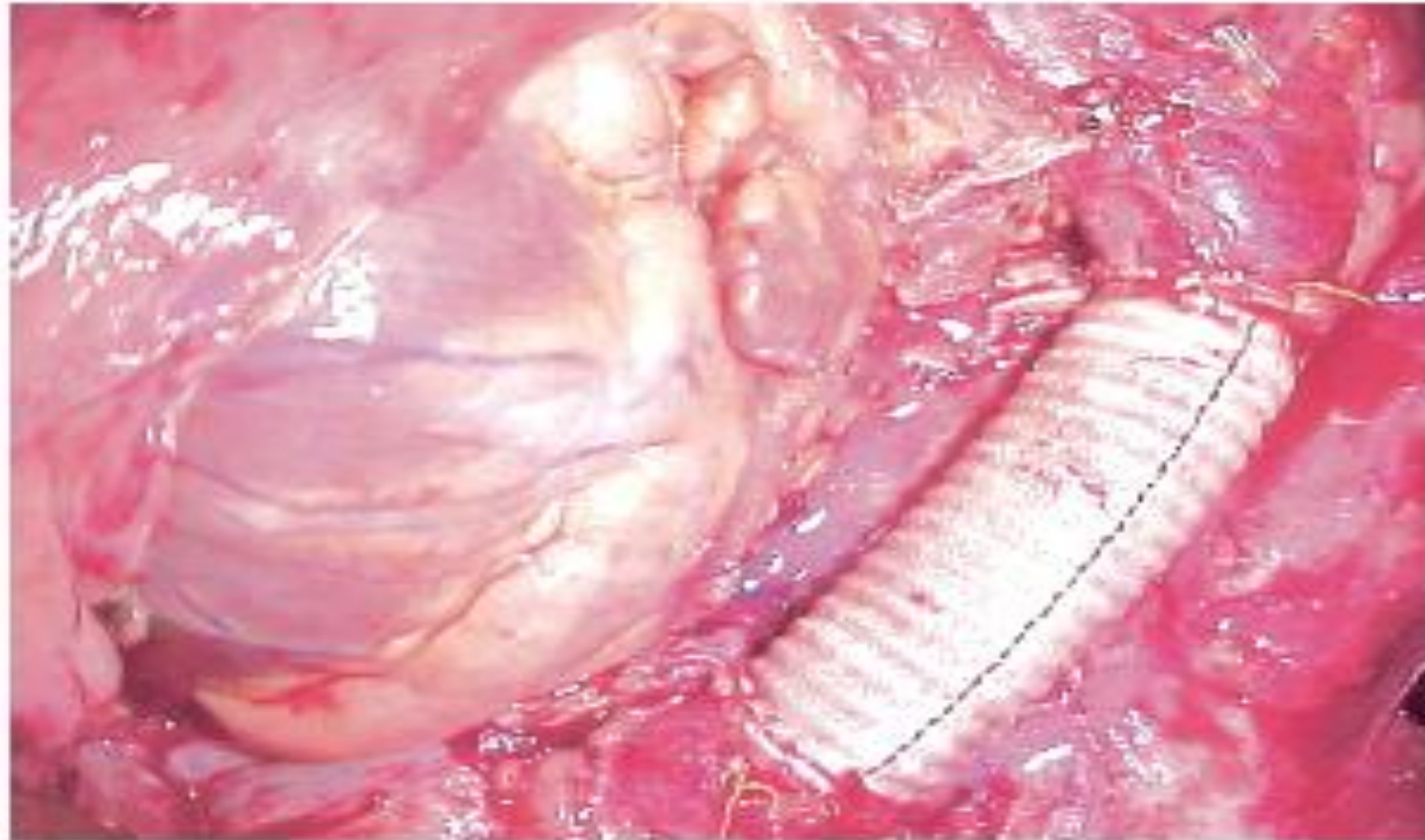


<http://ar.iiarjournals.org/content/36/5/2391/F1.expansion.html>



Χειρουργικές Τεχνικές

Διήθηση κατιούσας αορτής



Σταδιοποίηση

Εξαιρεσιμότητα

Συνήθεις Προσπελάσεις

Τυπικές Εκτομές

Εκτεταμένες Επεμβάσεις

Θεμελιώδεις Αρχές

Κατευθυντήριες Οδηγίες

Ασυνήθεις Προσπελάσεις

Διλοβεκτομή

Ενδοπερικαρδιακή
πνευμονεκτομή

Βρογχοπλαστικές
εκτομές

Διήθηση
θωρακικού τοιχώματος
Rancoast
διαφράγματος
άνω κοίλης φλέβας
κόλπου
κατιούσας αορτής
σπονδυλικής στήλης

CPB

Συμπέρασμα

Αθανάσιος Κλέωντας MD, MSc
Χειρουργός Θώρακος

2016

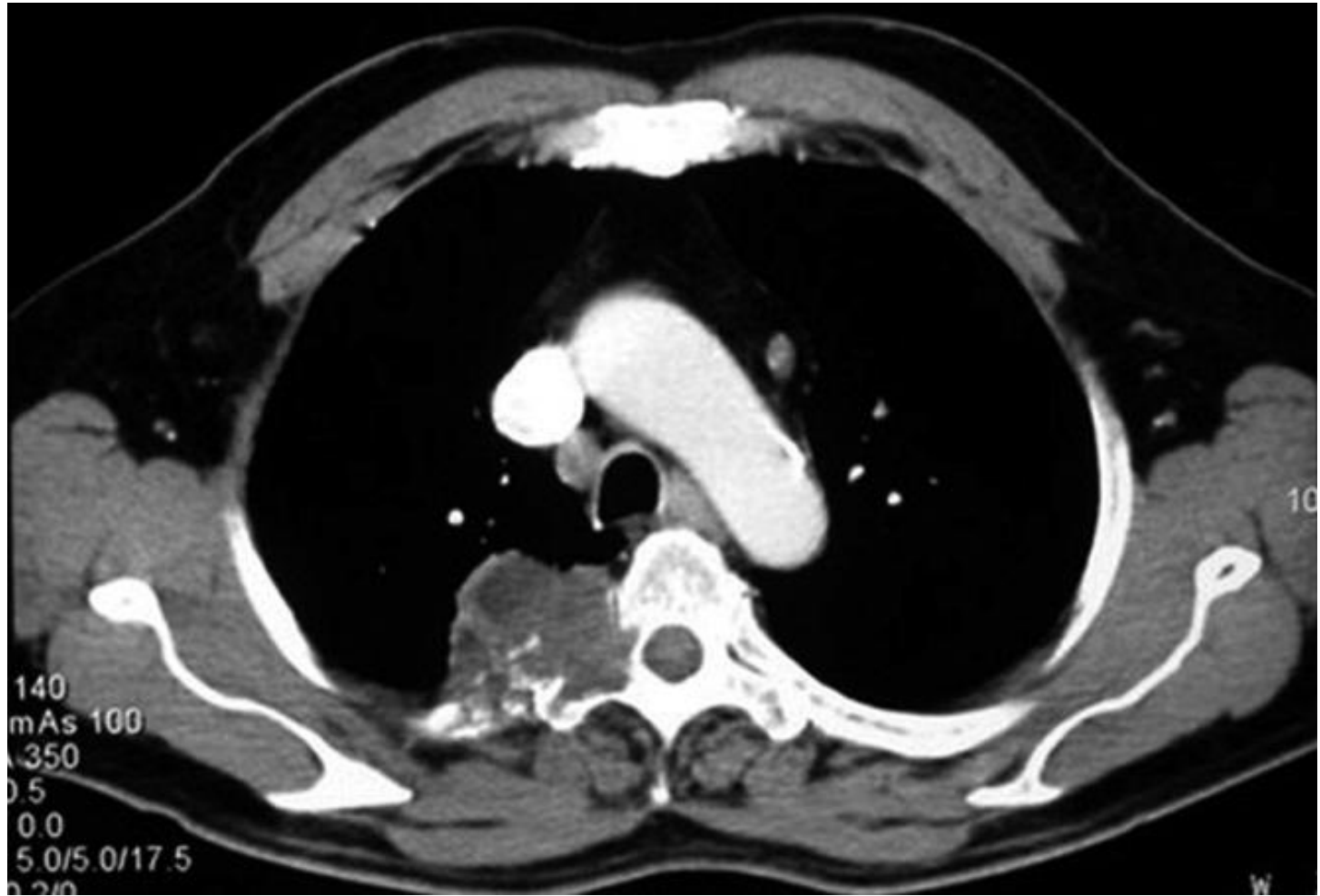


<http://ar.iiarjournals.org/content/36/5/2391/F1.expansion.html>



Χειρουργικές Τεχνικές

Διήθηση σπονδυλικής στήλης



Σταδιοποίηση

Εξαιρεσιμότητα

Συνήθεις Προσπελάσεις

Τυπικές Εκτομές

Εκτεταμένες Επεμβάσεις

Θεμελιώδεις Αρχές

Κατευθυντήριες Οδηγίες

Ασυνήθεις Προσπελάσεις

Διλοβεκτομή

Ενδοπερικαρδιακή
πνευμονεκτομή

Βρογχοπλαστικές
εκτομές

Διήθηση

θωρακικού τοιχώματος
Pancoast
διαφράγματος
άνω κοίλης φλέβας
κόλπου
κατιούσας αορτής
σπονδυλικής στήλης

CPB

Συμπέρασμα

Αθανάσιος Κλέωντας MD, MSc
Χειρουργός Θώρακος

2016

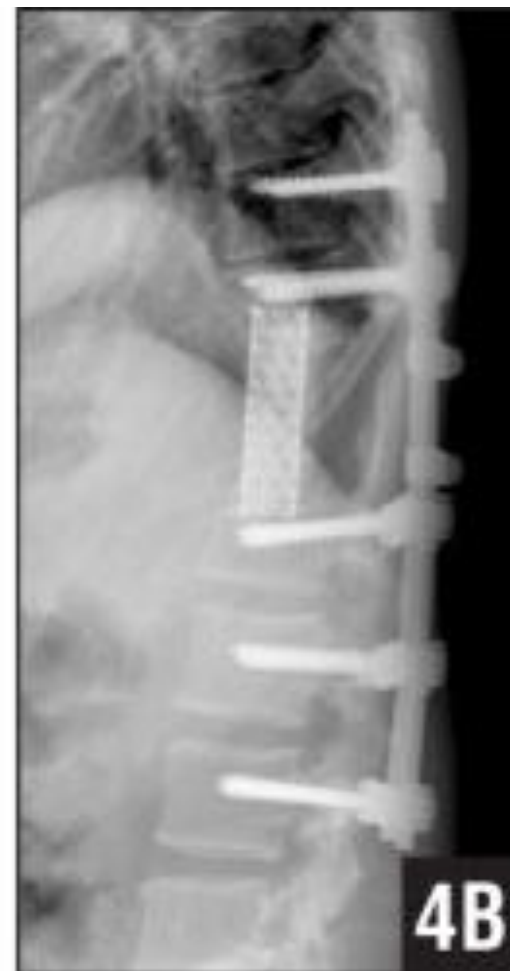
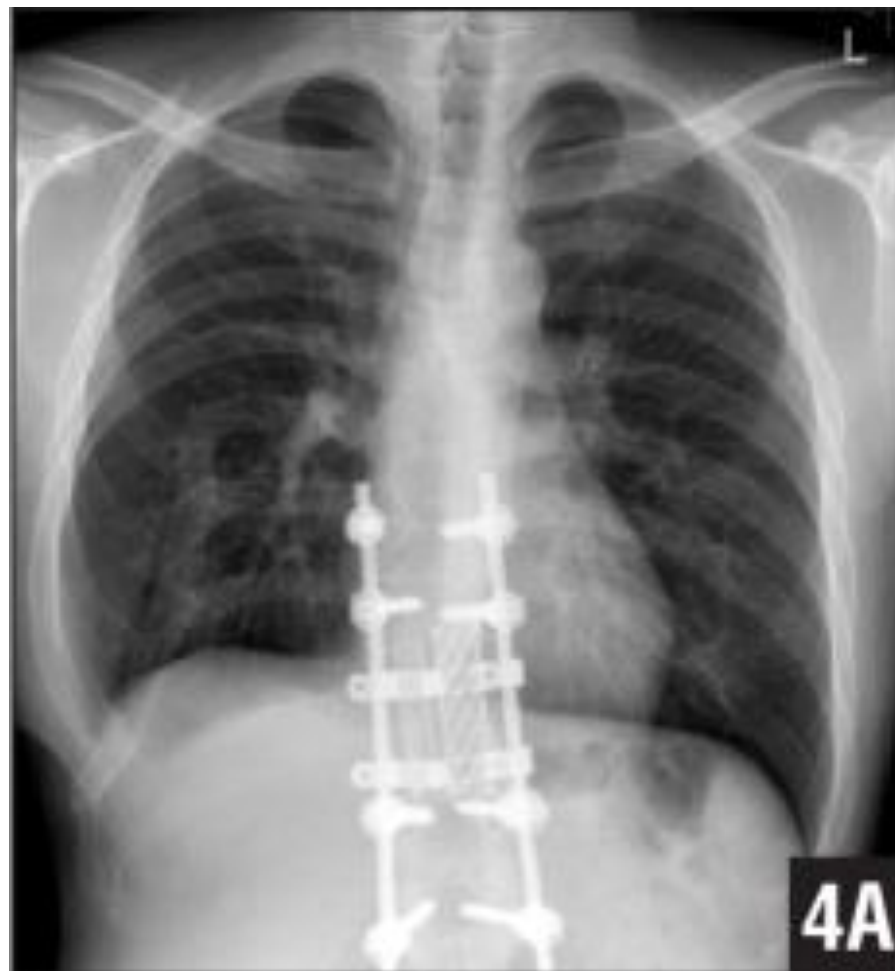
Surgical management of advanced non-small cell lung cancer
Gonzalo Varela, Pascal Alexandre Thomas
J Thorac Dis 2014;6(S2):S217-S223



Χειρουργικές Τεχνικές

Διήθηση σπονδυλικής στήλης



Σταδιοποίηση

Εξαιρεσιμότητα

Συνήθεις Προσπελάσεις

Τυπικές Εκτομές

Εκτεταμένες Επεμβάσεις

Θεμελιώδεις Αρχές

Κατευθυντήριες Οδηγίες

Ασυνήθεις Προσπελάσεις

Διλοβεκτομή

Ενδοπερικαρδιακή
πνευμονεκτομή

Βρογχοπλαστικές
εκτομές

Διήθηση

θωρακικού τοιχώματος
Pancoast
διαφράγματος
άνω κοίλης φλέβας
κόλπου
κατιούσας αορτής
σπονδυλικής στήλης

CPB

Συμπέρασμα

Αθανάσιος Κλέωντας MD, MSc
Χειρουργός Θώρακος

2016



Giant Cell Tumor Expanded Into the Thoracic Cavity With Spinal Involvement

Satoru Demura et al

Orthopedics March 2012 - Volume 35 - Issue 3: e453-e456



Χειρουργικές Τεχνικές

Διήθηση σπονδυλικής στήλης

TABLE 2. Two-year survivals of present and previously reported series of patients treated surgically for tumors fixed to the spine

Authors	No.	En bloc resection	Vertebrectomy		Two-year survival (%)
			Partial	Total	
DeMeester and colleagues, 1989 ⁸	12	Yes	12	–	42
Gandhi and colleagues, 1999 ¹⁴	14	No	7	7	54
Present series	19	Yes	15	4	53

Σταδιοποίηση

Εξαιρεσιμότητα

Συνήθεις Προσπελάσεις

Τυπικές Εκτομές

Εκτεταμένες Επεμβάσεις

Θεμελιώδεις Αρχές

Κατευθυντήριες Οδηγίες

Ασυνήθεις Προσπελάσεις

Διλοβεκτομή

Ενδοπερικαρδιακή
πνευμονεκτομή

Βρογχοπλαστικές
εκτομές

Διήθηση

θωρακικού τοιχώματος
Ranchoast
διαφράγματος
άνω κοίλης φλέβας
κόλπου
κατιούσας αορτής
σπονδυλικής στήλης

CPB

Συμπέρασμα

CPB και εκτεταμένες εκτομές

	On CPB	Non CPB
Πλήρης εκτομή	92%	87%
Θνητότητα	29% (30d)	10% (60d)
Νοσηρότητα	38 – 50%	17%
Επιβίωση	8,7 ± 3,7 μήνες (2 έτη)	47% (2 έτη) 22,8% (5 έτη)

- Είναι ένα χρήσιμο εργαλείο σε επιλεγμένους ασθενείς κυρίως νέους με νόσο Νο που επιδιώκεται πλήρης εκτομή
- ή σε επείγουσες περιπτώσεις

**με αυξημένη όμως θνητότητα και νοσηρότητα
ώστε να μην αποτελεί σταθερή επιλογή**

Σταδιοποίηση

Εξαιρεσιμότητα

Συνήθεις Προσπελάσεις

Τυπικές Εκτομές

Εκτεταμένες Επεμβάσεις

Θεμελιώδεις Αρχές

Κατευθυντήριες Οδηγίες

Ασυνήθεις Προσπελάσεις

Διλοβεκτομή

Ενδοπερικαρδιακή
πνευμονεκτομή

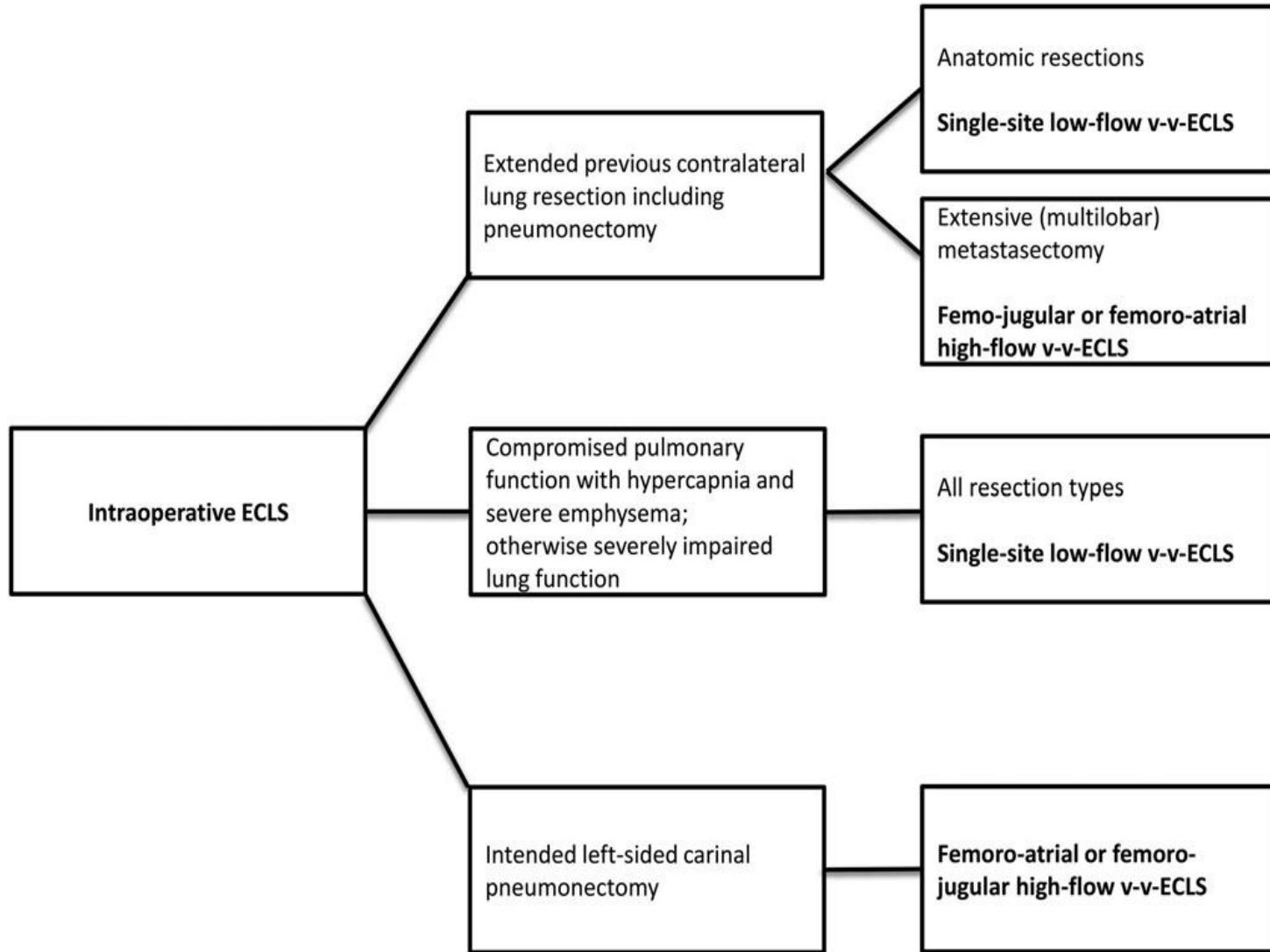
Βρογχοπλαστικές
εκτομές

Διήθηση
θωρακικού τοιχώματος
Pancoast
διαφράγματος
άνω κοίλης φλέβας
κόλπου
κατιούσας αρτηής
σπονδυλικής στήλης

CPB

Συμπέρασμα

CPB και εκτεταμένες εκτομές



Σταδιοποίηση

Εξαιρεσιμότητα

Συνήθεις Προσπελάσεις

Τυπικές Εκτομές

Εκτεταμένες Επεμβάσεις

Θεμελιώδεις Αρχές

Κατευθυντήριες Οδηγίες

Ασυνήθεις Προσπελάσεις

Διλοβεκτομή

Ενδοπερικαρδιακή
πνευμονεκτομή

Βρογχοπλαστικές
εκτομές

Διήθηση
θωρακικού τοιχώματος
Pancoast
διαφράγματος
άνω κοίλης φλέβας
κόλπου
κατιούσας αορτής
σπονδυλικής στήλης

CPB

Συμπέρασμα

Αθανάσιος Κλέωντας MD, MSc
Χειρουργός Θώρακος

2016



Intraoperative veno-venous extracorporeal lung support in thoracic surgery: a single-centre experience B. Redwan et al.

Interactive CardioVascular and Thoracic Surgery 21 (2015) 766–772



Συμπέρασμα

Σταδιοποίηση

Εξαιρεσιμότητα

Συνήθεις Προσπελάσεις

Τυπικές Εκτομές

Εκτεταμένες Επεμβάσεις

Θεμελιώδεις Αρχές

Κατευθυντήριες Οδηγίες

Ασυνήθεις Προσπελάσεις

Διλοβεκτομή

Ενδοπερικαρδιακή
πνευμονεκτομή

Βρογχοπλαστικές
εκτομές

Διήθηση
θωρακικού τοιχώματος
Pancoast
διαφράγματος
άνω κοίλης φλέβας
κόλπου
κατιούσας αορτής
σπονδυλικής στήλης

CPB

Συμπέρασμα

Εκτομή	Θνητότητα (30d)	Προσδόκιμο επιβίωσης (5 έτη)
Διχασμός τραχείας	7,6%	44%
Άνω κοίλη φλέβα	10-22%	21-31%
Αορτή	12,5%	37%
ΑΡ κόλπο	-	14%
Σπονδυλική Στήλη	-	14%

Σας ευχαριστώ πολύ!



Αθανάσιος Κλέωντας MD, MSc
Χειρουργός Θώρακος

2016